CHAPITRE XXII

LES GLANDES SALIVAIRES

238. Les glandes salivaires, d'après leur structure et leur sécrétion, présentent les variétés suivantes :

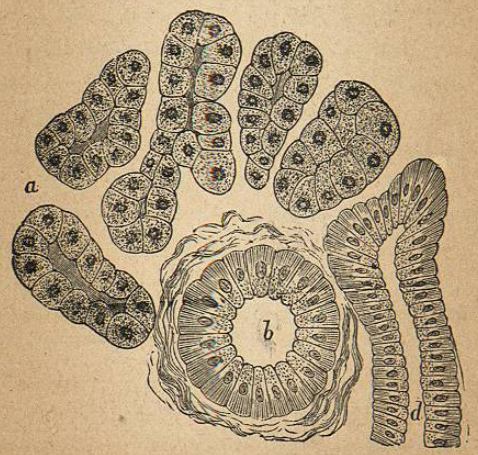

FIG. 106. — Coupe d'une glande séreuse ou vraie glande salivaire (portion de la sous-maxillaire de l'homme).

a, alvéole glandulaire, tapissé par les « cellules salivaires » albumineuses; — *b*, conduit intra-lobulaire coupé transversalement.

(1) Les *vraies glandes salivaires* (FIG. 106), *glandes*

séreuses ou albumineuses, comme la parotide de l'homme et des mammifères, la sous-maxillaire et l'orbitale du lapin et la sous-maxillaire du cobaye. Ces glandes sécrètent une salive tout à fait fluide.

(2) Les *glandes muqueuses*, comme la sous-maxillaire et l'orbitale du chat et du chien (FIG. 107); la

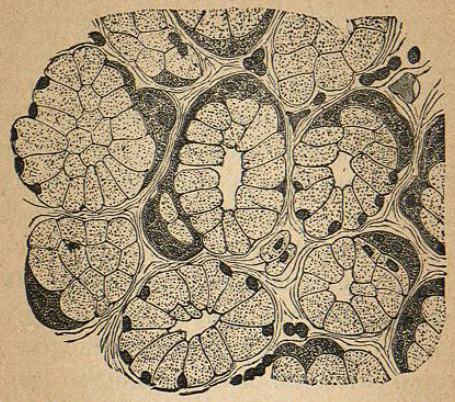

FIG. 107. — Coupe de la glande muqueuse orbitale du chien. Etat de repos.

Les alvéoles sont tapissés par les « cellules muqueuses » transparentes, et par les demi-lunes de Heidenhain.

sublinguale du chat, du chien et du cobaye. Leur sécrétion est un mucus visqueux.

(3) Les *glandes salivaires mixtes*, ou *glandes muco-salivaires*, comme la sous-maxillaire et la sublinguale de l'homme et du singe.

Outre ces trois glandes salivaires, — parotide, sous-maxillaire et sublinguale — on observe quelquefois, comme chez le lapin et le cobaye, de petites

glandes additionnelles annexées, l'une à la parotide, et l'autre à la sous-maxillaire ; ce sont des glandes muqueuses qui ont reçu le nom de *glandes admaxillaires* supérieure et inférieure.

239. La *charpente*. Chaque glande salivaire est enveloppée dans une capsule de tissu fibreux ; en connexion avec cette capsule sont des trabécules fibreuses et des septa qui, pénétrant dans l'intérieur de la glande, subdivisent son parenchyme en lobes, ceux-ci en lobules, ceux-ci enfin en alvéoles ou acini. Le conduit excréteur, les gros vaisseaux et les nerfs pénètrent dans la glande et en sortent par le hile. Le tissu conjonctif des septa est de texture lâche, contient des fibres élastiques, et, dans certains cas, de nombreuses cellules lymphatiques. Dans la glande sublinguale, ces cellules lymphatiques sont si nombreuses, qu'elles forment des rangées continues entre les alvéoles. Le tissu cellulaire de la charpente entre les alvéoles est surtout représenté par des faisceaux fins de tissu cellulaire, avec des corps fibro-plastiques ramifiés.

240. Les *conduits excréteurs*. Si l'on suit le conduit excréteur principal d'une glande à travers le hile, dans l'intérieur du parenchyme, on voit qu'il se divise en plusieurs grosses branches en rapport avec le nombre des lobes ; chacune de ces branches se subdivise pour donner un rameau à chaque lobule. En pénétrant dans le lobule, le conduit est devenu très délié, et, dans son trajet dans le lobule, il abandonne

latéralement plusieurs canalicules, les *canaux intralobulaires* ou *tubes salivaires* de Pflüger ; les conduits au delà sont *les conduits interlobulaires, qui deviennent* plus loin *les conduits interlobaires*. Chacun de ces derniers se compose d'une membrane propre, limitante, renforcée par des trabécules du tissu cellulaire, plus ou moins épaisses, selon le diamètre du conduit.

Dans les branches principales des conduits se trouve en outre du tissu musculaire lisse. Leur cavité est tapissée par une couche de cellules épithéliales, cylindriques. Dans les plus larges branches on observe, entre cette couche épithéliale et la membrane propre, une couche de petites cellules polyédriques.

241. Les *canaux intralobulaires*, ou les tubes salivaires de Pflüger, sont constitués par une membrane propre, limitante, avec une seule couche de cellules épithéliales prismatiques. Chacune des cellules est pourvue d'un noyau sphérique à peu près dans son milieu. La moitié externe de la substance cellulaire présente une striation longitudinale très marquée, due à des fibrilles plus ou moins épaisses (FIG. 106). La moitié interne de la cellule, c'est-à-dire celle qui borde la lumière du canal, n'est que faiblement striée. Le contour de ces tubes salivaires n'est pas lisse, mais irrégulier ; leur diamètre varie de place en place.

Les cellules épithéliales des canaux intralobulaires ne présentent pas dans toutes les glandes salivaires une fibrillation évidente dans la partie externe de

leur substance. On ne l'observe pas dans la glande sublinguale du chien et du cobaye.

242. Les extrémités des branches des tubes salivaires sont en connexion avec les parties sécrétantes du lobule, c'est-à-dire avec les acini ou alvéoles. Les *alvéoles* diffèrent d'une manière très apparente des tubes salivaires par leur structure, et, en général, ont un plus large diamètre que ceux-ci. La partie du canal qui est en connexion immédiate avec les alvéoles, est la *partie intermédiaire* qui est interposée en quelque sorte entre les alvéoles et les tubes salivaires à épithélium fibrillé.

La partie intermédiaire est beaucoup plus étroite que le tube salivaire, et est recouverte par une couche unique de cellules épithéliales très aplaties, chacune avec un noyau ovale; la paroi est complétée par la membrane propre, continuation de celle du tube salivaire. La lumière de la partie intermédiaire est beaucoup plus petite que celle du tube salivaire, et est généralement recouverte par une fine membrane hyaline, parsemée de quelques noyaux oblongs.

Au point de jonction du tube salivaire avec la partie intermédiaire, le calibre du premier diminue soudainement, et les cellules prismatiques du tube salivaire sont remplacées par des cellules polyédriques; cette partie est le collet de la portion intermédiaire. Dans quelques glandes salivaires, spécialement dans les glandes muqueuses, le collet est la seule portion de la partie intermédiaire qui existe; c'est ce qu'on observe dans les glandes sous-maxillaires du chien et du chat et dans la sublinguale du lapin. Ailleurs, spécialement dans les glandes salivaires séreuses, comme dans la parotide de l'homme et des mammifères, dans la sous-maxillaire du lapin et du cobaye et dans les glandes salivaires mixtes, par exemple dans la sous-maxillaire et la sublinguale de l'homme et du singe, on observe après le collet une partie intermédiaire longue, qui se subdivise en plusieurs rameaux plus ou moins allongés, chacun se terminant dans les alvéoles.

243. Les *alvéoles* ou *acini* forment la partie essentielle ou sécrétante de la glande; ce sont des tubes cylindriques plus ou moins longs, en forme de massue ou de flacon, plus ou moins sinueux ou même enroulés, s'ils sont allongés; un certain nombre même de ces tubes sont ramifiés. Généralement, plusieurs alvéoles s'ouvrent dans la même partie intermédiaire du tube salivaire. Les alvéoles ont un diamètre beaucoup plus large que la partie intermédiaire, et à peu près égal à celui des conduits intra-lobulaires. Mais il existe à cet égard des différences entre une glande séreuse et une glande muqueuse. Dans la première, les alvéoles sont plus petits que dans la seconde.

La membrane du conduit intermédiaire se continue pour former la membrane propre des alvéoles. Cette membrane a une structure réticulée; elle est formée par un réseau entrelacé de cellules hyalines, ramifiées, nucléées (Boll). La lumière des alvéoles est très étroite dans les glandes séreuses, mais elle est

beaucoup plus large dans les glandes muqueuses ; dans toutes ces glandes, la lumière est plus étroite pendant la sécrétion que pendant le repos.

244. Les cellules épithéliales recouvrant les alvéoles, sont appelées *cellules salivaires;* elles présentent des caractères différents dans les différentes glandes salivaires, et déterminent ainsi la nature de la glande. Les cellules sont séparées les unes des autres par une substance cémentaire, fluide, albumineuse. (1) Dans les glandes séreuses ou vraies glandes salivaires, comme la parotide de l'homme et des mammifères, la sous-maxillaire du lapin et du cobaye, les cellules salivaires forment une rangée unique de *cellules albumineuses,* plus ou moins prismatiques ou pyramidales; le protoplasma de ces cellules est fortement réticulé et contient un noyau sphérique, situé à la partie externe de la cellule. (2) Dans les glandes muqueuses, comme la sublinguale du cobaye, ou l'admaxillaire du même animal, les cellules, tapissant les alvéoles forment une couche simple de *cellules muqueuses*, caliciformes, telles qu'elles ont été décrites au paragraphe 25. — Chaque cellule est constituée par une partie principale interne, formée d'une substance mucoïde, transparente, contenue dans un protoplasma réticulé, et d'une petite partie externe, plus opaque, renfermant un noyau comprimé et aplati. Cette partie se termine par une extrémité effilée qui, se recourbant parallèlement à la surface de l'alvéole, s'imbrique avec les cellules voisines.

245. Dans les glandes sous-maxillaire et orbitale du chien, dans la sublinguale du lapin, on trouve, en dehors des *cellules muqueuses* tapissant les alvéoles, en contact avec la membrane propre, de place en place, de petites masses en forme de croissants — *les demi-lunes de Heidenhain* ou *les croissants de Gianuzzi* (FIG. 107). Chacune de ces masses se com-

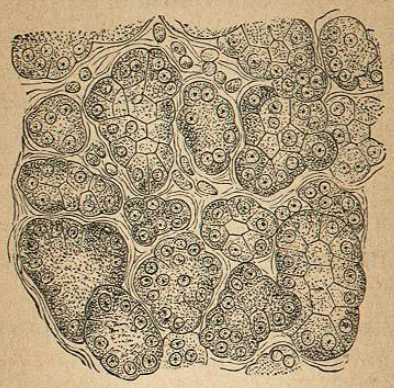

FIG. 108. — Coupe transversale de la glande orbitale du chien, après une excitation électrique prolongée.

Les alvéoles sont tapissés par de petites cellules granuleuses.

pose de plusieurs cellules polyédriques d'apparence granuleuse, chacune avec un noyau sphérique; les cellules qui sont au bord du croissant sont plus minces que celles qui forment le milieu. Heidenhain et ses élèves, Lavdoski et autres, ont montré que, pendant une excitation sécrétante prolongée de la glande sous-maxillaire et de l'orbitale du chien, toutes les *cellules muqueuses* cylindriques de revête-

ment sont remplacées par de petites cellules polyédriques, semblables à celles qui constituent les croissants; les alvéoles en même temps deviennent plus petits (FIG. 108). Ces observateurs pensent que ces modifications sont dues à une destruction totale des cellules muqueuses et à leur remplacement par de jeunes cellules, dérivant par multiplication des cellules en croissant. Cette opinion n'est pas probable, car dans les conditions ordinaires de sécrétion, il n'y a pas disparition des cellules muqueuses ; ces cellules changent de dimension, deviennent plus larges pendant la sécrétion, et leur contenu se transforme en mucus. Il est probable que, lors d'une excitation sécrétoire prolongée, les cellules muqueuses s'affaissent, et prennent l'aspect des petites cellules décrites par Heidenhain et ses élèves.

246. Les alvéoles de la sublinguale du chien ont une structure différente de ceux de la sous-maxillaire du chien et de la sublinguale du cobaye; ces alvéoles sont tapissés par des cellules muqueuses ou par des cellules albumineuses, cylindriques, ou bien même on peut rencontrer les deux espèces de cellules se succédant l'une à l'autre *dans le même alvéole.*

Cette glande constitue une transition entre la sublinguale de l'homme et la sous-maxillaire de l'homme et du singe, c'est-à-dire avec les glandes mixtes ou glandes muco-salivaires.

Dans celles-ci, un grand nombre d'alvéoles sont séreux, c'est-à-dire petits, avec une lumière étroite et

limitée par des cellules albumineuses, mais il existe toujours en même temps quelques alvéoles exactement semblables à ceux d'une glande muqueuse. Les deux espèces d'alvéoles sont en continuité directe l'une avec l'autre. Dans quelques conditions, on ne rencontre qu'un très petit nombre d'alvéoles muqueux dans le lobule, parfois ils semblent même manquer tout à fait ; dans d'autres conditions, ils sont plus nombreux ; quelquefois ils représentent une fraction importante du nombre des alvéoles séreux. Dans la sublinguale de l'homme, ils sont beaucoup plus nombreux et, pour cette raison, cette glande ressemble beaucoup à la sublinguale du chien. Dans les alvéoles muqueux de la glande de l'homme, les cellules albumineuses tapissant les alvéoles vus obliquement, établissant la transition entre la partie séreuse et la partie muqueuse du même tube glandulaire, ont, à première vue, l'apparence des croissants de Gianuzzi.

247. Les cellules salivaires prismatiques tapissant les alvéoles de la sous-maxillaire du cobaye montrent, dans quelques conditions, *deux portions distinctes*, une partie externe homogène ou légèrement striée longitudinalement, et une partie interne plus transparente d'apparence granulaire ; d'où une certaine analogie avec les cellules du pancréas. (Voir le prochain chapitre.)

Langley a montré (FIG. 109) que, durant la période préparatoire de la sécrétion, les cellules, tapissant les alvéoles des glandes salivaires séreuses s'élargissent et se remplissent de grosses granulations ; pendant la

sécrétion, ces granules disparaissent, de sorte que la substance cellulaire gagne en transparence, cette transparence commençant à la partie externe de la lumière de l'alvéole.

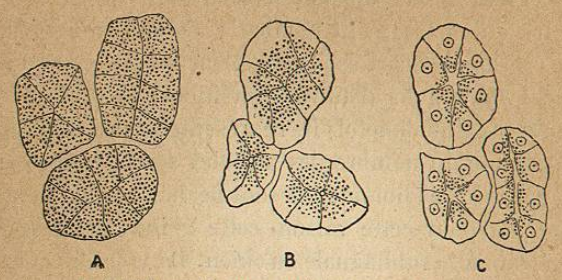

FIG. 109. — Alvéoles d'une glande séreuse.

A, au repos ; — *B*, premier état de sécrétion ; — *C*, sécrétion prolongée.

248. *Vaisseaux sanguins et lymphatiques*[1]. Les lobules sont richement pourvus de vaisseaux sanguins. Les artères se résolvent en nombreux capillaires dont les réseaux denses entourent les alvéoles. Entre le tissu connectif interalvéolaire supportant les vaisseaux capillaires sanguins et la membrane propre des alvéoles, il existe des *espaces lymphatiques* entourant la plus grande partie des alvéoles et formant un système d'espaces intercommuniquants. Ils aboutissent à des *vaisseaux lymphatiques* qui suivent les conduits intralobulaires, et qui, à la limite du lobule, se jettent directement dans les lymphatiques interlobulaires.

[1] M. le professeur Sappey n'a jamais observé de lymphatiques propres dans les glandes salivaires.

Le tissu connectif situé entre les lobes contient de riches *plexus de lymphatiques*.

249. Les *rameaux nerveux* forment des plexus dans le tissu interlobulaire. En connexion avec eux, sont des ganglions plus ou moins volumineux. On les rencontre en grand nombre dans la glande sous-maxillaire ; mais ils manquent dans la parotide. Il existe quelques ganglions en connexion avec les branches nerveuses entourant le conduit principal de la glande sublinguale. Pflüger soutient que les fibres nerveuses, à leur terminaison, sont en connexion avec les cellules salivaires chez l'homme et les mammifères : mais ce fait reste à démontrer.