CHAPITRE XXIV

L'ŒSOPHAGE ET L'ESTOMAC

262. I. L'*œsophage*. La paroi du canal alimentaire, depuis l'œsophage jusqu'au rectum, consiste en une tunique interne ou membrane muqueuse, une tunique externe ou musculaire, à l'extérieur de laquelle se surajoute une mince tunique séreuse qui ne commence qu'au cardia (péritoine viscéral). L'épithélium tapissant l'intérieur ou la surface libre de la membrane muqueuse de l'œsophage est un épais épithélium pavimenteux stratifié. Chez les batraciens, non seulement les cavités de la bouche et le pharynx, mais encore l'œsophage sont recouverts par un épithélium cylindrique cilié.

La membrane muqueuse est une membrane de tissu cellulaire dont la partie superficielle est dense, le chorion, et émet des prolongements sous forme de petites papilles dans l'épithélium.

La portion plus profonde de la membrane muqueuse est plus lâche, c'est la *sous-muqueuse;* dans cette couche, sont situées les glandes muqueuses dont les conduits excréteurs passent, suivant une direction verticale ou oblique, à travers la muqueuse, pour venir

s'ouvrir sur la surface libre. Chez l'homme, ces glandes sont relativement rares ; chez les animaux carnivores, chien et chat, elles forment une couche presque continue (FIG. 113).

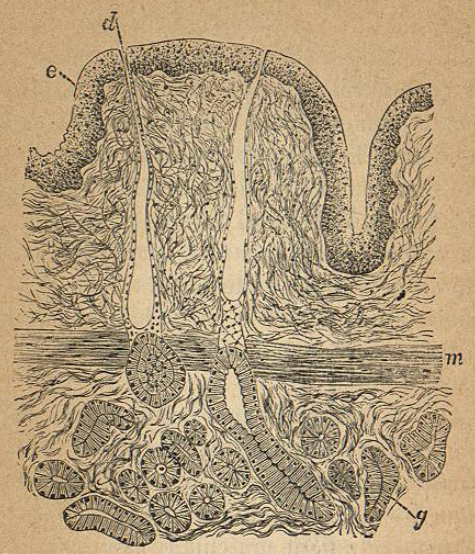

FIG. 113. — Coupe longitudinale de la membrane muqueuse de l'œsophage du chien.

e, l'épithélium pavimenteux stratifié de la surface ; — *m*, la muscularis mucosæ ; entre les deux est la muqueuse ; — *g*, les glandes muqueuses ; — *d*, conduits excréteurs des glandes.

263. Entre la muqueuse et la sous-muqueuse, sont disposés des faisceaux longitudinaux de tissu musculaire lisse. Dans la première portion de l'œsophage, ces faisceaux musculaires manquent, mais ils ne tardent pas à faire leur apparition comme des fasci-

cules séparés les uns des autres par des faisceaux de tissu cellulaire; plus bas, vers le milieu, ils constituent un stratum continu de faisceaux longitudinaux; c'est la *muscularis mucosæ*.

En dehors de la sous-muqueuse est la tunique musculaire externe. Elle consiste en une couche circulaire interne plus épaisse, et en une couche externe longitudinale. En dehors de la tunique musculaire est la tunique externe, ou tunique fibreuse limitante de l'œsophage. Chez l'homme, la tunique musculaire externe se compose de tissu musculaire lisse, sauf dans la première portion, tiers supérieur de l'œsophage environ, où elle se compose d'éléments striés. Mais chez plusieurs mammifères, presque toute l'étendue de la tunique musculaire externe, sauf la partie la plus rapprochée du cardia, ne renferme que des fibres striées.

264. De larges vaisseaux passent dans la sous-muqueuse, d'où des rameaux plus fins se distribuent aux parties superficielles. La couche superficielle de la muqueuse et des papilles contient des réseaux capillaires. La tunique musculaire externe et la muscularis mucosæ sont pourvues d'un réseau vasculaire propre. Il existe un riche plexus de lymphatiques dans la muqueuse, aboutissant à un plexus de vaisseaux plus larges dans la sous-muqueuse (Teichmann). Les nerfs forment de riches plexus dans la tunique fibreuse externe; les plexus renferment de nombreux ganglions. Un second plexus de fibres sans myéline se trouve entre la couche longitudinale et la couche musculaire circulaire. Quelques ganglions

sont en connexion avec ce plexus. Dans la sous-muqueuse, on rencontre aussi des plexus de fibres de Remak, dans lesquels on peut apercevoir, de distance en distance de petits ganglions.

265. II. L'*estomac*. A partir du cardia, la membrane muqueuse de l'estomac est recouverte par une couche unique de belles cellules épithéliales prismatiques, dont la plupart sont des cellules caliciformes, sécrétantes muqueuses. Sur la surface de la membrane muqueuse de l'estomac s'ouvrent de nombreux pertuis ou orifices de conduits de glandes placées côte à côte en couche compacte. Ces glandes pénètrent plus ou moins verticalement, comme de minces tubes, dans la profondeur de la muqueuse pylorique, où la muqueuse présente un aspect pâle ; là les glandes sont appelées *glandes pyloriques;* dans le reste de l'estomac, où la muqueuse présente une coloration rougeâtre ou rouge brun, les glandes portent le nom de *glandes peptiques*. Entre ces nombreux canaux fins s'ouvrant à la surface de la muqueuse, le tissu de cette dernière apparaît, sur une coupe verticale, comme formée de plis villeux plus ou moins épais. Mais ce ne sont pas là des villosités vraies.

La portion de la membrane muqueuse contenant les glandes est le *chorion*, au-dessous de lui est un tissu cellulaire lâche, contenant de larges vaisseaux, c'est la sous-muqueuse. Entre les deux, mais appartenant au chorion, est la *musculairis mucosæ*, constituée par un stratum épais de tissu musculaire lisse, disposé dans la plupart des régions de l'estomac, en

une couche interne, circulaire, et une externe longitudinale. Le tissu du chorion est dense parce qu'il contient les tubes glandulaires en couche compacte. Entre les glandes, se trouve du tissu cellulaire délicat avec de minces capillaires sanguins montant vers la surface dans une direction verticale. De nombreux faisceaux minces de fibres musculaires lisses s'étendent de la *muscularis mucosæ* vers la surface, jusqu'au voisinage de l'épithélium, et forment comme des gaînes longitudinales autour des tubes glandulaires. Les plis villeux de la partie superficielle de la muqueuse contiennent du tissu cellulaire et de nombreuses cellules lymphatiques.

266. Les *glandes peptiques* (FIG. 114) sont des tubes plus ou moins sinueux, s'étendant au-dessous de la *muscularis mucosæ*. L'extrémité profonde des glandes est plus large que le reste du tube, plus ou moins recourbée, rarement ramifiée ; c'est le fond ou cul-de-sac de la glande ; près de la surface de la muqueuse est la partie mince du tube ; c'est le collet. Deux ou trois glandes voisines se rapprochent et s'ouvrent dans un même petit conduit cylindrique. Ce conduit est recouvert par une couche de cellules épithéliales prismatiques, continues et identiques avec celles de la surface libre de la membrane muqueuse. La cavité du conduit se continue comme un très fin canal dans le collet et dans tout le reste du tube glandulaire. Bordant la lumière est une couche unique, continue, de cellules épithéliales plus ou moins transparentes, d'apparence granuleuse, possédant cha-

cune un protoplasme réticulé et un noyau sphérique ou légèrement ovale. Dans le collet, ces cellules sont

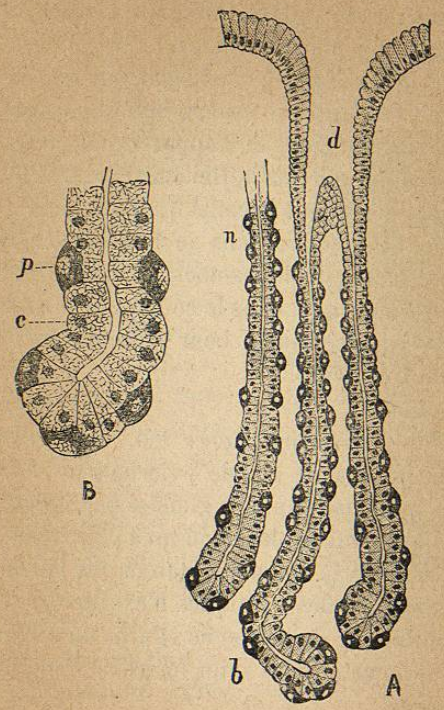

FIG. 114. — Glandes peptiques.

A, à un grossissement moyen ; — *d*, conduit ; — *n*, collet. — *B*, portion du fond d'un tube glandulaire à un fort grossissement ; — *d*, cellules pariétales ; — *c*, cellules principales.

polyédriques, mais plus bas, elles deviennent cylindriques ; enfin, dans le fond du tube glandulaire, ce

sont de longues cellules prismatiques. Cette couche de cellules bordant la lumière du tube est la couche des *cellules principales* (Heidenhain). En dehors d'elles est la membrane propre limitante du tube glandulaire. Mais, de place en place, entre la membrane propre et les cellules principales, on rencontre de larges cellules, isolées, ovales, sphériques ou angulaires, très granuleuses et d'apparence opaque, appelées les *cellules pariétales* (Heidenhain). Celles-ci sont plus nombreuses dans le collet que dans aucune autre partie de la glande; dans le fond du cul-de-sac, il n'en existe que quelques-unes, et encore sont-elles espacées, tandis que, dans le collet, elles forment une couche presque continue. Leur protoplasme offre un réticulum très dense.

267. Les *glandes pyloriques* (FIG. 115). Le conduit excréteur de chaque glande pylorique est plusieurs fois plus long que celui des glandes peptiques; il s'étend, dans quelques places, jusqu'à plus de la moitié de l'épaisseur de la muqueuse, tandis que l'étendue du conduit des glandes peptiques n'excède pas, dans le grand cul-de-sac de l'estomac et près du cardia, plus d'un cinquième ou plus d'un quart de l'épaisseur de la muqueuse.

L'épithélium recouvrant le conduit excréteur des glandes pyloriques est le même que celui des glandes peptiques. A chaque conduit aboutissent, par un collet mince, court et étroit, deux ou trois tubes. La partie principale de chaque tube glandulaire est enroulée et légèrement ramifiée. Le collet est recouvert par

une couche de cellules polyédriques, tandis que le tube glandulaire est tapissé par des cellules prismatiques transparentes, et la lumière est très appréciable.

Lorsque ces cellules sont épuisées, par le fonctionnement sécrétoire, elles sont plus petites et moins transparentes que durant la sécrétion.

Dans le premier état, leur réticulum est plus dense que dans le dernier; car la substance transparente interstitielle dans les mailles du réticulum ellulaire augmente de quantité pendant la sécrétion. Ces cellules sont séreuses et non muqueuses, aussi leur sécrétion ne peut dans aucun cas être muqueuse. Selon Ebstein, ces glandes sécréteraient de la pepsine, et il regarde avec Heidenhain les glandes pyloriques comme de simples glandes peptiques; mais cette opinion n'est pas généralement adoptée. Entre la portion de membrane

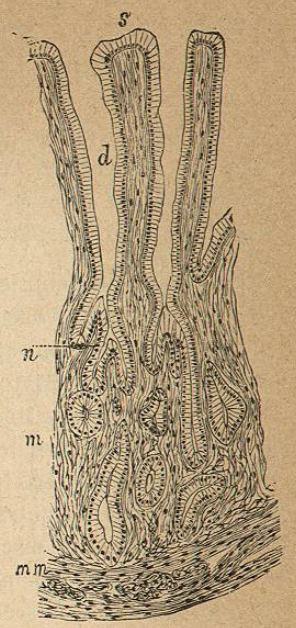

FIG. 115. — Coupe verticale de la membrane muqueuse de l'extrémité pylorique de l'estomac.

s, surface libre; — *d*, conduits des glandes pyloriques; — *n*, collet des mêmes glandes; — *m*, les tubes glandulaires; — *mm*, *muscularis mucosæ*.

muqueuse renfermant les glandes peptiques et l'extrémité pylorique de l'estomac renfermant les glandes pyloriques, existe une zone intermédiaire étroite dans laquelle les glandes peptiques se mélangent par degré avec les glandes pyloriques. On observe que le petit conduit excréteur des glandes peptiques s'allonge graduellement, les tubes glandulaires deviennent plus courts en proportion, et enroulés ; leur lumière s'élargit, et les cellules pariétales deviennent plus rares, et plus tard disparaissent.

268. Le chorion contient des follicules lymphatiques isolés, glandules lenticulaires, et, dans la portion pylorique, des groupes de follicules lymphatiques ou glandules agminées.

La sous-muqueuse a une texture très lâche, ce qui permet à la muqueuse de se plisser aisément dans toutes les directions. La tunique musculaire est très épaisse et consiste en un stratum externe, longitudinal, et un stratum interne, circulaire, de tissu musculaire lisse. On trouve sur la coupe de nombreux faisceaux obliques mêlés aux faisceaux circulaires. Les tubes glandulaires sont enveloppés dans un réseau longitudinal de capillaires sanguins, dérivant des artères de la sous-muqueuse. Ce réseau forme superficiellement une couche horizontale, dense, spéciale, d'où sortent les rameaux veineux. La tunique musculaire externe et la muscularis mucosæ sont pourvues de vaisseaux propres.

269. Les lymphatiques forment un réseau dans la muqueuse au voisinage des culs-de-sac des glandes.

Dans ce plexus aboutissent des lymphatiques s'étendant longitudinalement entre les glandes, s'anastomosant librement les uns avec les autres et arrivant jusqu'auprès de la surface (Loven). Un autre plexus appartient à la sous-muqueuse.

Entre les couches longitudinale et circulaire de la tunique musculaire externe, on trouve, étendu parallèlement à la surface, un plexus de fibres nerveuses de Remak, avec des ganglions qui se surajoutent aux nœuds des mailles, c'est ce qui correspond au *plexus d'Auerbach* dans l'intestin, plexus qui est destiné à la tunique musculaire externe. Un second plexus de fibres pâles, pourvu également de ganglions, s'étendant aussi parallèlement à la surface, est situé dans la sous-muqueuse. Il correspond au plexus de Meissner dans l'intestin, et est destiné à la *muscularis mucosæ* et à la muqueuse. Selon Rabe, les tubes glandulaires gastriques, chez le cheval, sont entourés d'un riche plexus de fibres nerveuses se terminant par des cellules fusiformes spéciales.