la tunique musculaire circulaire. Un autre plexus, en connexion avec le précédent, est situé dans le tissu sous-muqueux : c'est le *plexus de Meissner*, pourvu également de ganglions. Dans les plexus, les rameaux nerveux sont d'épaisseur très variable. Ce sont des faisceaux de cylindres-axes nus, unis par une membrane endothéliale délicate.

CHAPITRE XXVI

LES GLANDES DE BRÜNNER ET LE PANCRÉAS

275. Dans la zone de transition de l'extrémité pylorique de l'estomac au duodénum (FIG. 121), et dans

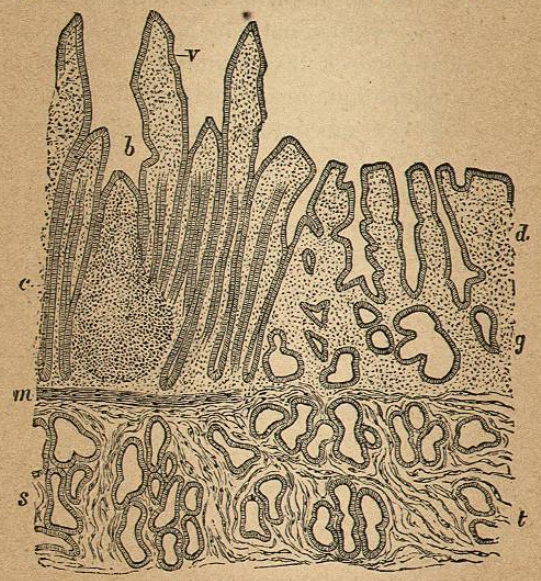

FIG. 121. — Coupe verticale de la membrane muqueuse de l'extrémité de l'estomac et du commencement du duodénum.

v, villosités du duodénum; — *b*, un follicule lymphatique; — *c*, cryptes de Lieberkühn; — *d*, muqueuse de l'extrémité pylorique de l'estomac; — *g*, les alvéoles des glandes pyloriques; — *t*, les mêmes dans la sous-muqueuse; ils sont constitués dans le duodénum par les glandes de Brünner; — *m*, la muscularis mucosæ.

la première partie de ce dernier, il existe une couche continue de tissu glandulaire dans la sous-muqueuse, couche composée de tubes enroulés, plus ou moins ramifiés, groupés en lobules, et séparés par des faisceaux de tissu musculaire lisse, prolongement de la muscularis mucosæ : ce sont les *glandes de Brünner*. De nombreux conduits excréteurs étroits, tapissés par une couche unique de cellules épithéliales prismatiques, passent à travers la muqueuse et s'ouvrent dans les follicules de Lieberkühn, entre les bases des villosités. Les tubes glandulaires des glandes de Brünner ont une structure identique aux glandes pyloriques avec lesquelles elles sont en continuité anatomique directe.

276. Le *pancréas* [1] (FIG. 122) est à plusieurs égards identique comme structure aux glandes séreuses, ou vraies glandes salivaires. La charpente du tissu cellulaire, la disposition des vaisseaux sanguins et lymphatiques, et la subdivision du tissu glandulaire en lobes

[1] *Développement du pancréas.* — Il est d'abord représenté (troisième semaine, homme) par une petite prolifération pleine de la paroi intestinale postérieure (Kölliker). Plus tard, cette masse se creuse en un diverticule dont la paroi est constituée par la couche épithéliale intestinale interne, et la couche fibro-intestinale externe (Remak). De ce tube épithélial primitif partent des bourgeons qui vont se multipliant graduellement, en même temps que prolifère le stroma mésodermique. Ce processus de formation embryonnaire est commun à presque toutes les glandes en grappe.

Dans le troisième mois (Neckel), le conduit de Wirsung s'abouche en haut et à gauche, dans la portion descendante du duodénum; le canal cholédoque, au contraire, en bas et à droite ; dans le cinquième mois, les deux canaux sont placés côte à côte.

et lobules, avec des conduits excréteurs inter et intralobulaires, est en effet semblable dans les deux cas.

L'épithélium tapissant les derniers conduits n'est que faiblement strié, d'une manière beaucoup moins distincte que dans les tubes salivaires.

Les alvéoles ou acini sont en forme de massue, de flacon, plus ou moins courts, cylindriques et enroulés.

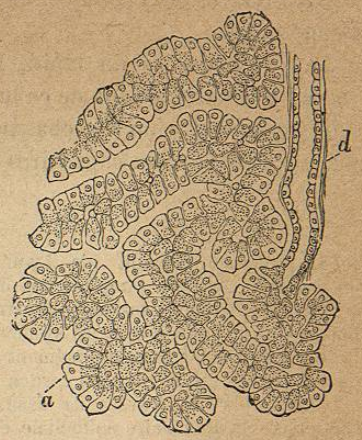

FIG. 122. — Coupe transversale du pancréas du chien.

a, les alvéoles (tubes) de la glande; les cellules de revêtement montrent une portion externe homogène et une partie interne parai-sant granulaire; — *d*, un fin conduit excréteur.

277. La partie *intermédiaire* du conduit et son point de transition dans l'alvéole ont les mêmes dispositions que dans les glandes salivaires. Les cellules recouvrant les alvéoles sont prismatiques ou pyramidales et présentent une zone externe, homogène ou faiblement striée longitudinalement (Langerbans, Heidenhain) et une zone externe, finement granuleuse. Le noyau de la cellule est sphérique, et situé vers le milieu ; selon l'état de sécrétion, les rapports dans les dimensions des deux zones varient inversement.

La lumière des alvéoles est très petite, et au point où commencent les alvéoles, près de la partie *intermédiaire* du conduit, on observe des cellules fusiformes occupant la lumière, les cellules *ventro-acineuses* de Langerhans.

Dans le pancréas du lapin, Kühne et Lea ont observé des amas spéciaux de cellules entre les alvéoles, amas qui sont pourvus chacun d'un véritable glomérule de vaisseaux capillaires sanguins[1].

[1] Le professeur Renaut (de Lyon) considère le Pancréas comme une sorte de *ganglion* lymphatique « dans lequel les cellules lymphatiques seraient remplacées par des cellules glandulaires et qui posséderait un système de canaux ramifiés ». Ce que l'on considère communément comme l'acinus, devient pour le professeur Renaut un cordon folliculaire dont la paroi est formée par des travées de tissu réticulé, contenant des vaisseaux et dont l'aire épithéliale elle-même est cloisonnée par de fins réseaux de mailles analogues à celles du tissu caverneux d'un ganglion. Les points nodaux de ce tissu correspondent à la cavité centrale, remplie par les cellules centro-acineuses. Les canaux pancréatiques ne s'ouvrent point dans ces loges pseudo-acineuses, mais se perdent dans le tissu caverneux du lobule. (V. J. Renaut, *Organes lympho-glandulaires et Pancréas des vertèbres*, in Compt. *Revue de l'Académie des Sciences*, 1879).

CHAPITRE XXVII

LE FOIE[1]

278. La surface externe du foie est recouverte par une délicate *membrane séreuse*, le péritoine, qui, de

[1] *Développement du foie.* — Les recherches de Remak ont établi que les premiers rudiments hépatiques se montrent comme de petits diverticules apparaissant sur la paroi ventrale du duodénum et formés, ainsi que l'intestin, de deux couches : l'interne épithéliale, l'externe fibro-intestinale.

Chez les mammifères et chez l'homme (troisième semaine), le diverticule hépatique, double chez les oiseaux, serait d'abord unique (Kölliker). De ce *premier canal primitif* partirait un second canal comparable au *canal hépatique primitif droit* du poulet et se terminant par la vésicule biliaire. Au moment où paraît ce second canal, les *premiers cylindres hépatiques pleins* de Remak se montrent sur le canal gauche comme de courts bourgeons. Dans la troisième semaine, chez l'homme (His), on trouve déjà un beau réseau de cylindres hépatiques épithéliaux.

Au cours du second mois, le foie s'accroît très rapidement, acquiert un volume énorme qui fait qu'au troisième mois il remplit une grande partie de la cavité abdominale. Dans la seconde moitié de la grossesse, ses dimensions relatives diminuent un peu, et, à la naissance, il est encore proportionnellement plus développé que chez l'adulte.

Les modifications que subit le foie embryonnaire pour passer de l'état de diverticule intestinal simple ou double à l'état définitif sont les suivantes :

Les bourgeons pleins *épithéliaux* naissent des canaux hépa-