CHAPITRE XXXI

LES ORGANES GÉNITAUX MALES

321. (1) Le testicule de l'homme et des mammifère est enveloppé dans une capsule de tissu fibreux blanc, *la tunique adventice*, c'est le feuillet viscéral de la tunique vaginale. Comme le feuillet pariétal, c'est une membrane séreuse ; elle est aussi recouverte par un endothélium. De petites villosités se rencontrent parfois comme des prolongements de cette membrane dans la cavité de la tunique vaginale. Ces villosités sont généralement recouvertes par un endothélium germinatif (voir § 33). Au dedans de la *tunique* adventice, et fortement unie à elle, est la tunique *albuginée*, membrane de tissu fibreux, de structure lamellaire. Vers le bord postérieur du testicule de l'homme, l'albuginée augmente d'épaisseur et forme un amas spécial, qui, sur une coupe transversale, présente une figure conique, à base postérieure ; c'est le médiastin du testicule ou corps d'Highmor.

Entre la tunique adventice et la tunique albuginée est un riche plexus de lymphatiques, qui, d'un côté, recueille les lymphatiques profonds de l'organe, et,

de l'autre, aboutit aux vaisseaux efférents qui accompagnent le canal déférent.

Le corps d'Highmor est central dans le testicule du chien, du chat, du lapin, du taureau, du porc, etc. ; celui de la taupe, du hérisson, de la chauve-souris est périphérique ; tandis qu'il manque chez le rat et la souris (Messing).

322. *La charpente.* Du bord antérieur du corps d'Highmor partent de nombreux septa de tissu cellulaire qui se dirigent, suivant une direction radiée, vers l'albuginée, avec laquelle ils se continuent et subdivisent ainsi le testicule en un grand nombre de loges ou de compartiments allongés et coniques, ou lobules, dont la base est située près de l'albuginée, et le sommet touche au corps d'Highmor : Kölliker mentionne quelques éléments musculaires lisses dans ces septa.

De ces septa se détachent de fines lamelles de tissu cellulaire pénétrant dans les lobules, et formant le tissu de soutènement pour les vaisseaux sanguins et le tissu cellulaire interstitiel entre les tubes séminifères.

Le tissu interlobulaire ou interstitiel est distinctement lamellé, les lamelles étant de différente épaisseur et consistant en faisceaux fins de tissu cellulaire ; ceux-ci sont plus ou moins régulièrement disposés en membranes fenêtrées, tapissées à leur surface de cellules connectives endothélioïdes. Entre les lamelles, il existe des espaces ou fentes, qui forment avec les fenêtres ou trous des lamelles un système inter-

communiquant d'espaces lymphatiques; ce sont là, en fait, les origines des lymphatiques (Ludwig et Tomsa).

A l'intérieur des lamelles, on trouve des cellules particulières qui sont beaucoup plus larges que les cellules lymphatiques, et qui, dans quelques cas, par exemple chez le cobaye, renferment des granules pigmentaires. Elles contiennent un noyau sphérique. Chez l'homme, le chien, le chat, le mouton, et spécialement chez le porc, ces cellules forment des groupes larges et continus, aplatis ou cylindriques ; ces cellules, en outre, sont polyédriques et exactement semblables aux cellules épithéliales. Elles sont séparées l'une de l'autre dans ces groupes par une substance cémentaire interstitielle mince ; leur ressemblance avec l'épithélium est complète. Ce sont les restes des masses épithéliales du corps de Wolf du fœtus.

323. *Les tubes séminifères* (FIG. 137). Dans chaque lobule ci-dessus mentionné, sont situés de nombreux tubes séminifères enroulés de plusieurs manières et s'étendant de la périphérie vers le corps d'Highmor. Ces tubes à l'ordinaire sont rarement ramifiés, mais à l'état jeune et spécialement vers la périphérie, les ramifications ne sont pas rares. Chaque tube séminifère présente une membrane propre, un épithélium de revêtement et une lumière. La membrane propre est une membrane hyaline renfermant des noyaux ovales à intervalles réguliers. Chez l'homme, elle est épaisse et lamellée : ce sont plusieurs membranes nucléées, superposées l'une sur l'autre. La lumière,

dans tous les tubes est très distincte et relativement large. L'épithélium de revêtement ou les cellules séminales diffèrent chez l'adulte dans les différents tubes, et même dans les différentes parties d'un même tube, selon l'état de sécrétion.

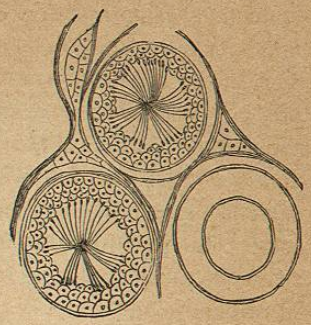

FIG. 137. — Coupe au travers du testicule du chien.

Montrant trois tubes séminifères en coupe transversale. — Dans deux d'entre eux l'épithélium de revêtement — cellules séminales. — est visible, et les faisceaux de spermatozoïdes se projettent dans la lumière des tubes. Entre les tubes est situé le tissu connectif contenant les groupes de cellules polyédriques, épithéliales.

324. Avant la puberté, tous les tubes sont uniformes à cet égard, chacun étant recouvert par deux ou trois couches de cellules épithéliales polyédriques avec un noyau sphérique. Après la puberté, on peut distinguer plusieurs types différents :

(*a*) Les tubes ou segments de tubes sont semblables à ceux de l'état jeune, c'est-à-dire formés de plusieurs couches de cellules épithéliales polyédriques doublant la membrane propre : celles-ci sont considérées, comme (*a*) les cellules séminales externes et (*b*) les cellules séminales internes. Les premières sont situées près de la membrane propre ; elles sont de forme polyédrique, transparentes, et le noyau de quelques-unes d'entre elles présente le processus de karyokinésis ou de division indirecte (voir § 8) ; d'autres ren-

ferment un noyau transparent ovale. Les cellules séminales internes forment généralement deux ou trois couches et sont unies moins étroitement les unes aux autres que les cellules séminales externes ; elles possèdent aussi une apparence plus arrondie. Entre elles, un réticulum nucléé de fibres fines est quelquefois appréciable, le *réticulum-germe* de von Ebner. Mais ce réticulum est simplement un tissu de soutènement et n'a rien à faire avec la germination des cellules ou les spermatozoïdes (Merkel). Les cellules internes séminales présentent très fréquemment le processus de division indirecte ou karyokinésis ; presque toutes sont vues à l'une des phases de ce processus.

325. Par suite, de nombreuses petites cellules filles sont formées ; celles-ci sont situées très près de la lumière et sont très lâchement unies les unes aux autres. Ce sont elles qui sont transformées en spermatozoïdes et qui peuvent être spécialement appelées les *spermatoblastes* (FIG. 137)[1].

[1] *De la spermatogenèse.* M. le professeur Mathias Duval a publié les travaux les plus récents et les plus complets sur la formation des spermatozoïdes. Ce processus est assez complexe.

D'après les recherches de Neumann, Balbiani, Lavalette, Pouchet et Tourneux, les cellules mères ou *spermatoblastes*, adossées à la paroi des canalicules spermatiques, seraient des cellules nucléées à prolongements multiples. Les spermatozoïdes dériveraient de ces prolongements cellulaires, d'où leur groupement en faisceaux unis à la cellule mère. Le nom de *spermatoblaste* d'après cette théorie s'appliquerait à la totalité de la cellule mère et des prolongements.

M. Mathias Duval a suivi les diverses phases de la sperma-

Parmi les cellules séminales, spécialement chez le chat et le chien, on trouve parfois, mais rarement, de larges cellules multinucléées dont les noyaux sont aussi dans l'un ou l'autre stade de karyokinésis.

(*b*) Les cellules les plus intérieures, c'est-à-dire, les spermatoblastes, deviennent piriformes, le noyau étant situé à l'extrémité la plus mince et devenant en même temps aplati et homogène (FIG. 138). L'allon-

togenèse chez l'escargot, animal hermaphrodite, dont les filaments spermatiques ont une taille et une régularité exceptionnelles. Chez ce mollusque les fonctions génitales s'arrêtent en novembre pour recommencer en février. C'est donc à partir de cette époque qu'il faut faire des observations suivies pour ne laisser échapper aucun détail du développement des spermatozoïdes.

A la fin de la pose génitale le canal spermatique ne présente pas autre chose qu'un revêtement de cellules épithéliales. En février quelques-unes des cellules prennent un développement considérable et se remplissent de noyaux à la périphérie. Ces noyaux excentriques s'entourent bientôt d'une couche mince de protoplasme ; le protoplasme entourant ces noyaux a de la tendance à se séparer et à se pédiculiser, de sorte qu'il en résulte une sorte de grappe dont les grains demeurent attachés à la cellule mère qui est au centre. Ces grains doivent être considérés comme les véritables *spermatoblastes*. Chaque spermatoblaste se transforme en spermatozoïde ; le noyau du spermatoblaste forme la tête du spermatozoïde.

Pour étudier la spermatogenèse chez les batraciens, M. le professeur Mathias Duval a commencé ses observations chez la grenouille, dès le mois de mars et d'avril. L'accouplement a lieu en mars, mais le processus spermatoblastique est à peu près achevé dès le mois de novembre de l'année précédente. Dans le mois d'avril on constate le développement de grandes cellules que l'on peut considérer comme des ovules mâles, dans lesquelles apparaissent de nombreux noyaux. « En

gement des spermatoblastes s'effectue graduellement, et, par suite, on trouve de nombreux spermatoblastes allongés, sous forme de massue, chacun avec un noyau aplati à l'extrémité la plus mince, ce sont les

Fig. 138. — Coupe au travers du testicule du chien montrant des fragments de trois tubes séminifères.

A, cellules épithéliales séminales avec de nombreuses petites cellules espacées; — *B*, les petites cellules ou spermatoblates se convertissent en spermatozoïdes; — *C*, groupes de ceux-ci à un degré plus avancé de développement.

jeunes spermatozoïdes; l'extrémité nucléée représente la tête.

juillet à chacun de ces noyaux correspond un bourgeon qui ne s'isole que lentement de la cellule mère, c'est-à-dire que le corpuscule céphalique et le filament caudal apparaissent ici au contact des noyaux encore inclus dans la cellule mère, avant que se dessinent les bourgeons dits *spermatoblastes*;

(*c*) A ce moment, ces jeunes spermatozoïdes sont groupés en faisceaux ayant la forme d'éventails par une substance granuleuse interstitielle; dans ces groupes, la tête, c'est-à-dire l'extrémité mince, contenant le noyau homogène aplati, est dirigée vers les cellules séminales internes, tandis que l'extrémité opposée regarde la lumière du tube. En même temps, les cellules séminales internes continuent à se diviser, et ainsi les groupes de jeunes spermatozoïdes sont pour ainsi dire enfouis entre elles.

quand ceux-ci se délimitent, ils se disposent en grappe comme chez les invertébrés et chacun d'eux correspond à l'un des spermatozoïdes en voie de formation.» L'aspect en grappe n'apparaît que tardivement, ce qui explique comment quelques auteurs (Kölliker) décrivent la formation endocellulaire des spermatozoïdes.

Chez les batraciens l'ovule mâle, le kyste spermatique s'ouvre à une période tout à fait avancée, les spermatozoïdes tout formés restent adhérents par la tête et sont indépendants par leur flagellum qui est tourné vers le centre du conduit spermatique.

Pour établir l'homologie entre le spermatogenèse chez les mollusques et chez les batraciens, M. le professeur Duval s'est servi d'une comparaison fort ingénieuse. Il compare la grappe de spermatozoïdes de l'escargot à une fraise et le kyste spermatique des batraciens à une figue. Les graines sont toujours placées d'une manière analogue dans ces fruits : dans le premier le réceptacle est convexe; il est concave dans le second, voilà toute la différence.

(V. *Spermatogenèse en général et spécialement chez les mollusques*, *Revue des Sciences naturelles*, 1878; *De la spermatogenèse chez quelques batraciens*, avec deux planches; *Revue des Sciences naturelles*, par M. Mathias Duval.)

Voir aussi la dernière édition du *Manuel de Physiologie*, de Küss et Duval.

326. Le corps cellulaire originel des spermatoblastes continue de s'allonger jusqu'à ce que son protoplasma soit presque, mais non complètement, employé à former la pièce moyenne, en forme de bâtonnet (Schweiger Seidel), des spermatozoïdes; de l'extrémité distale de cette pièce médiane, part un

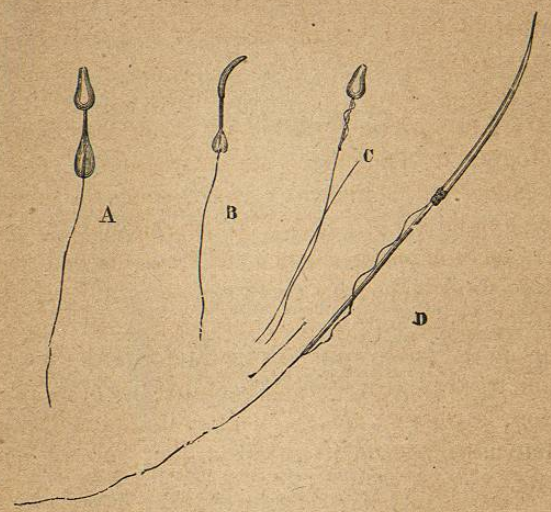

FIG. 139. — Différentes espèces de spermatozoïdes.

A, spermatozoïde du cobaye incomplètement développé; — *B*, le même vu de côté, la tête du spermatozoïde est aplatie d'un côté à l'autre; — *C*, un spermatozoïde du cheval; — *D*, un spermatozoïde du petit lézard.

mince et long filament, comme un fin cheveu, appelé la queue, et qui s'accroît au dehors. Dans le point de jonction de la pièce moyenne avec le filament caudal, on peut observer souvent, quelque temps après cette phase du développement, un dernier reste du corps

cellulaire granuleux du spermatoblaste originel. Quand la substance granuleuse interstitielle unissant ensemble les spermatozoïdes d'un groupe est dissociée, les spermatozoïdes sont isolés. Pendant que ce développement des spermatozoïdes continue, les cellules éminales internes constinuent à produire des spermatoblastes qui, à leur tour, se convertissent en spermatozoïdes.

327. Les *spermatozoïdes* (FIG. 139) entièrement développés de l'homme et des mammifères consistent en *une tête* légèrement convexo-concave, homogène, aplatie (c'est le noyau du spermatoblaste originel), en une partie moyenne en forme de bâtonnet dérivée directement du corps cellulaire du spermatoblaste, et en une longue queue filiforme. Tout le temps qu'ils sont vivants, les spermatozoïdes présentent un très rapide mouvement oscillatoire et de locomotion, la queue s'agitant comme un flagellum ou comme un cil; ces mouvements se font suivant une spirale.

Chez le lézard, il existe un mince filament en spirale, attaché à l'extrémité de la tête qui est longue, courbée et en forme de lance; ce filament est également fixé par une membrane hyaline à la pièce moyenne; il s'étend au delà de cette pièce comme une longue queue mince. Dans les spermatozoïdes des mammifères et de l'homme, on a également observé un filament semblable en spirale, étroitement attaché à la partie moyenne et se terminant comme une petite queue (Gibbes).

326. Le corps cellulaire originel des spermatoblastes continue de s'allonger jusqu'à ce que son protoplasma soit presque, mais non complètement, employé à former la pièce moyenne, en forme de bâtonnet (Schweiger Seidel), des spermatozoïdes; de l'extrémité distale de cette pièce médiane, part un

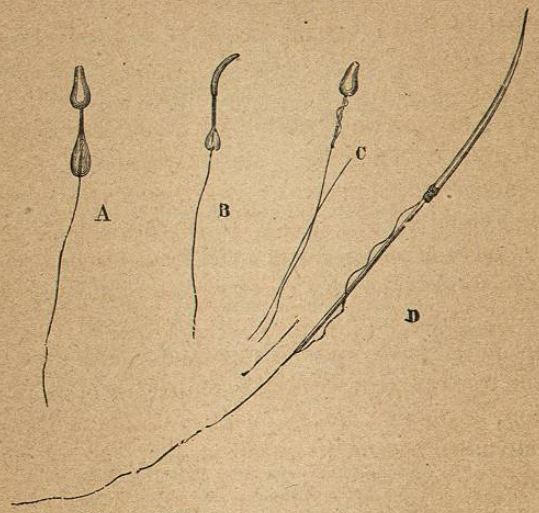

FIG. 139. — Différentes espèces de spermatozoïdes.

A, spermatozoïde du cobaye incomplètement développé; — *B*, le même vu de côté, la tête du spermatozoïde est aplatie d'un côté à l'autre; — *C*, un spermatozoïde du cheval; — *D*, un spermatozoïde du petit lézard.

mince et long filament, comme un fin cheveu, appelé la queue, et qui s'accroît au dehors. Dans le point de jonction de la pièce moyenne avec le filament caudal, on peut observer souvent, quelque temps après cette phase du développement, un dernier reste du corps

cellulaire granuleux du spermatoblaste originel. Quand la substance granuleuse interstitielle unissant ensemble les spermatozoïdes d'un groupe est dissociée, les spermatozoïdes sont isolés. Pendant que ce développement des spermatozoïdes continue, les cellules éminales internes constinuent à produire des spermatoblastes qui, à leur tour, se convertissent en spermatozoïdes.

327. Les *spermatozoïdes* (FIG. 139) entièrement développés de l'homme et des mammifères consistent en *une tête* légèrement convexo-concave, homogène, aplatie (c'est le noyau du spermatoblaste originel), en une partie moyenne en forme de bâtonnet dérivée directement du corps cellulaire du spermatoblaste, et en une longue queue filiforme. Tout le temps qu'ils sont vivants, les spermatozoïdes présentent un très rapide mouvement oscillatoire et de locomotion, la queue s'agitant comme un flagellum ou comme un cil; ces mouvements se font suivant une spirale.

Chez le lézard, il existe un mince filament en spirale, attaché à l'extrémité de la tête qui est longue, courbée et en forme de lance; ce filament est également fixé par une membrane hyaline à la pièce moyenne; il s'étend au delà de cette pièce comme une longue queue mince. Dans les spermatozoïdes des mammifères et de l'homme, on a également observé un filament semblable en spirale, étroitement attaché à la partie moyenne et se terminant comme une petite queue (Gibbes).