Ces parties sont recouvertes par un épithélium stratifié, épais ; au-dessous est une membrane muqueuse présentant des prolongements papillaires cylindriques, avec des anses vasculaires et des corpuscules nerveux terminaux. Les nymphes contiennent de larges follicules sébacés, mais ne contiennent pas de poils.

Les nymphes renferment un plexus de larges veines, avec des faisceaux de tissu musculaire lisse ; d'où l'apparence d'un tissu caverneux (Gassenbaur). Les corps caverneux du clitoris, le gland du clitoris et le bulbe du vestibule correspondent aux parties homologues du pénis chez le mâle. Les glandes de Bartholin présentent la même structure que celle des glandes de Cowper chez le mâle.

CHAPITRE XXXIII

LA GLANDE MAMMAIRE

364. La mamelle, comme les autres glandes, se compose d'une trame et d'un parenchyme. La trame ou charpente est formée d'un tissu fibreux lamellaire, subdivisant le parenchyme en lobes et lobules et contenant une certaine quantité de fibres élastiques. Chez quelques animaux (lapin, cobaye), on trouve aussi dans la charpente de petits faisceaux de tissu musculaire lisse. Des septa interlobulaires, partent de minces faisceaux de tissu cellulaire, avec des corps fibro-plastiques ramifiés, qui pénètrent entre les alvéoles de la substance glandulaire. La quantité de tissu interalvéolaire varie dans les différentes places, mais cette quantité, dans l'état d'activité de la glande, est relativement minime.

On rencontre dans le tissu cellulaire interalvéolaire de la glande, à l'état d'activité et à l'état de repos, des corpuscules lymphatiques ou migrateurs. Ils sont plus nombreux dans l'état de repos que dans l'état d'activité. Selon Creighton, ces corpuscules dérivent, à l'état de repos, de l'épithélium des alvéoles glandulaires. De larges cellules nucléées, granuleuses, infil-

trées de pigment jaune, apparaissent dans le tissu cellulaire et aussi dans les alvéoles de la glande à l'état de repos. Creighton considère ces éléments comme identiques avec l'épithélium alvéolaire et en dérivant. D'après cet auteur, la production de ces cellules constituerait la principale fonction de la glande à l'état de repos.

Les larges conduits excréteurs, en passant de la glande dans le mamelon, acquièrent une enveloppe épaisse contenant des faisceaux de tissu musculaire lisse. Ces faisceaux dérivent des faisceaux de tissu musculaire lisse qu'on trouve dans la peau du mamelon.

Les petits conduits, dans les lobules du tissu glandulaire, possèdent une membrane propre et un revêtement consistant en une couche unique de cellules épithéliales prismatiques plus ou moins longues. Les branches terminales des conduits, avant l'abouchement dans les alvéoles, sont revêtues d'une couche unique de cellules épithéliales pavimenteuses, aplaties. C'est une disposition analogue à celle de la portion intermédiaire des conduits des glandes salivaires. (Voir chap. XXII.)

365. Chacune de ces branches terminales se subdivise et se rend à plusieurs alvéoles (FIG. 144). Ceux-ci sont des tubes flexueux terminés en culs-de-sac ou en forme de flacon. Les alvéoles ont un diamètre plus large que les conduits intralobulaires. Chaque alvéole, dans la glande à l'état d'activité, a une cavité relativement large variant dans les différents alvéoles. Cette

cavité est recouverte par une couche unique de cellules polyédriques, granuleuses, ou de cellules prismatiques, courtes avec un noyau sphérique; une membrane propre forme la paroi externe. Cette membrane propre, comme celle des glandes salivaires,

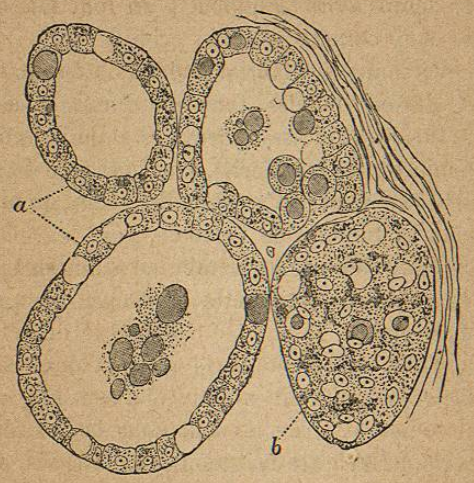

FIG. 144. — Coupe transversale d'une glande mammaire de chatte à un degré avancé de gravidité.

a, les cellules épithéliales doublant les alvéoles vues de profil; — *b*, les mêmes vues de face. Plusieurs cellules épithéliales contiennent un globule d'huile. Dans la cavité de quelques-uns des alvéoles, il y a des globules lactés et de la substance granuleuse.

lacrymales et autres, est composée par un entrelacement de cellules ramifiées.

Dans l'état d'activité de la glande, chaque cellule épithéliale devient capable de fabriquer dans son intérieur un ou plusieurs globules huileux. Ces globules

peuvent devenir et deviennent habituellement confluents, refoulent le noyau vers un côté de la cellule qui prend ainsi l'apparence d'une cellule graisseuse, Ces globules huileux sont finalement rejetés par le protoplasme cellulaire dans la lumière de l'alvéole et représentent alors les globules du lait. La cellule reprend son caractère solide primitif et le protoplasme recommence à fabriquer des globules huileux. Les cellules épithéliales, tant que dure la sécrétion lactée, fabriquent incessamment des globules d'huile, de la manière qui a été décrite, sans jamais se détruire elles-mêmes (Langer). Ces globules lactés, quand ils sont dans la lumière de l'alvéole, sont enveloppés d'une cuticule délicate, la membrane albumineuse de Ascherson. Ils reçoivent cette membrane du protoplasme cellulaire.

Selon l'état de sécrétion, la plupart des cellules épithéliales recouvrant un alvéole, ou seulement quelques-unes d'entre elles sont dans les conditions voulues pour fabriquer des globules de lait. Suivant la rapidité avec laquelle les globules du lait sont fabriqués et éliminés, les alvéoles contiennent un nombre variable de globules du lait. Selon Schmid, les cellules épithéliales, lorsqu'elles ont sécrété pendant longtemps les globules du lait, se détruisent finalement et sont remplacées par de nouvelles cellules épithéliales provenant de la division de cellules épithéliales encore actives.

366. La glande à l'état de repos, c'est-à-dire la glande d'une femelle non fécondée, contient relativement peu d'alvéoles et beaucoup de tissu fibreux : les alvéoles sont tous des cylindres solides renfermant, dans la membrane limitante propre, des masses de cellules épithéliales, polyédriques, granuleuses. Pendant la grossesse, ces alvéoles solides subissent une rapide multiplication, un allongement et un épaississement dus à la rapide division des cellules épithéliales incluses. Finalement, lorsque la sécrétion lactée s'établit, les cellules occupant la partie centrale de l'alvéole sont le siège d'une dégénération graisseuse exactement semblable à celle des cellules périphériques, mais ces cellules centrales sont éliminées tandis que les autres demeurent en place.

Ces cellules centrales sont les corpuscules du colostrum que l'on rencontre dans le lait, mais seulement dans les premiers jours de lactation.

367. Le lait ne contient pas ordinairement de corpuscules du colostrum, mais seulement des globules lactés de dimensions variées, depuis celle d'un petit granule jusqu'à celle d'un globule plusieurs fois aussi volumineux qu'une cellule épithéliale d'un alvéole de la mamelle. Ces larges gouttes sont produites par la fusion de plusieurs petits globules sortant des alvéoles. Chaque globule lacté est un globule d'huile entouré, comme on l'a dit précédemment, par une mince enveloppe albumineuse, la membrane d'Ascherson. Les petits fragments de substance granuleuse qu'on rencontre çà et là, sont probablement les restes du protoplasme désagrégé des cellules épithéliales.

368. Chaque alvéole glandulaire est entouré par un réseau dense de vaisseaux capillaires sanguins. Les alvéoles sont entourés par des espaces lymphatiques comme ceux des glandes salivaires (Coyne), et ces espaces aboutissent dans des réseaux de vaisseaux lymphatiques situés dans le tissu conjonctif interlobulaire.

CHAPITRE XXXIV

LA PEAU

369. La peau se compose des couches suivantes (FIG. 145) : 1° l'épiderme ; 2° le chorion ou vraie peau avec les papilles ; 3° le tissu sous-cutané avec la couche adipeuse ou panicule adipeux.

370. (1) L'*épiderme* (FIG. 14) a été minutieusement décrit au chapitre III. Son épaisseur varie dans les différentes parties, et dépend principalement de l'épaisseur variable de la couche cornée. Cette couche est d'une grande épaisseur à la paume de la main et à la plante du pied. Le stratum de Malpighi s'enfonce dans les dépressions entre les papilles du chorion, formant les prolongements interpapillaires. La présence de cellules crénelées, de granules pigmentaires et de cellules nucléées, interstitielles, ramifiées, a été mentionnée dans le chapitre III.

On rencontre dans le stratum de Malpighi des cellules migratrices d'aspect granulaire ; elles semblent pénétrer de la couche papillaire du chorion dans le stratum malpighien (Biesiadecki).