du cristallin, et est tapissé par une continuation de la membrane hyaloïde.

433. Dans la substance du corps vitré se rencontrent des cellules nucléées, isolées; ces cellules ont des mouvements amiboïdes, et quelques-unes contiennent des vacuoles, indice d'une dégénération commençante. Ces cellules sont tout à fait identiques aux globules blancs du sang (Lieberkühn, Schwalbe).

Des faisceaux déliés de fibrilles sont disséminés dans la substance du corps vitré.

CHAPITRE XXXIX

LA RÉTINE

434. La *rétine* (FIG. 157) se compose de couches qui se succèdent dans l'ordre suivant, en partant d'avant en arrière, c'est-à-dire du corps vitré pour aller à la choroïde: (1) La membrane limitante interne qui est en contact avec la membrane hyaloïde du corps vitré; (2) la couche des fibres nerveuses; (3) la couche des cellules ganglionnaires; (4) la couche granulée interne ou couche moléculaire interne; (5) la couche interne à noyaux; (6) la couche gra-

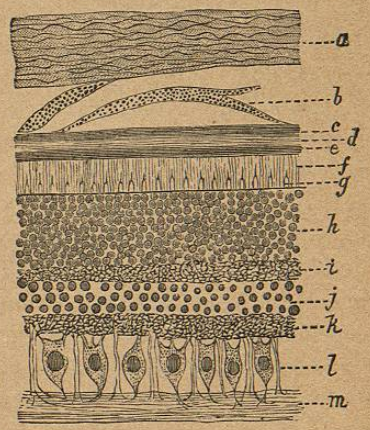

FIG. 157. — Coupe transversale d'un œil de mouton (portion périphérique de la rétine).

a, couche interne de la sclérotique; — *b*, lamelles suprachoroïdiennes (pigmentées); — *c*, *d*, couches de la choroïde; — *e*, épithélium pigmenté de la rétine; — *f*, couche des bâtonnets; — *g*, les cônes; — *h*, couche externe à noyaux; — *i*, couche granulée externe; — *j*, couche interne à noyaux; — *k*, couche granulée interne; — *l*, couche des cellules ganglionnaires, avec les fibres radiées ou fibres de Müller entre les cellules; — *m*, la couche des fibres nerveuses.

nulée externe ou moléculaire externe ou couche internucléaire ; (7) la couche externe à noyaux ; (8) la membrane limitante externe ; (9) la couche des cônes et des bâtonnets ; (10) l'épithélium pigmentaire de la rétine ou le tapetum nigrum, mentionné ci-dessus, qui forme en même temps l'épithélium interne de la choroïde.

435. La disposition des couches varie (*a*) au niveau de la papille du nerf optique, (*b*) au niveau de la tache jaune et de la fovea lutea, (*c*) au niveau de l'*ora serrata* de la rétine.

(*a*) La papille du nerf optique représente le point d'entrée des fibres du nerf optique dans la rétine. De là, ces fibres, partant comme d'un centre, s'épanouissent suivant une direction radiée, dans la rétine (avec une disposition générale concave en avant), dont elles forment la couche interne. Il n'y a pas d'autres éléments que ceux-ci dans la papille de la rétine, sauf cependant une continuation de la limitante interne. Dans la papille se distribuent l'artère et la veine centrales de la rétine qui pénètrent aussi par leurs rameaux dans les couches internes de la rétine. On trouve aussi dans cette région un large espace lymphatique.

(*b*) La tache jaune et la fovea centralis sont étudiées lorsque les différentes couches de la rétine auront été décrites.

(*c*) Au niveau de l'ora serrata, tous les éléments cellulaires et nucléaires de la rétine, ainsi que les fibres nerveuses (à l'exception cependant de l'épithé-

lium) s'arrêtent; mais la limitante interne, avec ses fibres radiées spéciales ou fibres de Müller, se continue sur les procès ciliaires sous forme de cellules épithélioïdes, prismatiques, nucléées, mentionnées ci-dessus : c'est la portion ciliaire de la rétine.

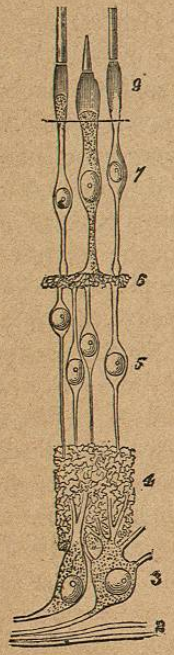

FIG. 158. — Diagramme des éléments nerveux de la rétine.



FIG. 159. — Diagramme de la substance connective de la rétine.

2, fibres nerveuses ; — 3, cellules ganglionnaires ; — 4, couche granulée interne ; — 5, couche interne à noyaux ; — 6, couche granulée externe ; — 7, couche externe à noyaux ; — 8, la membrane limitante externe ; — 9, les bâtonnets et les cônes.

436. Structure des couches de la rétine (FIG. 158 et 159).

(1) La *membrane limitante interne* se compose d'aires plus ou moins polygonales, représentant les extrémités ou bases de fibres pyramidales finement striées, les *fibres de Müller*. Chaque fibre radiée de Müller s'étend dans une direction verticale à travers toutes les couches jusqu'à la limitante externe, et sur son trajet abandonne de nombreuses subdivisions latérales sous forme de fibrilles ou de membranes ; ces dernières s'anastomosent les unes avec les autres de manière à former un stroma criblé de trous ou matrice qui loge tous les éléments cellulaires et nucléaires des couches de la rétine. Dans la couche des fibres nerveuses, les fibres radiées sont les plus épaisses ; c'est là, en effet, qu'est située leur base pyramidale. Dans la couche interne à noyaux, chacune des fibres de Müller possède un noyau ovale.

437. (2) *La couche des fibres nerveuses*. Les fibres du nerf optique, à leur entrée dans le globe de l'œil, perdent leur enveloppe de myéline, et le cylindraxe transparent, seul, se prolonge dans la rétine. Chez l'homme, il est tout à fait exceptionnel de rencontrer des fibres nerveuses à myéline dans la rétine. Chez le lapin, on observe deux faisceaux dont les fibres conservent dans la rétine leur enveloppe médullaire (Bowman). Les fibres nerveuses restent groupées en faisceaux dans la rétine, et y forment même des plexus. Il est évident, par suite de la disposition radiée des fibres, que leur nombre diminue vers l'ora serrata.

438. (3) *La couche des cellules ganglionnaires*. Les cellules sont disposées sur un seul plan, sauf dans la macula lutea, où elles forment plusieurs couches. Chaque cellule est multipolaire, et possède un large noyau.

Un des processus est dirigé vers la couche des fibres nerveuses, et est en connexion avec l'une des fibres. Plusieurs processus, partant du côté opposé de la cellule, passent dans la couche externe voisine, c'est-à-dire dans la couche granulée interne. Selon Max Schultze et autres, ces processus se résoudraient en un réticulum de fibrilles entrant dans la constitution de la couche granulée interne ; mais, selon Retzius, Mans et Schwalbe, ces processus ne feraient que passer au travers de la couche granulée interne.

Les cellules ganglionnaires sont séparées les unes des autres par les fibres radiées de Müller.

439. (4) La *couche granulée interne* est formée d'un réticulum fin et dense de fibrilles, avec une petite quantité de matière granuleuse entre les fibrilles. Ces fibrilles sont en connexion avec les subdivisions latérales des fibres radiées de Müller. Cette couche, au point de vue de son épaisseur, est la partie la plus apparente de la rétine. Chez les vertébrés inférieurs, cette couche semble stratifiée.

440. (5) La *couche interne à noyaux* contient, plongés dans un stroma hyalin formant une substance criblée de trous, de nombreux noyaux disposés sur deux, trois et quatre rangées. Dans la rétine des am-

phibies, ces noyaux forment un plus grand nombre de couches. Quelques noyaux oblongs de cette couche appartiennent, ainsi que cela a été mentionné ci-dessus, aux fibres radiées de Müller. Près de la couche granulée sont de petits noyaux appartenant à des cellules plates ramifiées (Vintschgau). Mais les noyaux de cette couche sont en majorité légèrement ovales et possèdent un réticulum intérieur. Chaque noyau appartient à une cellule fusiforme ayant une petite quantité de protoplasme autour du noyau. C'est, en fait, une cellule ganglionnaire bipolaire (Max Schultze). L'un des processus (l'interne) passe comme une fibre fine, variqueuse, à travers la couche granulée interne pour se mettre en connexion avec les processus externes des cellules ganglionnaires (Retzius, Schwalbe); l'autre processus (l'externe) passe dans la couche externe voisine de la rétine (la couche granulée externe).

(6) La *couche granulée externe* offre exactement la même structure que la couche granulée interne, c'est-à-dire un réticulum fin de fibrilles ; mais l'épaisseur de cette couche est beaucoup moindre que celle de la granulée interne.

441. (7) La *couche externe à noyaux* contient dans une substance fondamentale criblée de trous un grand nombre de noyaux ovales.

Dans la rétine de l'homme et des mammifères, ces noyaux sont toujours très nombreux et forment une couche beaucoup plus épaisse que la couche granulée interne ; mais chez les amphibies la disposition inverse est la règle. Les noyaux qu'on rencontre dans

cette couche sont plus petits que ceux de la couche interne à noyaux et présentent fréquemment à leur intérieur une apparence de différenciation en segments transversaux, d'où un aspect plissé (Henle, Krause). La substance fondamentale criblée de trous de cette couche est en connexion avec les subdivisions latérales des fibres radiées de Müller, et elle forme avec ces fibres une sorte de membrane propre délicate à la surface externe de cette couche ; c'est la limitante externe.

442. (8) *La limitante externe.* Les noyaux de la couche externe à noyaux, près de la limitante externe, sont en connexion dans la rétine de l'homme et des mammifères avec les cônes, tandis que les noyaux plus éloignés de la limitante externe sont en connexion avec les bâtonnets. Dans les deux cas, cette connexion s'établit à travers des pertuis de la limitante externe. Chaque noyau de la couche externe à noyaux est en réalité celui d'une cellule fusiforme pourvu d'une petite quantité de protoplasme ; ce protoplasme se prolonge en dehors pour former la partie externe de la fibre cône ou de la fibre bâtonnet, et se prolonge respectivement dans les cônes et les bâtonnets ; le protoplasme se prolonge aussi en dedans sous forme d'une fibre plus longue et plus apparente, la partie interne de la fibre cône ou de la fibre bâtonnet. Ces dernières fibres se ramifient et, pénétrant dans la couche granulée externe, se perdent par leurs subdivisions parmi les fibrilles de cette couche.

443. (9) *Les bâtonnets et les cônes.* Chaque *bâtonnet* présente une forme cylindrique avec une extrémité externe arrondie ou conique ; il se compose d'un segment interne et d'un segment externe unis par une ligne mince de ciment. La substance du bâtonnet est brillante et réfringente, et son segment externe est constitué par la neurokératine de Kühne et de Ewald. A l'état frais, le segment externe montre une striation longitudinale plus ou moins fine due à de petits sillons linéaires longitudinaux (Hensen, Max Schultze). Après l'emploi de certains réactifs, tels que le sérum, la solution de potasse, le segment externe des bâtonnets se désagrège en de nombreux disques transversaux, minces, paraissant homogènes (Hannover). Le segment interne des bâtonnets, chez l'homme, est un peu plus large que le segment externe ; il est pâle et finement et longitudinalement strié, et il contient, dans quelques cas, un corps lenticulaire spécial. Dans la rétine de l'homme et dans celle des mammifères, ce corps lenticulaire manque, mais on trouve à sa place une masse de fibrilles longitudinales (Max Schultze). Le segment interne passe au travers d'un trou dans la limitante externe et, devenant plus mince, représente la partie externe de la fibre bâtonnet.

444. Chaque *cône* se compose d'un segment externe court, aigu, conique et d'un segment interne plus large avec une surface convexe ; c'est là le *corps* du cône. Le segment externe du cône se sépare aussi, dans certaines conditions, en disques transversaux minces. Le corps du cône est finement et longitudinalement strié. L'extrémité externe du corps du cône, chez plusieurs oiseaux, reptiles amphibies, contient un corpuscule sphérique ayant une coloration rouge, orange, jaune, verte ou même bleue. Les cônes sont plus petits que les bâtonnets ; l'extrémité aiguë des cônes n'atteint pas beaucoup plus loin que le point d'union entre le segment externe et le segment interne des bâtonnets.

Dans la macula lutea et la fovea centralis de l'homme et de la plupart des mammifères, on ne rencontre que des cônes uniquement, et, vers la portion périphérique de la rétine, les cônes s'en vont en décroissant graduellement de nombre. Dans la partie périphérique il n'y a plus que des bâtonnets. Mais, chez les oiseaux, les cônes l'emportent partout sur les bâtonnets.

Chez la chauve-souris et la taupe, la macula lutea ne possède pas de cônes, et chez le hibou, le cobaye, le rat et le lapin, ils sont petits et peu nombreux.

445. Les segments externes des bâtonnets *seuls* contiennent à l'état frais et vivant une couleur spéciale, diffuse, pourpre (Leydig, Boll, Kühne) ; c'est le pourpre rétinien ou *rhodopsine* de Kühne. Quand cette couleur est exposée à la lumière du soleil, elle devient rouge, puis orange, puis jaune, et finalement, disparaissant tout à fait, passe au blanc. Il n'y a pas de pourpre rétinien dans les bâtonnets du rhinolophus hipposideros, ni chez le pigeon, ni chez les gallinacés ; dans ces rétines dont les cônes contiennent des globules colorés (voir plus haut), les bâton-

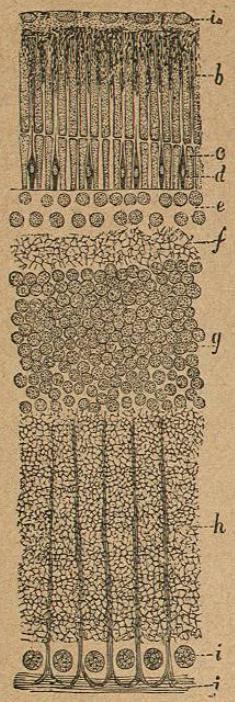

FIG. 160. — Coupe verticale de la rétine de la grenouille.

a, l'épithélium pigmenté de la rétine ou tapetum nigrum; — *b*, les segments externes des bâtonnets, ceux des cônes sont entre eux; — *c*, les segments internes des bâtonnets et des cônes; — *d*, limitante externe; — *e*, les noyaux externes; — *f*, la couche granulée externe; — *g*, les noyaux internes; — *h*, la couche granulée interne; — *i*, les noyaux des cellules ganglionnaires; — *j*, les fibres nerveuses; les extrémités pyramidales des fibres radiées de Müller sont bien visibles.

nets environnants sont dépourvus de pourpre visuel. Le pourpre rétinien est en relation intime avec l'épithélium pigmentaire de la rétine, car on le voit reparaître dans les bâtonnets décolorés, si on replace la rétine en contact avec l'épithélium pigmentaire (Kühne). Ceci n'est vrai, bien entendu, que dans certaines limites.

446. (10) L'*épithélium pigmentaire* (FIG. 160) ou *tapetum nigrum* se compose de cellules protoplasmiques, polygonales qui, lorsqu'on les voit par leur surface, se montrent comme une mosaïque; elles sont séparées les unes des autres par une mince couche cémentaire. Chaque cellule présente une partie externe non pigmentée, renfermant le noyau ovale légèrement aplati et une partie interne, en contact avec les cônes et les bâtonnets, contenant des fibrilles cristallines pigmentées (Frisch). Cette partie interne se prolonge par de nombreuses fibrilles ténues, contenant chacune une rangée de particules de pigment, et ces fibrilles passent entre les segments externes des bâtonnets auxquels elles adhèrent très intimement, et avec lesquels elle finissent en réalité par se confondre (Max Schultze). Chaque cellule fournit ainsi des fibrilles à plusieurs bâtonnets. La lumière du soleil produit une saillie des fibrilles hors du corps de la cellule, tandis que l'obscurité les fait se rétracter (Kühne) de la même manière que pour les cellules pigmentées du tissu cellulaire. (Voir § 43.) La teinte de ce pigment est plus foncée dans les yeux noirs que dans les yeux clairs. Le pigment blanchit à la lumière en présence de l'oxygène (Kühne); mais il persiste en l'absence d'oxygène (Mays).

447. La *macula lutea* (FIG. 161) contient chez l'homme et le singe un pigment jaune diffus entre les éléments de la rétine (Max Schultze). Chez l'homme et la plupart des mammifères, comme cela a été mentionné plus haut, il y existe à peine quelques bâtonnets, il n'y a que des cônes. Ceux-ci sont plus longs que dans les autres parties, et c'est dans la fovea centralis qu'ils sont le plus longs et en même temps très minces. Comme il y a ici peu de bâtonnets, les noyaux de la couche externe à noyaux sont réduits à un petit nombre de couches, généralement deux, en contact avec la membrane limitante externe. Pour cette raison, le reste de la couche externe à noyaux est occupé par des fibres cônes seulement, qui, dans

la fovea centralis, passent, suivant une direction oblique ou horizontale, dans la couche granulée externe. Les cellules ganglionnaires forment plusieurs couches dans la *macula lutea*. Dans la *fovea centralis*, on rencontre des cônes très longs et minces, la limi-

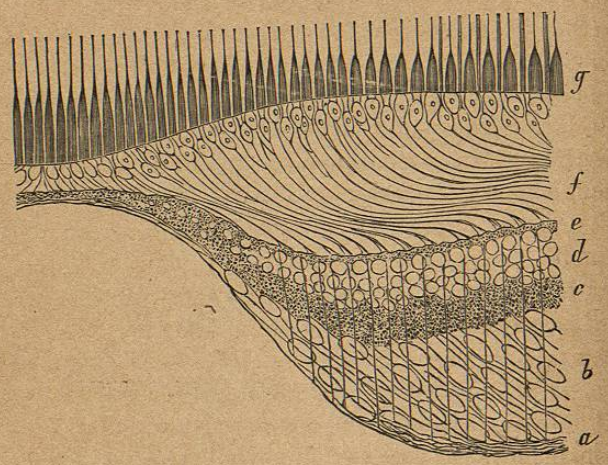

FIG. 161. — Coupe verticale de la macula lutea et de la fovea centralis.

a, fibres nerveuses; — *b*, cellules ganglionnaires; — *c*, couche granulée interne; — *d*, noyaux internes; — *e*, couche granulée externe; — *f*, fibres cônes; — *g*, cônes.

tante externe, quelques noyaux représentant la couche externe à noyaux et une mince continuation de la couche granulée interne; enfin la limitante interne.

448. Chez l'embryon, la première vésicule optique s'invagine de manière à former la cupule optique qui

consiste en deux couches, l'une externe devenant l'origine de l'épithélium pigmentaire, et l'autre interne devenant la rétine proprement dite. Dans celle-ci, les bâtonnets et les cônes avec leurs fibres et les noyaux de la couche externe à noyaux correspondent aux cellules de l'épithélium prismatique (*épithélium sensoriel*), tandis que les autres couches, c'est-à-dire la couche granulée externe, la couche interne à noyaux, la couche granulée interne, les cellules ganglionnaires, les fibres nerveuses et la limitante interne, représentent la tunique nerveuse de Brüke ou le stratum nerveux de Henle.

449. *Les vaisseaux sanguins de la rétine.* Les rameaux de l'artère et de la veine centrales du nerf optique peuvent être suivis dans la rétine, dans la couche des fibres nerveuses et des cellules ganglionnaires, tandis que les capillaires unissant les artères aux veines s'étendent à travers les couches jusqu'à la couche granulée externe.

Les *lymphatiques* de la rétine se montrent comme des gaines lymphatiques périvasculaires des veines de la rétine et des capillaires (His). Des canaux lymphatiques se rencontrent dans la couche des fibres nerveuses.

450. La *lame criblée* est la partie de la sclérotique et de la choroïde à travers laquelle les fibres nerveuses doivent passer pour atteindre la papille du nerf optique. Dans le nerf optique, les fibres sont groupées en faisceaux plus ou moins larges. Ce ne sont pas des

faisceaux comparables à ceux des autres nerfs, entourés par le périnèvre, mais ce sont plutôt des groupes entourés par des septa de tissu cellulaire, et ces groupes de fibres passent dans les trous correspondants de la sclérotique et de la choroïde.

451. Le *nerf optique* possède trois enveloppes composées de tissu fibreux : (*a*) une externe, la durale, une moyenne ou arachnoïdienne, une interne ou pie-mérienne qui sont des continuations des membranes respectives du cerveau. L'enveloppe pie-mérienne est en réalité le périnèvre, le nerf optique entier étant comparable à un faisceau nerveux composé comme cela a été décrit dans un chapitre précédent. L'enveloppe durale du nerf optique au point de pénétration dans la lame criblée passe dans les couches externes de la sclérotique, tandis que les enveloppes arachnoïdienne et pie-mérienne passent dans les couches internes de la sclérotique. En dehors de l'enveloppe durale est un espace lymphatique, l'espace supra-vaginal ; il y a aussi, entre les différentes enveloppes, d'autres espaces lymphatiques : l'espace sous-dural ou sous-vaginal, espace de Schwalbe, et l'espace sous-arachnoïdien. Les espaces supra-vaginal et sous-vaginal s'anastomosent l'un avec l'autre (Michel).

452. Autour de la sclérotique il y a un espace lymphatique limité par une membrane fibreuse, la *capsule* de *Tenon ;* cet espace est appelé l'espace de *Tenon*. L'espace supra-vaginal s'anastomose avec cet *espace* de *Tenon ;* dans ce dernier, se rendent

aussi des fentes lymphatiques du tissu supra-choroïdien (Schwalbe) par le moyen du système canaliculaire lymphatique de la sclérotique (Waldeyer). Les espaces lymphatiques supra-choroïdiens communiquent aussi avec les espaces lymphatiques du nerf optique.