d'Eustache, à l'état adulte, offre une structure analogue à celle des autres cartilages élastiques.

456. La *caisse du tympan*, y compris les cellules mastoïdiennes et la chaîne des osselets, est doublée par une délicate membrane fibreuse. La surface libre est recouverte par une couche unique de cellules épithéliales polyédriques dans les régions suivantes : sur le promontoire de la paroi interne de la cavité, sur les osselets de l'ouïe, sur la paroi supérieure de la cavité et dans les cellules mastoïdiennes ; dans toutes les autres parties, l'épithélium est cylindrique, cilié comme celui qui tapisse la trompe d'Eustache.

457. Les trois osselets de l'ouïe sont formés de substance osseuse, enveloppée du périoste, qui est recouvert par la délicate muqueuse ci-dessus décrite. Les ligaments des os sont formés, comme les autres ligaments, de faisceaux tendus et parallèles de tissu fibreux. La surface articulaire de la tête du marteau et de l'enclume et l'extrémité du long processus de l'enclume et de l'étrier sont recouvertes par du cartilage hyalin articulaire.

CHAPITRE XLI

L'OREILLE INTERNE

458. Le labyrinthe osseux[1] se compose du vestibule qui est en communication, d'une part, avec le limaçon et, d'autre part, avec les trois canaux semi-circulaires ; chacun de ces derniers canaux possède une ampoule à son extrémité. Le vestibule présente deux divisions : la fosse hémisphérique, près du limaçon, et la fosse semi-elliptique, près des canaux semi-circulaires. Le limaçon est enroulé en spirale formant trois tours autour d'un axe osseux, *la columelle*. De celle-ci se détache une lamelle osseuse s'étendant vers la paroi externe de chaque tour du limaçon, mais sans l'atteindre ; c'est la *lame spirale osseuse*. Cette lame existe dans tous les tours de la spirale et subdivise la cavité de chaque tour en un espace supérieur ou *rampe vestibulaire* et en un espace inférieur ou *rampe tympanique*. Au

[1] Avant d'aborder ce chapitre, il est indispensable d'avoir des connaissances très précises sur les détails minutieux de l'anatomie descriptive de cette région.

Nous ne saurions trop engager les commençants à se reporter, sur ce sujet, aux descriptions et aux planches du traité d'anatomie du professeur Sappey.

sommet du limaçon, les deux rampes communiquent l'une avec l'autre par l'*hélicotrème*. La rampe vestibulaire s'ouvre dans la fosse hémisphérique, tandis que la rampe tympanique, à son origine, est en communication, par la fenêtre ronde, avec la caisse du tympan ; mais cette fenêtre ronde est fermée par une membrane, la membrane secondaire.

459. Les canaux semi-circulaires partent de la fosse semi-elliptique et y reviennent. La fenêtre ovale établit une communication entre la caisse du tympan et le vestibule, au niveau de la fosse hémisphérique ; cette fenêtre ovale est fermée, à l'état frais, par une membrane dans laquelle se fixe la base de l'étrier, dont la circonférence est presque aussi large que la fenêtre.

460. Le labyrinthe osseux est constitué dans toutes ses parties par de la substance osseuse ordinaire avec le périoste doublant sa surface et ses cavités. Ces cavités contiennent un fluide albumineux, appelé *périlymphe*. Mais elles ne sont pas remplies par ce fluide, car dans chacune des deux divisions du vestibule, dans chacun des canaux semi-circulaires et aussi dans le limaçon, on trouve des parties membraneuses qui se moulent sur les parties correspondantes du labyrinthe. Ces parties membraneuses possèdent une cavité remplie par le même fluide albumineux que ci-dessus, c'est l'*endolymphe*. Ces parties membraneuses sont disposées de la manière suivante : dans la fosse hémisphérique on trouve un sac sphérique,

appelé le *saccule ;* dans la fosse semi-elliptique on trouve un sac elliptique, l'*utricule*; dans chacun des trois canaux semi-circulaires est un canal semi-circulaire membraneux qui possède aussi une ampoule correspondant à l'ampoule du canal osseux.

461. Dans le limaçon existe un canal membraneux qui, sur une coupe transversale, est triangulaire : c'est la rampe moyenne ou canal cochléaire ; il s'enroule aussi en spirale, de manière à décrire trois tours de la base au sommet du limaçon, et il se met en contact avec le bord de la lame spirale osseuse, de manière à occuper une position intermédiaire entre la portion périphérique de la rampe vestibulaire et de la rampe tympanique.

462. Les différentes portions du labyrinthe membraneux sont réunies l'une à l'autre de la manière suivante : les trois canaux semi-circulaires membraneux s'ouvrent dans l'utricule ; celui-ci ne se continue pas directement avec le saccule ; mais un étroit canal part de l'utricule et du saccule ; ces deux canaux se réunissent en un mince tube membraneux situé dans l'aqueduc du vestibule. A son extrémité distale, ce tube s'élargit pour former le sac de l'endolymphe, situé dans une fente de la dure-mère recouvrant la surface postérieure du rocher. Le saccule est en communication avec le canal cochléaire ou rampe moyenne par un tube étroit et court, le *canalis reuniens de Reichert*. Ainsi la cavité de tout le labyrinthe membraneux est en communication di-

recte avec elle-même dans toutes ses divisions, et elle représente l'*espace lymphatique interne* du labyrinthe. Il n'y a pas de communication entre l'endolymphe et la périlymphe, et la cavité du labyrinthe membraneux n'est pas en relation directe avec la caisse du tympan, car la fenêtre ovale et la fenêtre ronde séparent, toutes deux, l'espace périlymphatique ou cavité du labyrinthe osseux, de la caisse du tympan. Aussi les vibrations de la membrane tympanique transmises par les osselets de l'ouïe à la fenêtre ovale n'ont d'action directe que sur la périlymphe.

La fluctuation (l'ébranlement du liquide) se transmet du vestibule à la périlymphe des canaux semi-circulaires d'une part, et, d'autre part, à travers la rampe vestibulaire, au sommet du limaçon, puis, par l'*hélicothrème,* dans la rampe tympanique, aboutissant finalement à la membrane secondaire qui ferme la fenêtre ronde. Naturellement, dans leur trajet, les vibrations ont une action sur la membrane de Reissner (voir plus bas) séparant la rampe moyenne de la rampe vestibulaire, et, par suite, les vibrations de cette membrane se transmettent à l'endolymphe de la rampe moyenne et aux extrémités des fibres nerveuses auditives. (Voir plus bas.)

463. *Structure des canaux semi-circulaires et du saccule.* — Les *canaux semi-circulaires membraneux* sont fixés par des faisceaux tendus de tissu fibreux au périoste interne sur la courbure convexe du canal osseux, de sorte que sur la courbure concave reste un espace pour la périlymphe. Une semblable disposition s'observe pour le saccule et l'utricule, qui sont fixés au périoste interne sur l'un des côtés de la paroi osseuse.

La structure de la paroi est la même dans les canaux semi-circulaires, dans l'utricule et dans le saccule. Les ligaments fibreux du périoste, mentionnés ci-dessus, forment une tunique externe, et en dedans est une tunique propre d'apparence vitreuse. Sur une des faces, celle qui regarde la paroi osseuse, la tunique propre, présente de nombreux prolongements papillaires. La surface interne de cette membrane est recouverte par une couche unique de cellules épithéliales polyédriques.

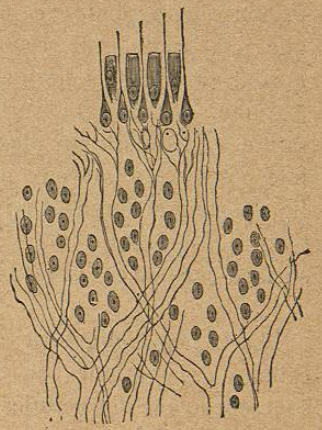

FIG. 162. — Coupe transversale de la macula acoustica, dans l'utricule du labyrinthe d'un cobaye.

a, fibres nerveuses à myéline, formant des plexus ; — *b*, noyaux de la membrane ; — *c*, l'épithélium sensoriel (diagramme) ; les cellules sensorielles fusiformes possèdent de longs cils auditifs se projetant entre les cellules épithéliales coniques, au delà de la surface libre.

464. Chacun des rameaux du *nerf vestibulaire*, c'est-à-dire les deux rameaux destinés au saccule et à l'utricule, et les trois destinés aux trois ampoules, possède un renflement ganglionnaire. Le rameau nerveux, ayant traversé la paroi membra-

neuse, pénètre dans des épaississements spéciaux de la tunique propre sur la partie de la paroi membraneuse fixée à l'os ; dans le saccule et l'utricule, l'épaississement porte le nom de *tache acoustique*, dans les ampoules de *crête acoustique* (FIG. 162, Max Schultze). Cet épaississement est une sorte de large villosité ou de prolongement plissé de la tunique propre dans lequel pénètrent les fibres nerveuses de plusieurs rameaux. Ces fibres sont toutes des fibres nerveuses à myéline, et montent vers la surface libre de la saillie, en formant un plexus. Dans ce plexus sont interposés de nombreux noyaux. Des fibres à myéline partent de minces faisceaux de fibrilles primitives qui entrent dans l'épithélium recouvrant la surface libre de ces villosités ou saillies.

465. Cet épithélium se compose d'une couche de cellules prismatiques ou coniques entre lesquelles sont enclavées des cellules fusiformes ; ces deux espèces de cellules possèdent un noyau ovale. Selon Max Schultze et autres, chacune des cellules fusiformes est en connexion par son prolongement interne avec une des fibrilles nerveuses sous-jacentes ; tandis que, du côté de la surface libre et au delà, le prolongement externe de la cellule est long, mince et rigide et forme le cil auditif. Pour cette raison, Max Schultze regarde les cellules prismatiques comme *épithéliales*, et les cellules fusiformes comme *sensorielles*.

Retzius, au contraire, soutient que, chez les poissons au moins, ce sont les cellules épithéliales qui

sont en connexion avec les faisceaux de fibrilles nerveuses, et que chacune d'elles envoie au dehors, sur la surface interne libre, un faisceau de cils fins, rigides, les *cils auditifs*. Les cellules fusiformes de Max Schultze, en admettant cette interprétation, ne sont que des cellules de soutènement. La surface libre de l'épithélium est revêtue par une cuticule homogène, perforée de trous qui correspondent aux cellules épithéliales et aux cils auditifs.

Sur la surface interne de la tache et de la crête acoustique on trouve les *otolithes*. Ce sont des cristaux rhomboédriques ou des masses amorphes formés spécialement de carbonate de chaux, et englobés dans une substance gélatineuse, paraissant granuleuse.

466. Le *limaçon* (FIG. 163), comme on l'a dit plus haut, se compose aussi d'une paroi osseuse et d'un canal membraneux, la première enveloppant le second comme les canaux semi-circulaires osseux entourent les canaux membraneux ; là aussi le canal membraneux est fixé à la paroi externe, du côté convexe. La différence qui existe entre le limaçon et les canaux semi-circulaires, c'est que dans le limaçon on observe une séparation de l'espace périlymphatique formée par un prolongement osseux, *la lame spirale osseuse*, et formée aussi par la *rampe moyenne* interposée entre la *rampe vestibulaire* et la *rampe tympanique*.

467. Dans la columelle osseuse se trouvent de nombreux canaux parallèles pour les faisceaux de

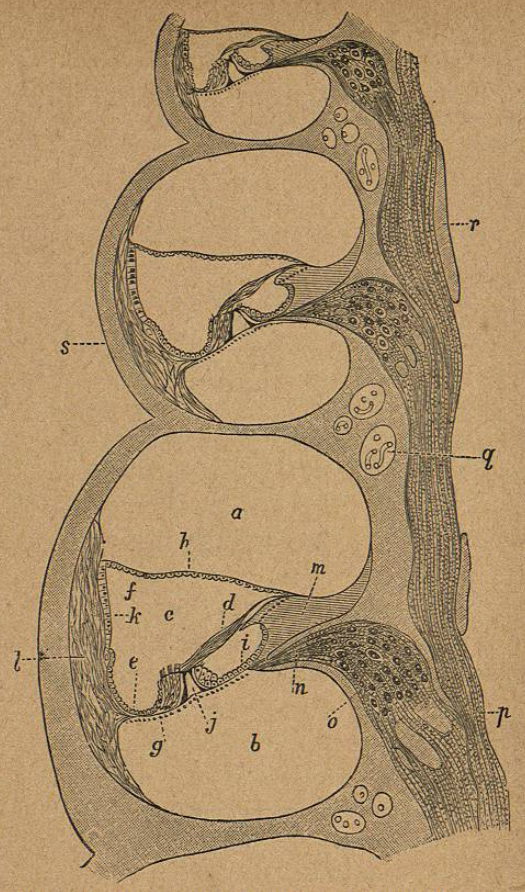

Fig. 163. — Coupe verticale du limaçon de l'oreille du cobaye suivant le grand axe de la columelle.

a, la rampe vestibulaire; — *b*, rampe tympanique; — *c*, rampe moyenne — *d*, la membrana tectoria; — *e*, les cellules de Claudius; — *f*, l'angle externe supérieur de la rampe moyenne; — *g*, la région des cellules ciliées externes sur la membrane basilaire; — *h*, la membrane de Reissner; — *i*, l'épithélium doublant le sillon spiral (interne); — *j*, le tunnel de l'arche de Corti; — *k*, les stries vasculaires; — *l*, le ligament spiral; — *m*, la crête spirale; — *n*, les fibres nerveuses dans la lame spirale osseuse; — *o*, le ganglion spiral; — *p*, les fibres nerveuses dans le modiolus; — *q*, canaux osseux contenant les vaissaux sanguins; — *r*, noyaux osseux dans le modiolus; — *s*, la capsule osseuse.

fibres nerveuses du rameau cochléaire du nerf auditif; ces canaux s'ouvrent dans un sinus interne dans lequel est situé un gros ganglion en connexion avec le nerf.

Les faisceaux nerveux situés dans les canaux de la columelle correspondant à la lame spirale osseuse, sont en connexion avec des masses ganglionnaires composées de cellules nerveuses bipolaires; c'est le ganglion spiral de Corti. A partir de ces masses ganglionnaires, les fibres nerveuses (toutes à myéline) peuvent être suivies dans la lame spirale osseuse, dans laquelle elles forment un riche plexus qui s'étend jusqu'au bord de la lame, c'est-à-dire jusqu'à la *membrane basilaire* de la rampe moyenne. (Voir plus bas.)

468. Du bord de la lame spirale osseuse à la paroi externe osseuse du limaçon s'étend la *membrane basilaire* (Fig. 163) formant la paroi inférieure et principale de la rampe moyenne, tandis que la paroi supérieure du canal est formée par la *membrane de Reissner*, s'étendant, en formant un angle aigu, du bord de la lame spirale osseuse à la paroi osseuse externe du limaçon.

Sur une coupe transversale de la rampe moyenne on constate les détails suivants :

469. (1) La *paroi externe* est en contact avec le périoste doublant la surface interne du limaçon osseux; cette paroi est formée de tissu fibreux lamellaire, avec de nombreux faisceaux de tissu élastique