constituant ainsi la partie vestibulaire d'un ligament spécial, le *ligament spiral* (Kölliker); ce ligament est semi-lunaire sur une coupe transversale et, par un prolongement médian-angulaire, est fixé à l'extrémité externe de la membrane basilaire.

470. (2) La *paroi interne* de la rampe moyenne est représentée par une membrane extrêmement délicate, la *membrane de Reissner*. Cette membrane forme aussi la paroi supérieure qui s'étend à angle aigu, de l'angle externe supérieur de la rampe moyenne à la lame spirale osseuse. Mais là, cette membrane n'est pas fixée sur la substance osseuse, mais bien sur un prolongement spécial de cette dernière, la *crête spirale* (FIG. 163, M); celle-ci est une sorte de tissu intermédiaire entre le tissu fibreux et le tissu osseux, surajouté à la surface vestibulaire de la lame spirale osseuse. Cette crête spirale présente sur sa surface interne, c'est-à-dire celle qui est dirigée vers la rampe moyenne, un sillon profond appelé le *sillon spiral* ou *sillon spiral interne*. Par suite, il y a lieu de distinguer sur la crête spirale deux lèvres, la lèvre vestibulaire et la lèvre tympanique; la première formant la limite supérieure, la dernière la limite inférieure du sillon spiral.

471. (3) Entre la lèvre tympanique de la crête spirale et le prolongement ci-dessus mentionné du ligament spiral, s'étend, dans une direction rectiligne, la *membrane basilaire* formant la paroi inférieure de la rampe moyenne.

La rampe moyenne est tapissée, sur toute sa surface interne, par un épithélium dérivant de l'épithélium formant la paroi de la vésicule auditive de l'embryon, présentant des modifications spéciales dans certaines places.

La rampe tympanique et la rampe vestibulaire sont pareillement tapissées par une couche continue de cellules aplaties, un endothélium qui, seulement sur la surface inférieure (tympanique) de la membrane basilaire, se modifie quelque peu, et est composée de cellules irrégulières, granuleuses.

472. Pour ce qui concerne la rampe moyenne, l'épithélium tapissant la surface interne offre l'aspect suivant : en partant de l'angle externe inférieur, c'est-à-dire du point où la membrane basilaire est fixée au ligament spiral, on trouve une couche unique de cellules polyédriques ou de cellules cylindriques transparentes courtes, tapissant cet angle externe, ce sont les *cellules de Claudius;* en remontant sur le ligament spiral, les cellules deviennent plus courtes, plus squameuses; on les trouve telles sur une mince saillie de la paroi externe, c'est-à-dire sur le *ligament spiral accessoire* produit par la saillie d'un petit vaisseau sanguin, le *vas proeminens*.

473. Puis on arrive à la *strie vasculaire* (bande vasculaire) doublant presque les deux tiers supérieurs de la paroi externe de la rampe moyenne. La strie vasculaire consiste en une couche de cellules prismatiques ou de cellules épithéliales fusiformes,

entre lesquelles s'étendent les vaisseaux capillaires sanguins du ligament spiral ; chez quelques animaux (cobaye), on trouve en outre des petites masses de granules de pigment entre les cellules.

474. On passe ensuite de l'angle supérieur de la rampe sur la membrane de Reissner ; celle-ci se compose d'une membrane propre, mince, homogène, recouverte, sur sa surface externe vestibulaire, par une couche d'endothélium aplati, et sur sa surface interne, c'est-à-dire celle faisant face à la rampe moyenne, par une couche de cellules épithéliales polyédriques plus petites et moins aplaties.

475. On arrive, en suivant, à la lèvre vestibulaire de la crête spirale sur laquelle des prolongements spéciaux, cylindriques, horizontaux s'anastomosent les uns avec les autres ; ce sont : les *dents auditives* (Huschke). L'épithélium de la membrane de Reissner se continue sous forme de petites cellules polyédriques dans les saillies et les dépressions séparant les *dents auditives ;* mais sur les dents elles-mêmes, les cellules deviennent larges, aplaties, squameuses, et elles conservent ces caractères, en tapissant le sillon spiral, et en couvrant aussi la lèvre tympanique de la crête spirale. Nous arrivons maintenant à la membrane basilaire sur laquelle l'épithélium se modifie de manière à former l'*organe de Corti.*

476. La *membrane basilaire* consiste en un basement membrane hyalin sur lequel est fixé l'*organe de Corti ;*

au-dessous se trouve la *tunique propre*, continuation du tissu du ligament spiral composé de fibrilles fines, parallèles (Hannover, Henle), étendues d'une manière très régulière, du ligament spiral à la crête spirale (Nuel). Sur le côté tympanique, il y a aussi un basement membrane hyalin. Les cellules endothéliales recouvrant la surface tympanique ont été mentionnées ci-dessus.

477. *L'organe de Corti* (FIG. 164). En passant en dehors de l'épithélium tapissant le sillon spiral, on trouve, avec les petites cellules épithéliales polyédri-

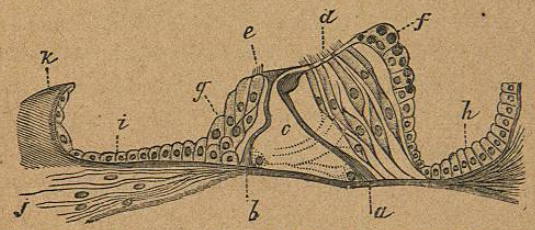

FIG. 164. — Organe de Corti dans le limaçon du cobaye.

a, bâtonnet externe ou pilier externe de Corti ; — *b*, bâtonnet interne ou pilier interne de Corti ; — *c*, tunnel de l'arche de Corti ; — *d*, cellules ciliées externes ; — *e*, cellules ciliées internes ; — *f*, cellules supportantes externes contenant des globules graisseux ; — *g*, cellules supportantes internes ; — *h*, cellules de Claudius ; — *i*, cellules épithéliales doublant le sillon spiral interne ; — *j*, fibres nerveuses ; — *k*, crête spirale.

ques, dans la région terminale de la lame spirale osseuse, des cellules prismatiques transparentes, les *cellules internes supportantes ;* près de ces dernières, enfin, sont les *cellules internes ciliées*, qui sont des cellules épithéliales, prismatiques ou coniques, avec un

faisceau de cils raides ou bâtonnets s'étendant au delà de la surface. Les cellules ciliées internes forment une rangée unique dans toute l'étendue des trois tours de la rampe moyenne.

478. Près de la rangée de cellules ciliées internes est le *pilier interne de Corti* et, près de celui-ci, le *pilier externe de Corti*. Chacun d'eux forme une rangée unique dans toute l'étendue de la rampe moyenne. Les deux piliers sont inclinés l'un vers l'autre et en contact par leur extrémité supérieure ou *tête*, tandis que leur extrémité opposée (le *pied*) est fixée solidement, à angle aigu, sur la membrane basilaire. Le reste du pilier est une pièce mince plus ou moins cylindrique, le *corps*. Le pilier externe est plus large et plus long que l'interne ; ce dernier est légèrement recourbé dans son milieu. Par suite de la position réciproque des piliers, les deux rangées forment une arche, l'*arcade de Corti*. Entre les deux rangées de piliers et la partie correspondante de la membrane basilaire, est un espace, sorte de *tunnel* triangulaire sur une coupe transversale.

479. La substance des piliers de Corti est brillante, fortement réfringente et légèrement striée longitudinalement.

La tête du pilier interne est triangulaire ; un court prolongement s'étend en dedans vers la cellule ciliée interne, un long prolongement s'étend en dehors sur la tête du pilier externe. En dehors, la tête, de forme triangulaire, présente une surface concave emboîtant

la surface convexe de la tête du pilier externe. Le pilier externe possède un prolongement dirigé en dehors et appliqué immédiatement sur le prolongement externe de la tête du pilier interne ; ces deux prolongements forment partie intégrante de la *membrane réticulaire*. (Voir plus bas.)

Les rapports entre les piliers interne et externe sont tels, que la tête d'un pilier externe pénètre à peu près dans celle de deux piliers internes.

480. Chaque pilier, au niveau du pied et sur la surface qui regarde le tunnel de Corti, présente une masse de protoplasme granulaire nucléé, qui est probablement le reste de la cellule épithéliale, d'où dérive la moitié inférieure du pilier. Quelquefois la tête des piliers offre un semblable reliquat, indiquant qu'elle a été aussi formée par une cellule épithéliale, de sorte que chaque pilier dérive en réalité de deux cellules épithéliales (Waldeyer).

481. En dehors des piliers, on trouve trois ou quatre rangées de *cellules ciliées externes*, semblables et comme structure et comme dimension aux cellules ciliées internes. Chacune des cellules ciliées externes représente une rangée de cellules ciliées qui s'étend sur la membrane basilaire dans toute l'étendue de la rampe moyenne. Chacune des cellules ciliées possède un noyau ovale et un certain nombre de verges raides ou cils disposés sous forme d'un fer à cheval sur la partie externe de la surface libre de la cellule.

Chez l'homme, on rencontre quatre ou cinq ran-

gées de cellules ciliées disposées d'une manière alterne (Waldeyer).

Les cellules ciliées externes sont aussi appelées les cellules de Corti; chacune d'elles est conique et unie plus ou moins intimement avec une cellule nucléée fusiforme, la *cellule de Deiters*. Les deux cellules sont plus ou moins fusionnées ensemble dans leur partie moyenne (Nuel). La cellule de Corti est fixée par un prolongement ramifié à la membrane basilaire, tandis que la cellule de Deiters envoie vers la surface un processus qui s'unit à la membrane réticulaire. (Voir plus bas.)

482. Plus en dehors, au delà de la dernière rangée des cellules ciliées externes, sont des cellules épithéliales cylindriques appelées les *cellules supportantes externes de Hensen;* ces dernières servent de transition à l'épithélium tapissant l'angle externe de la rampe moyenne, c'est-à-dire aux cellules de Claudius.

Chez le cobaye, ces cellules externes supportantes renferment des globules de graisse.

483. Les *fibres nerveuses à myéline* que, dans une page précédente, nous avons suivies jusqu'au bord de la lame spirale osseuse, forment dans cette dernière de riches plexus, puis, passant à travers des trous, viennent atteindre l'organe de Corti sur la membrane basilaire. Si l'on regarde la surface externe de la lame spirale, on note une rangée de trous, l'*habenula perforata* de Kölliker, placée un peu en dedans de la région des cellules ciliées internes. Là, de nombreuses fibrilles primitives passent entre de petites cellules nucléées, situées au-dessous des cellules ciliées internes ; ces petites cellules sont granuleuses. Quelques-unes des fibrilles nerveuses — le faisceau interne des fibres nerveuses spirales — entrent en connexion avec les cellules ciliées internes; tandis que les autres fibrilles nerveuses, celles des trois faisceaux externes de fibrilles spirales, passent entre les piliers internes de Corti, directement au travers du tunnel, pénètrent entre les piliers externes et atteignent les cellules ciliées externes avec lesquelles elles s'unissent (Gottstein et Waldeyer).

484. En connexion avec le prolongement externe de la tête des piliers interne et externe de Corti, mentionné ci-dessus, existe une membrane élastique hyaline, la lame ou membrane réticulaire. Elle s'étend en dehors sur l'organe de Corti et vers les cellules supportantes de Hensen, et présente des trous pour loger le sommet des cellules ciliées externes et leurs cils. Les parties placées entre les piliers de Corti et entre les cellules ciliées externes se montrent sous forme de phalanges, les phalanges de Deiters.

Une courte membrane cuticulaire s'étend de la tête du pilier interne de Corti, en dedans, vers les *cellules supportantes internes;* cette dernière membrane possède aussi des trous pour loger le sommet des cellules ciliées internes.

485. De la lèvre vestibulaire de la crête spirale aux cellules ciliées externes de l'organe de Corti,

s'étend une membrane fibrillaire spéciale, la *membrana tectoria* (membrane de Corti, Sappey). De la sorte, le sillon spiral interne est converti en un canal.

486. A mesure qu'on monte vers le sommet du limaçon, la dimension de toutes les parties de la rampe moyenne diminue graduellement.

L'organe de Corti étant de nature épithéliale, ne possède pas de vaisseaux sanguins. D'après les rapports anatomiques de l'organe de Corti, il semble plus vraisemblable que les piliers jouent le rôle d'un tissu de soutènement ou de charpente, autour duquel sont groupés les autres éléments. Il semble de même que les cellules ciliées, avec leurs cils comme des verges se projetant librement dans l'endolymphe, sont les vrais éléments de l'organe de Corti destinés à la perception des sons. La connexion des fibrilles terminales nerveuses avec les cellules ciliées plaide dans le même sens.

CHAPITRE XLII

LA MEMBRANE MUQUEUSE NASALE[1]

487. La cavité des fosses nasales, dans sa partie inférieure, est tapissée par une membrane muqueuse qui n'est pas en connexion avec le nerf olfactif et qui ne sert pas directement au sens de l'odorat. Cette muqueuse est recouverte par un épithélium cylindrique, cilié, stratifié, exactement semblable à celui des voies aériennes, du larynx et de la trachée. On y trouve un grand nombre de cellules sécrétantes muqueuses ou caliciformes. Au-dessous de l'épithélium est un épais basement membrane hyalin[2], établissant la

[1] Voir Rémy, thèse d'Agrégation, 1878. *De la mugueuse des fosses nasales.*

[2] *Muqueuse nasale. — Canalicules perforants de la membrane nasale.* M. Chatelier a décrit dans le basement membrane de la muqueuse nasale hypertrophiée des canalicules qui le traversent perpendiculairement à sa surface.

L'extrémité externe de ces canalicules s'ouvre en entonnoir à la face profonde du revêtement épithélial vibratil de la muqueuse.

La portion intermédiaire d'une longueur de 15 à 25 μ et d'un diamètre de 3 à 5 μ traverse la membrane basale soit d'une façon rectiligne, soit avec une légère flexuosité.

L'autre extrémité des canalicules correspond à la face pro-