s'étend une membrane fibrillaire spéciale, la *membrana tectoria* (membrane de Corti, Sappey). De la sorte, le sillon spiral interne est converti en un canal.

486. A mesure qu'on monte vers le sommet du limaçon, la dimension de toutes les parties de la rampe moyenne diminue graduellement.

L'organe de Corti étant de nature épithéliale, ne possède pas de vaisseaux sanguins. D'après les rapports anatomiques de l'organe de Corti, il semble plus vraisemblable que les piliers jouent le rôle d'un tissu de soutènement ou de charpente, autour duquel sont groupés les autres éléments. Il semble de même que les cellules ciliées, avec leurs cils comme des verges se projetant librement dans l'endolymphe, sont les vrais éléments de l'organe de Corti destinés à la perception des sons. La connexion des fibrilles terminales nerveuses avec les cellules ciliées plaide dans le même sens.

CHAPITRE XLII

LA MEMBRANE MUQUEUSE NASALE[1]

487. La cavité des fosses nasales, dans sa partie inférieure, est tapissée par une membrane muqueuse qui n'est pas en connexion avec le nerf olfactif et qui ne sert pas directement au sens de l'odorat. Cette muqueuse est recouverte par un épithélium cylindrique, cilié, stratifié, exactement semblable à celui des voies aériennes, du larynx et de la trachée. On y trouve un grand nombre de cellules sécrétantes muqueuses ou caliciformes. Au-dessous de l'épithélium est un épais basement membrane hyalin[2], établissant la

[1] Voir Rémy, thèse d'Agrégation, 1878. *De la mugueuse des fosses nasales.*

[2] *Muqueuse nasale. — Canalicules perforants de la membrane nasale.* M. Chatelier a décrit dans le basement membrane de la muqueuse nasale hypertrophiée des canalicules qui le traversent perpendiculairement à sa surface.

L'extrémité externe de ces canalicules s'ouvre en entonnoir à la face profonde du revêtement épithélial vibratil de la muqueuse.

La portion intermédiaire d'une longueur de 15 à 25 μ et d'un diamètre de 3 à 5 μ traverse la membrane basale soit d'une façon rectiligne, soit avec une légère flexuosité.

L'autre extrémité des canalicules correspond à la face pro-

limite du chorion, constitué lui-même par du tissu fibreux, auquel s'ajoutent de nombreux corpuscules lymphatiques. Dans plusieurs régions, cette infiltration de corpuscules lymphatiques se transforme en tissu adénoïde diffus ou en follicules lymphatiques vrais.

488. La muqueuse contient, dans sa couche la plus superficielle, le réseau des capillaires, mais dans le reste de son épaisseur, elle renferme un riche et remarquable plexus veineux. Dans les parties les plus profondes de la membrane muqueuse, c'est-à-dire dans la sous-muqueuse, sont englobées des glandes plus ou moins volumineuses, dont les conduits excréteurs passent à travers le chorion et s'ouvrent sur la surface libre. Quelques-unes des glandes sont muqueuses, d'autres sont séreuses. Dans quelques cas, par exemple chez le cobaye, toutes les glandes sont séreuses et sont exactement semblables à celles du dos de la langue.

En quelques places, la membrane muqueuse est

fonde de la membrane basale, s'élargit ou parfois même se bifurque en ce point, et il ne se met en connexion avec un réseau de canalicules sous-jacents à la face profonde du basement-membrane; ces derniers s'abouchent dans des capillaires lymphatiques.

M. Chatelier, ayant vu des cellules migratrices engagées dans ces canalicules, suppose qu'ils sont les voies par lesquelles peuvent s'effectuer rapidement les échanges des parties profondes du chorion à la surface épithéliale même de la muqueuse.

(V. *Bulletin de la Société anatomique* 1887. Canalicules perforants de la membrane basale de la muqueuse nasale hypertrophiée, par H. Chatelier.)

beaucoup plus épaisse qu'en d'autres, elle contient alors des glandes plus larges et, entre celles-ci, des faisceaux de tissu musculaire lisse.

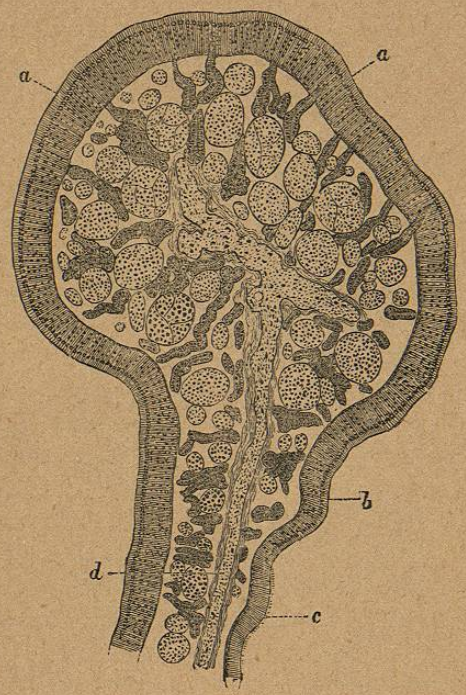

Fig. 165. — Coupe transversale de la région olfactive du cobaye.

a, épithélium olfactif épais; — *b*, épithélium olfactif mince; — *e*, épithelium non olfactif cilié; — *d*, os. Les coupes transversales des faisceaux nerveux olfactifs et les glandes tubulaires de Bowman sont bien visibles.

489. *La région olfactive* (fig. 165). Dans la région supérieure de la cavité nasale, la membrane mu-

queuse est d'une nuance différente, et offre une coloration plus ou moins brune ; elle contient des ramifications du nerf olfactif et est le siège du sens de l'odorat.

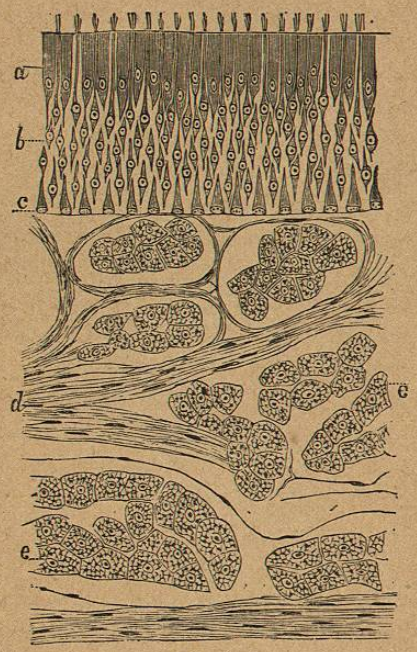

FIG. 166. — Coupe verticale de la membrane muqueuse olfactive du cobaye.

a, cellules épithéliales ; — *b*, cellules sensorielles ou olfactives ; — *c*, cellules épithéliales profondes : — *d*, les faisceaux de fibres nerveuses olfactives ; — *e*, les alvéoles des glandes séreuses (de Bowman).

490. La surface libre est recouverte par un épithélium prismatique composé par les cellules des variétés suivantes (FIG. 166) :

(*a*) Une couche superficielle de cellules prismatiques longues, ou plutôt de cellules épithéliales coniques, chacune avec un noyau ovale. Dans quelques places, la surface libre de ces cellules est recouverte par un faisceau de cils semblables à ceux qui surmontent les cellules superficielles de la partie respiratoire de la cavité nasale. Mais, sur la plus grande partie de la surface olfactive, les cils font défaut ; on ne rencontre les cils que dans les points qui sont voisins de la surface respiratoire.

(*b*) Entre les cellules épithéliales, sont placées des cellules fusiformes, chacune avec un noyau sphérique ou légèrement ovale, les *cellules sensorielles* de Max Schultze. Chaque cellule envoie un large prolongement vers la surface libre, s'épanouissant sous forme d'un petit pinceau de bâtonnets plus ou moins longs. Du côté de la profondeur, un filament mince, variqueux, se détachant de la cellule fusiforme, s'enfonce du côté de la muqueuse et entre en connexion, comme cela a été démontré par Max Schultze, avec une fibrille du réseau du nerf olfactif.

(*c*) En quelques places existe une couche profonde de cellules épithéliales, chacune avec un noyau sphérique ; elles ont la forme d'un cône renversé, leur extrémité effilée est située entre les autres cellules ci-dessus mentionnées, et leur base large s'appuie sur le basement membrane. Von Brunn a montré que, sur la surface libre de l'épithélium, existe une sorte de cuticule, une délicate limitante externe.

482. La membrane muqueuse offre une texture

lâche, et contient un riche plexus de faisceaux de fibres nerveuses olfactives qui s'étendent spécialement dans une direction parallèle à la surface. Chaque fibre nerveuse olfactive est dépourvue de myéline, c'est-à-dire qu'elle se compose d'un cylindraxe avec de fines fibrilles primitives enveloppées par le périnèvre, avec des noyaux de corpuscules nerveux.

Près de la surface, les fibres du plexus sont minces et se résolvent en leurs fibrilles constituantes, de manière à former un réseau. C'est dans ce réseau que se rendent les processus variqueux des cellules sensorielles indiquées plus haut.

492. Un réseau de vaisseaux capillaires sanguins se distribue à la partie superficielle de la muqueuse et aux nombreuses glandes. Ces glandes sont les *glandes* de Bowmann qui occupent toute l'épaisseur de la membrane muqueuse. Elles se composent de tubes légèrement ramifiés, s'élargissant graduellement vers leur extrémité distale; dans quelques régions cependant elles sont plus ou moins rectilignes. La structure de ces glandes est identique avec celle des glandes séreuses; elles possèdent une lumière étroite et sont tapissées par une couche de cellules cylindriques albumineuses. Le conduit excréteur est un canal très fin qui passe verticalement à travers l'épithélium superficiel et est constitué par une membrane limitante mince, continuation de la membrane propre du tube glandulaire, revêtue d'une couche de cellules épithéliales très aplaties.

492. Il existe des rapports constants entre la dimension et le nombre des faisceaux de fibres nerveuses olfactives, l'épaisseur de l'épithélium olfactif et la longueur des tubes glandulaires. La dimension et le nombre des faisceaux de fibres nerveuses sont déterminés par l'épaisseur de l'épithélium, c'est-à-dire par le nombre des cellules sensorielles. Le nombre et l'épaisseur des faisceaux olfactifs nerveux est en rapport avec l'épaisseur du chorion, et plus épais est le chorion, plus longues sont les glandes de Bowmann.

494. *L'organe de Jacobson.* C'est un petit organe tubulaire qui existe chez tous les mammifères et aussi chez l'homme, comme cela a été démontré par Dursy et Kölliker. Chez les mammifères, c'est un tube bi-latéral, comprimé d'un côté à l'autre, et placé dans la partie antérieure et inférieure de la cloison des fosses nasales. Chaque tube est supporté par un cartilage hyalin dont la forme se rapproche plus ou moins d'un soc de charrue, le *cartilage de Jacobson*; ce tube s'ouvre directement en avant dans le sillon nasal (cobaye, lapin, rat, etc,); ou bien il entre en connexion avec le canal de Stenson (chien), qui passe à travers le canal naso-palatin et s'ouvre sur la voûte palatine, immédiatement derrière les dents incisives. Toujours l'organe de Jacobson se termine en arrière par une extrémité close.

495. La cavité du tube est tapissée par un épithélium cylindrique stratifié, qui est cilié sur la paroi latérale, chez le cobaye et le chien, mais ne l'est pas

chez le lapin. La paroi médiane est recouverte par un épithélium olfactif, identique avec celui de la région olfactive de la cavité nasale. Des rameaux des branches nerveuses olfactives entrent aussi dans la paroi médiane, et se comportent exactement de la même manière que dans la région olfactive. De nombreuses glandes séreuses, appartenant surtout à la paroi supérieure et inférieure, s'ouvrent dans la cavité de l'organe de Jacobson.

Dans la paroi latérale, en quelques places, on trouve un plexus de veines qui s'étend longitudinalement, et entre les vaisseaux, des faisceaux de tissu musculaire lisse constituant ainsi une sorte de tissu caverneux.

CHAPITRE XLIII

LES GLANDES CLOSES

496. I. *L'hypophyse du cerveau.* Le lobe supérieur ou petit lobe appartient au système nerveux central. Le lobe inférieur ou grand lobe est entouré par une capsule fibreuse qui envoie de nombreux prolongements, sous forme de cloisons, dans son intérieur. Celles-ci se divisent en de nombreuses trabécules de tissu fibreux qui s'anastomosent en tous sens, forment un plexus dense et limitent des espaces alvéolaires oblongs ou sphériques plus ou moins larges. Dans les alvéoles sont placées des masses sphériques ou oblongues de cellules épithéliales. Ces cellules épithéliales sont polyédriques, cylindriques, pyramidales, chacune avec un noyau ovale ou sphérique. Entre les cellules épithéliales d'un même groupe, on trouve disséminées de petites cellules ramifiées ou fusiformes, avec un noyau aplati. Dans quelques-uns des groupes ou alvéoles tapissés de cellules épithéliales, existe une cavité, une sorte de lumière remplie par une substance gélatineuse homogène.

Le tissu cellulaire interalvéolaire contient un réseau de capillaires. Entre les alvéoles et le tissu