chez le lapin. La paroi médiane est recouverte par un épithélium olfactif, identique avec celui de la région olfactive de la cavité nasale. Des rameaux des branches nerveuses olfactives entrent aussi dans la paroi médiane, et se comportent exactement de la même manière que dans la région olfactive. De nombreuses glandes séreuses, appartenant surtout à la paroi supérieure et inférieure, s'ouvrent dans la cavité de l'organe de Jacobson.

Dans la paroi latérale, en quelques places, on trouve un plexus de veines qui s'étend longitudinalement, et entre les vaisseaux, des faisceaux de tissu musculaire lisse constituant ainsi une sorte de tissu caverneux.

---

# CHAPITRE XLIII

## LES GLANDES CLOSES

496. I. *L'hypophyse du cerveau.* Le lobe supérieur ou petit lobe appartient au système nerveux central. Le lobe inférieur ou grand lobe est entouré par une capsule fibreuse qui envoie de nombreux prolongements, sous forme de cloisons, dans son intérieur. Celles-ci se divisent en de nombreuses trabécules de tissu fibreux qui s'anastomosent en tous sens, forment un plexus dense et limitent des espaces alvéolaires oblongs ou sphériques plus ou moins larges. Dans les alvéoles sont placées des masses sphériques ou oblongues de cellules épithéliales. Ces cellules épithéliales sont polyédriques, cylindriques, pyramidales, chacune avec un noyau ovale ou sphérique. Entre les cellules épithéliales d'un même groupe, on trouve disséminées de petites cellules ramifiées ou fusiformes, avec un noyau aplati. Dans quelques-uns des groupes ou alvéoles tapissés de cellules épithéliales, existe une cavité, une sorte de lumière remplie par une substance gélatineuse homogène.

Le tissu cellulaire interalvéolaire contient un réseau de capillaires. Entre les alvéoles et le tissu

interalvéolaire on rencontre des sinus lymphatiques comme ceux qui entourent les alvéoles des autres glandes, par exemple ceux des glandes salivaires.

497. II. *La glande thyroïde* (FIG. 167). La charpente de cette glande est, à plusieurs égards, semblable à celle des autres glandes ; elle se compose d'une capsule externe fibreuse, avec des septa plus ou moins épais, se résolvant finalement en trabécules très fines, formant les cloisons des alvéoles glandulaires. Ces derniers sont des *vésicules closes* de forme sphérique ou ovale, ayant des dimensions variables. Chaque vésicule est tapissée par une couche unique de cellules épithéliales polyédriques ou prismatiques, avec un noyau ovale ou sphérique. Cette couche épithéliale limite une cavité dont la dimension est en rapport avec celle de la vésicule. Cette cavité est plus ou moins remplie par un fluide homogène, visqueux, albumineux, aussi appelé *colloïde*. Souvent on observe dans ce fluide des corpuscules lymphatiques, nucléés en dégénération et des globules rouges sanguins (Baber).

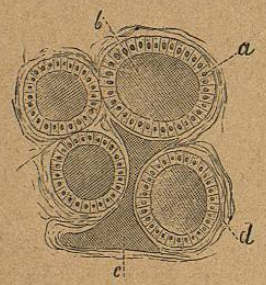


FIG. 167. — Coupe transversale de la glande thyroïde du chien.

*a*, l'épithélium tapissant les vésicules ; — *b*, le contenu « colloïde » des vésicules ; — *c*, un lymphatique rempli de la même substance que les vésicules ; — *d*, le tissu fibreux entre les vésicules glandulaires.



498. Les vésicules sont entourées par des réseaux de capillaires sanguins. Dans le tissu connectif de la charpente il y a aussi des réseaux lymphatiques ; entre la charpente et la surface des vésicules se trouvent des réseaux lymphatiques doublés par un endothélium (Baber). Les lymphatiques de tout calibre sont souvent remplis par la même matière colloïde qui distend les vésicules, et il est probable que cette matière colloïde est produite dans les vésicules et transportée par les lymphatiques pour être versée dans le torrent circulatoire.

499. La formation de cette substance colloïde dans les vésicules est probablement due à une active sécrétion des cellules épithéliales de revêtement et à un mélange avec les globules sanguins extravasés qui subissent une sorte de macération. Dans quelques cas, Baber a trouvé une quantité considérable de sang répandue dans la cavité des vésicules et ce fait justifie l'opinion que la destruction des globules du sang pourrait bien être une des fonctions de la glande thyroïde.

500. III. *Les capsules surrénales* (FIG. 168). La capsule surrénale est enveloppée d'une capsule fibreuse ; en connexion avec celle-ci sont des septa et des trabécules pénétrant dans le parenchyme et offrant un arrangement différent dans la couche corticale et dans la couche médullaire de la glande, comme nous allons le montrer. La *couche corticale* de la glande consiste en trois zones : une externe, une

moyenne, une interne, continues directement les unes avec les autres. La zone externe ou *glomérulaire* contient de nombreux amas sphériques, ou plus souvent allongés de cellules épithéliales. Chaque cellule est polyédrique ou cylindrique avec un noyau sphérique ou ovale. Chez quelques animaux, par exemple le chien, le cheval, les cellules sont minces et cylindriques et disposées en rangées transversales. Parfois, on peut apercevoir une sorte de lumière dans quelques-unes des masses cellulaires.

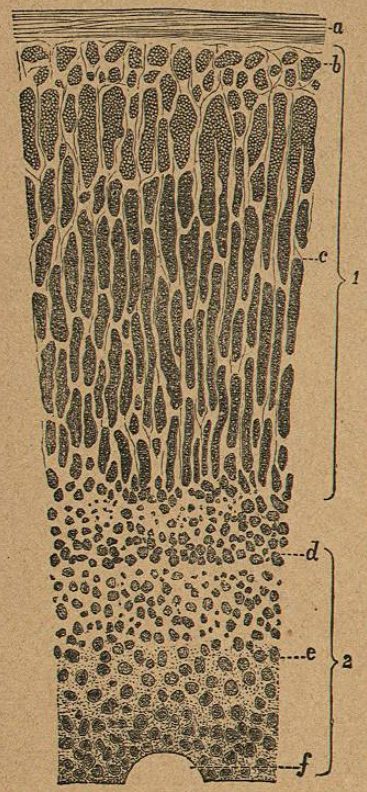


Fig. 168. — Coupe transversale de la capsule surrénale de l'homme.

1, substance corticale; — 2, portion médullaire; — *a*, capsule externe; — *b*, zone glomérulaire; — *c*, zone fasciculée; — *d*, zone réticulaire; — s, substance médullaire; — *f*, une large veine.

501. Au-dessous se trouve la zone moyenne ou *fasciculée*. C'est la partie la plus apparente et



la plus large de toute la glande. Elle se compose de cordons verticaux de cellules polygonales, chacune avec son noyau ovale ou sphérique. La cellule polygonale est transparente et contient souvent un globule graisseux. Les cordons s'anastomosent fréquemment avec les cordons voisins. Entre les cordons se trouvent des faisceaux de tissu cellulaire, contenant les capillaires sanguins.

Entre les cordons et les septa de tissu cellulaire on aperçoit çà et là des espaces lymphatiques dans lesquels se rendent de fins canaux creusés dans l'intervalle des cellules formant les cordons.

502. Plus profondément, la zone interne, ou zone *réticulaire*, se compose de groupes plus ou moins développés de cellules polyédriques, à bords plus ou moins arrondis. Ces groupes cellulaires s'anastomosent les uns avec les autres. Les cellules considérées individuellement sont un peu plus larges et leur substance est moins transparente que dans la zone fasciculée. Chez l'homme, elles contiennent en outre un peu de pigment.

503. Dans la substance *médullaire*, on trouve des rangés cylindriques de cellules très transparentes; ces rangées ou cordons sont séparées par du tissu cellulaire vasculaire. Les cellules sont polyédriques, prismatiques ou ramifiées. Ces cordons cellulaires s'anastomosent les uns avec les autres et se continuent directement avec les groupes cellulaires de la zone réticulée de la couche corticale.

504. La substance corticale est richement pourvue de réseaux denses, de vaisseaux capillaires sanguins ; leurs mailles sont polyédriques dans les zones externe et interne, et allongées dans la zone moyenne ou zone fasciculée. On rencontre aussi de nombreux plexus veineux dans la substance médullaire. Dans le centre de la capsule surrénale se montrent de larges troncs veineux efférents. Dans la capsule (Kölliker et Arnold) et dans le tissu cellulaire entourant les veines centrales, il existe des plexus de canaux lymphatiques pourvus de valvules. Les nerfs sont très abondants et constitués par des fibres sans myéline ; dans la substance médullaire, ils forment de riches plexus. En connexion avec ces nerfs et avec ceux de la capsule externe, on observe de petits ganglions. (Holm, Eberth.)

505. IV. *Les glandes coccygienne et intercarotidienne.* La première de ces glandes est un petit corps situé en face du sommet du coccyx et a été découverte par Luschka. La glandule carotidienne de Luschka (ganglion intercarotidien) offre exactement la même structure que celle de la glande coccygienne.

506. La charpente est à peu près de même nature que celle des autres glandes, soit une capsule fibreuse avec des septa fibreux internes et des trabécules. Les septa et les trabécules contiennent en quelques places des faisceaux de tissu musculaire lisse (Sertoli).



507. Les espaces de la charpente sont occupés par le parenchyme. Celui-ci se compose de masses sphériques ou cylindriques de cellules unies en réseaux. Chaque cellule est une cellule épithéliale polyédrique avec un noyau sphérique. Selon Luschka, chez le nouveau-né, ces cellules sont ciliées. Dans le centre de chacune des masses cellulaires est placé un réseau de vaisseaux capillaires sanguins, très enroulés et flexueux.

De nombreuses fibres nerveuses, sans myéline, forment un plexus, situé dans la charpente de la glande.

---