été complète du 14 au 30 septembre, il convient même de remarquer que pour la période du 25 au 30, la température a toujours été sous-normale, entre 36° et 36°,8.

C'est à ce moment aussi que l'amélioration de l'état général a été le plus marquée, et que l'incontinence de l'urine et des matières a cessé pour ne plus reparaître.

En cette situation, après seize jours d'apyrexie, éclate soudainement, le 30 septembre, le début du second incident fébrile, qui a pendant bien des jours menacé la vie de la malade.

Ce jour-là, la température du matin sans être fébrile est plus élevée que celle des jours précédents, elle est de 37°,4; le soir elle atteint 38°,6 (*Voy. le tracé*); c'est le signal d'une nouvelle fièvre qui dure pendant vingt et un jours, jusqu'au 20 octobre. A quelques exceptions près qui se sont présentées le 1er, le 4, le 17 et le 18 octobre, cette fièvre a été purement vespérale, la température du soir variant entre 38° et 39°,4, atteignant le plus souvent 38°,8 ou 39°. L'établissement de cette fièvre a été marqué par des frissons répétés, qui se sont reproduits plusieurs fois durant son cours; l'état général de la malade a été sérieusement altéré, et dès les premiers jours la langue était sèche, et l'aspect typhoïde.

Cependant il n'y avait aucun symptôme abdominal, et l'examen organique ne montrait ni bronchite, ni phlegmasie viscérale à laquelle la fièvre pût être imputée; il ne révélait qu'une seule particularité, savoir le renforcement notable des bruits anormaux du cœur. Par suite cet épisode fébrile doit être attribué à une poussée aiguë sur l'endocarde déjà profondément altéré,

FACULTAD DE MEDICINA DE NUEVO LEON MONTERREY, N.L. BIBLIOTECA UNIVERSITARIA

et, ainsi qu'on pouvait s'y attendre d'après les conditions de la malade et les phénomènes cliniques actuels, cette poussée d'endocardite est de mauvaise nature; elle est démontrée infectieuse par l'examen et la culture du sang, que M. Netter a pratiqués avec sa parfaite compétence.

Le sang pris à l'index avec les précautions voulues, renferme quelques micro-organismes mobiles, les uns arrondis et isolés, les autres plus allongés formés par la réunion de deux ou trois grains; quelquefois les grains ainsi groupés ne sont pas de même dimension, ce qui s'observe aussi pour les microcoques isolés.

Les tubes de peptone-gélatine, ensemencés avec ce sang, se recouvrent, dès le lendemain, d'une mince couche blanchâtre, que le microscope montre formée de petits grains très serrés les uns contre les autres.

Le bouillon de Pasteur ensemencé également se trouble le troisième jour, et l'on constate aisément que ce trouble est dû à la formation de microcoques groupés de la même façon que sur la gélatine, mais qui paraissent un peu plus gros que dans ce milieu.

Le microcoque transporté de la gélatine dans le bouillon devient plus gros; du bouillon dans la gélatine, il devient plus petit.

En somme, le microbe se maintient avec ses caractères dans les cultures successives qui ont été poussées jusqu'à la quatrième, encore aujourd'hui en pleine floraison.

Voici les dessins de M. Netter.

Il n'y a donc pas de doute possible sur notre diagnostic clinique, l'endocardite s'est rallumée avec le carac-

tère infectieux. C'est là, ne l'oublions pas, l'étiologie la plus fréquente de l'endocardite de mauvaise nature; j'ai consacré à cette question tous les développements

Fig. 1. — SANG. DEUXIÈME CULTURE DANS PEPTONE-GÉLATINE A 35 DEGRÉS (N° 27, salle Laënnec).

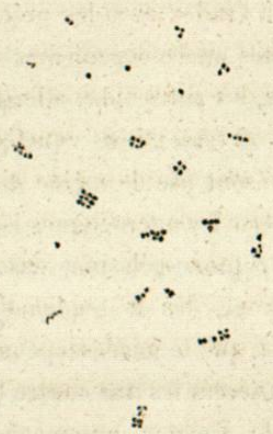

Fig. 2. — SANG. DEUXIÈME CULTURE DANS LE BOUILLON (Même malade).



qu'elle comporte dans mes leçons de 1883-1884 sur l'endocardite infectieuse: lésion ancienne de l'endocarde; — détérioration de l'organisme par une cause quelconque, pathologique ou autre; — reprise de l'endocardite au titre infectieux. Voilà la filiation ordinaire de ces phénomènes.

Dans ces mêmes leçons, j'ai établi que cette endocardite ne marche pas toujours avec l'hyperthermie continue, qui lui a été prématurément assignée; que l'évolution peut être subaiguë plutôt que franchement aiguë, et que la fièvre peut être intermittente vespérale. Vous retrouvez chez notre malade l'ensemble de ces traits cliniques, et la confirmation de mes propositions; vous avez en outre la preuve d'un fait extrêmement important, savoir la guérison possible d'une endocardite aiguë, dont le caractère infectieux est dûment établi.

Au 20 octobre, en effet, la fièvre a pris fin, la poussée nouvelle sur l'endocarde était à son terme, et l'apyrexie a persisté jusqu'à ce moment, c'est-à-dire depuis vingt-huit jours. La malade est définitivement guérie de cette affection intercurrente; elle a recouvré l'état général satisfaisant qu'elle présentait avant cette complication. Je suis convaincu que la médication est pour quelque chose dans cet heureux résultat : elle a consisté dans l'emploi du lait, de l'alcool, et dans l'administration presque quotidienne de l'acide salicylique à des doses variant de 75 centigrammes à 1 gramme et demi.

Qu'est-il advenu pendant ce temps de l'aphasie et de l'hémiplégie? elles persistent toutes deux, et la paralysie montre depuis quelques jours les signes de l'incurabilité.

Après avoir conservé pendant deux mois sa flaccidité initiale, elle présente, depuis une dizaine de jours, une contracture des muscles brachiaux antérieurs, de sorte

que l'avant-bras est maintenu dans une flexion assez prononcée et assez résistante; en outre dans le membre inférieur paralysé, les réflexes tendineux sont franchement exagérés.

Nous avons donc assisté au développement d'une *contracture secondaire*, qui a débuté deux mois après l'hémiplégie. Cette contracture tardive est l'indice de la dégénérescence secondaire des faisceaux pédonculo-spinaux moteurs, en rapport de continuité avec ceux qui ont été détruits dans le cerveau par le ramollissement, suite de l'embolie. Ces symptômes dénotent, dans la presque totalité des cas, l'incurabilité de la paralysie, c'est-à-dire l'infirmité.

Nous devons envisager maintenant une dernière question, celle qui est relative au diagnostic topographique. Où siège le ramollissement, où s'est faite l'embolie?

L'embolie s'est faite à gauche, c'est la règle. Cette prédominance gauche résulte simplement de la diversité d'origine des deux carotides primitives; naissant à droite du tronc brachio-céphalique, l'artère se présente sous une incidence défavorable pour la réception de l'embolus; naissant à gauche de la crosse de l'aorte, elle s'en détache sous une obliquité telle qu'elle offre une voie directe et quasi forcée aux particules solides emportées par le courant aortique. Voilà l'explication anatomique de la plus grande fréquence des embolies cérébrales à gauche; je l'ai donnée en 1871 dans mes leçons sur l'aphasie, bien avant que Duret l'ait proposée lui-même.

Cela dit, quelles sont les régions cérébrales intéressées par le ramollissement consécutif à l'obturation artérielle?

La première idée qui se présente à l'esprit c'est que le ramollissement porte sur les foyers corticaux moteurs des deux membres droits et de la face, et sur le foyer de l'aphasie qui n'en est pas très éloigné, puisqu'il occupe le tiers postérieur de la troisième circonvolution frontale. Une lésion destructive ainsi localisée produit exactement l'ensemble des symptômes constatés chez notre malade. Cette localisation est donc tout à fait rationnelle; et dès lors il ne faut pas un grand effort pour déterminer le siège de l'embolie, puisque l'artère sylvienne se distribue à la totalité des foyers moteurs de l'écorce, y compris celui de la parole. Donc l'embolie s'est faite soit dans le tronc même de cette artère, soit dans le tronc commun des artères corticales. D'un autre côté, la dégénérescence secondaire, qui s'affirme depuis une dizaine de jours par des signes certains, nous prouve que le ramollissement n'est pas strictement borné à l'écorce, et qu'il intéresse aussi les faisceaux blancs moteurs qui partent des foyers corticaux, et les font communiquer à travers le centre ovale avec la région opto-striée; on sait en effet que la dégénérescence secondaire cérébro-spinale fait défaut, lorsque la lésion est rigoureusement limitée aux couches corticales.

Voilà une réponse satisfaisante à la question du diagnostic topographique; mais ce n'est pas la seule réponse possible.

La lésion des conducteurs équivaut à celle des foyers; c'est là un principe fondamental que j'ai formulé et établi le premier, dans mes leçons déjà rappelées de

1871. Pour bien faire comprendre ce fait dans ses applications à l'aphasie, j'ai eu recours alors à une comparaison un peu banale, qui depuis a été bien souvent utilisée. Supposez, disais-je, à une certaine distance l'un de l'autre les deux cadrans terminaux d'un télégraphe, mais supposez-les isolés; vainement le mécanisme de chacun de ces appareils sera parfait, vainement le premier, ou appareil formateur, multipliera ses signaux, il est clair que ceux-ci ne pourront parvenir au second, à l'appareil récepteur, cela est élémentaire. Rétablissez le fil conducteur, alors tous les signaux seront exprimés, et le récepteur, muet tout à l'heure, parlera fidèlement. Tel est le rôle de la transmission qui unit la formation verbale à l'expression verbale. Et aussitôt je montrais que la même analyse, les mêmes conclusions sont applicables à la motilité volontaire (1).

Ne l'oubliez jamais, qu'il s'agisse d'expérimentation ou de clinique, la lésion des conducteurs équivaut à celle des foyers, voilà le principe fondamental. Appliquez-le à notre malade. En deçà des foyers corticaux, entre ces foyers et le pédoncule cérébral, y a-t-il un point où les faisceaux moteurs de la parole et des membres sont assez rapprochés pour qu'une même lésion puisse les intéresser tous simultanément? il est clair que si ce point existe, la lésion destructive aura exactement les mêmes effets symptomatiques que l'altération des foyers de l'écorce. Or ce point existe, c'est le défilé de la capsule interne dans la région opto-striée.

Comme d'un autre côté les symptômes tardivement

(1) Jaccoud, *Clin. méd. hôp. Lariboisière*. Paris, 1872.

développés dans les membres paralysés nous obligent à admettre une dégénérescence cérébro-spinale secondaire, la lésion capsulaire présumée ne peut siéger que dans les deux tiers antérieurs du segment postérieur de la capsule; l'observation récente a établi en effet que c'est là seulement que la destruction des faisceaux capsulaires peut être suivie d'une dégénération secondaire descendant jusqu'à la moelle. Lorsque la lésion porte sur les parties plus antérieures de la capsule, il ne se fait qu'une dégénérescence courte, qui ne dépasse pas le mésocéphale; ce point a été mis en lumière par les recherches de mon ancien chef de clinique, Brissaud, aujourd'hui agrégé de notre Faculté.

C'est une autre branche de la sylvienne, l'artère lenticulo-optique qui fournit au noyau lenticulaire et à la partie postérieure de la capsule interne; conséquemment dans cette seconde interprétation topographique, l'embolie s'est faite dans l'artère lenticulo-optique gauche.

Au point de vue anatomo-physiologique ces deux localisations sont aussi correctes, aussi satisfaisantes l'une que l'autre; si je me rattache plutôt à la première, c'est uniquement parce que l'observation a prouvé qu'elle est la plus fréquente, et que l'ensemble symptomatique présenté par notre malade dépend, dans le plus grand nombre des cas, d'un ramollissement des foyers corticaux et des faisceaux blancs qui en partent.

Je suis au terme de cette histoire, et vous reconnaissez, je pense, que je n'en ai point exagéré l'intérêt; je vous rappelle cette triste filiation pathologique : dans son en-

fance, la malade est prise de rhumatisme articulaire aigu; — ce rhumatisme dans ses atteintes répétées amène une grave lésion du cœur, dont les effets emboliques se manifestent d'abord par une obturation de l'artère humérale; — plus tard, le cœur parle au cerveau qui subit une altération définitive; — et maintenant le cerveau parle à la moelle. Ainsi est constitué un état d'infirmité irréparable, et cette femme n'a que vingt-cinq ans.

DEUXIÈME LEÇON

SUR L'ENDOCARDITE INFECTIEUSE

(SUITE)

(5 JANVIER 1886).

Suite de l'histoire de la malade à l'*endocardite infectieuse d'origine rhumatismale.* — Résumé des incidents pathologiques. — Période d'amélioration croissante du 17 novembre au 26 décembre. — Mort subite.

Étude anatomo-pathologique. — Confirmation du diagnostic. — Embolie sylvienne gauche. — Siège du ramollissement. — Rapprochement des symptômes et des lésions. — Discordance quant aux caractères de l'aphasie. — Lésions de l'hémisphère droit. — Embolies capillaires, causes de la mort.

Obturation de l'artère humérale. — État de l'endocarde. — Lésions anciennes. — Lésions plus récentes, végétantes et ulcéreuses. — Infarctus viscéraux. — Examen du sang, des végétations, du foie et de la rate au point de vue des microbes.

Enseignements nouveaux relatifs à l'*évolution clinique* et à l'*évolution microbienne* de l'endocardite infectieuse. — De la capacité modificatrice de l'organisme. — Démonstration.

MESSIEURS,

Je vais compléter aujourd'hui l'histoire de la malade que nous avons étudiée le 17 novembre dernier. Vous vous rappelez les principaux incidents de cette évolution complexe. C'est une femme de vingt-cinq ans, qui a eu quatre attaques de rhumatisme articulaire aigu, la pre-