local que la malade puisse apprécier; pas de gêne respiratoire, pas de palpitations, pas de désordres abdominaux, pas de gonflement, rien que le malaise et la faiblesse qui s'accroissent avec la persistance de la fièvre. D'après ce que cette femme nous a raconté, la fièvre aurait toujours présenté un redoublement le soir ; il y avait alors un frisson, et plusieurs fois ce frisson s'est répété durant la nuit. Ne souffrant pas autrement, la malade est restée dans cette situation jusqu'au 14 janvier; ce jour-là elle a fait venir un médecin qui s'est borné à lui conseiller d'entrer à l'hôpital. Le lendemain 15 janvier, elle est arrivée dans notre service; le soir de ce jour la température était de 39°,8.

Le 16 au matin, je constate un état général grave, une température de 39°,3 avec un pouls faible, rapide, sans intermittence. Tout symptôme abdominal fait défaut, il n'y a pas de phlegmasie péri-utérine, le toucher vaginal est sans résultats. Les fonctions cérébrales sont intactes, la respiration est normale, l'examen des poumons est négatif. Mais la rate est grosse, elle mesure sept centimètres de longueur, et il y a des traces d'albumine dans l'urine.

Cette situation est décisive, et plusieurs fois déjà j'ai pu vous en démontrer la signification : *pas de fièvre typhoïde, pas de phlegmasie viscérale*, donc *vu l'intensité et la durée des symptômes fébriles* et *l'atteinte notable de l'état général, il s'agit d'une infection aiguë, avec localisation probable sur l'endocarde.*

L'examen du cœur confirme immédiatement ce jugement : l'organe n'est pas augmenté de volume; la palpation fait percevoir à la pointe un frémissement systolique vibrant et prolongé; dans le même foyer, l'auscultation révèle un souffle au premier temps d'une force, d'une rudesse et d'une durée également remarquables; il se propage dans toute la largeur de la région axillaire; au foyer aortique, il n'y a pas de souffle proprement dit, mais le premier bruit est légèrement soufflant, et coïncide avec quelques frottements péricardiaques peu prononcés.

Notre diagnostic présomptif est donc exact; il s'agit d'une endocardite infectieuse avec localisation pleinement effectuée sur la valvule mitrale, avec menace sérieuse sur l'orifice aortique.

L'évolution a été tout à fait régulière, sans incident embolique appréciable. La fièvre a été élevée et continue, sans autre abaissement que les oscillations passagères d'origine thérapeutique; l'examen du tracé montre que, dans la première période de la maladie, du 15 au 26 janvier, la fièvre n'avait pas une grande ténacité, en ce sens que des doses peu élevées d'acide salicylique (maximum deux grammes) produisaient rapidement une chute considérable de la température; mais, d'un autre côté, la puissance pyrétogène de la cause morbide est démontrée par la durée éphémère de la chute ainsi produite, et pourtant l'amplitude de l'abaissement était tout à fait exceptionnelle : le 17 janvier, à la suite de l'administration de deux grammes d'acide salicylique il y a une chute de 3°,3; — le 17 au matin 39°,3, le 18 au matin 36°; ce qui n'empêche pas que le 18 au soir la température est remontée à 41°,2 maximum

qu'elle n'a plus atteint. Des oscillations non moins remarquables dans les deux sens ont eu lieu le 19, le 22, le 24 et le 25 janvier. Mais à partir de ce jour le caractère de la fièvre change, elle présente une invincible ténacité, et les mêmes doses du médicament, quotidiennement répétées, n'amènent plus que d'insignifiantes modifications.

Il est vrai qu'à partir du 23 janvier le souffle aortique, qui s'est accentué de jour en jour, est aussi fort et aussi rude que le souffle mitral, il est perceptible sans atténuation jusqu'au niveau des clavicules. La menace sur l'orifice aortique est donc pleinement réalisée. Ce jour-là aussi, la quantité de l'albumine urinaire présente une légère augmentation qui a persisté.

A cela près, aucun symptôme nouveau n'apparaît; le 18 janvier il y a eu un vomissement qui a vivement attiré mon attention, mais il ne s'est pas reproduit, et depuis l'arrivée de cette femme jusqu'au 30 janvier la maladie a été uniquement caractérisée par les signes stéthoscopiques, par la fièvre, par la prostration croissante, et par l'altération du facies qui, à dater du 23 janvier, est manifestement typhoïde. A cette date, pourtant, tout désordre cérébral fait encore défaut, les réponses de la malade sont correctes et rapides. Elle souffre toujours de la tête, mais non d'une façon continue. Du 23 au 30 janvier l'adynamie s'accuse de plus en plus; à partir du 29, il y a de l'obnubilation intellectuelle, la malade répond lentement, ou pas du tout; le 31, la somnolence typhoïde est complète, la température est de 39°,3 le matin, de 38°,8 le soir.

Le 1er février, au matin, le tableau a changé; la malade

est dans le coma avec une température de 40°,5, la respiration est stertoreuse, il y a de la raideur du cou et

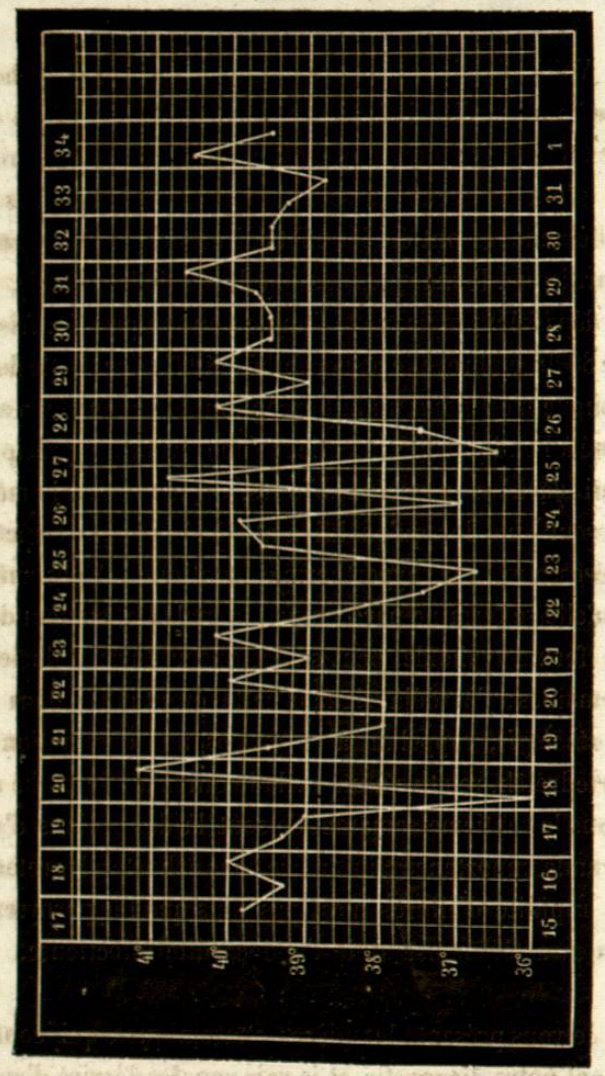

Tracé IV. — ENDOCARDITE INFECTIEUSE D'ORIGINE PUERPÉRALE.
Jours de la maladie.

de tous les muscles du tronc, une contracture forte aux membres supérieurs; les inférieurs ont conservé leur souplesse. En présence de ces symptômes nouveaux, je

diagnostique une *méningite cérébro-spinale secondaire*, par migration des éléments endocardiaques. La malade succombe le soir à dix heures.

Voilà, Messieurs, un exemple type de la forme typhoïde de l'endocardite infectieuse; malgré la gravité du cas, le tableau symptomatique est aussi simple que possible, il n'y a eu aucune association pathologique, tous les phénomènes ont été les effets directs de la lésion endocardiaque. Remarquez aussi la durée de la maladie, elle a dépassé un mois; cette femme a eu son premier frisson le 30 décembre, elle a succombé le 1er février. Cette durée longue n'est point un fait exceptionnel; quand on a assigné à l'endocardite infectieuse une évolution précipitée qui s'achève en quelques jours, on a commis la même erreur que lorsqu'on lui a attribué, comme caractère nécessaire, une hyperthermie continue. Alors même qu'elle se termine par la mort, la maladie, surtout dans la forme typhoïde, peut se prolonger durant plusieurs semaines; j'ai déjà signalé cette éventualité dans ma *Pathologie*, rappelant à ce propos une observation de Friedreich, relative à un malade qui n'a succombé que dans la septième semaine. Ce sont là des notions d'une grande importance clinique, je vous exhorte à les retenir; la rapidité d'allures n'est pas plus que l'hyperpyrexie, un caractère constant de l'endocardite infectieuse.

Je vous présente les pièces anatomiques qui confirment notre diagnostic, et je vais vous les décrire d'après le protocole qu'a rédigé M. Bourcy avec son exactitude ordinaire.

FACULTAD DE MEDICINA DE NUEVO LEON
SECRETARIA

Cœur. — Le péricarde est sain, et la surface extérieure du cœur a un aspect normal. Le cœur droit est intact dans toutes ses parties. — Au cœur gauche, l'endocarde qui tapisse la paroi ventriculaire et la face ventriculaire de la valvule mitrale est sain; mais au moment de l'ouverture du ventricule, il est facile de voir que la grande valve fait vers l'orifice une grosse saillie régulièrement convexe, qui est évidemment due à une production anormale.

L'*anneau mitral*, étant alors fendu et étalé, nous constatons les altérations suivantes :

Au niveau de l'insertion de la valve postérieure, il y a une énorme végétation, de trois centimètres de largeur à sa base, de quatre centimètres de hauteur; la saillie a une direction verticalement descendante de l'oreillette vers le ventricule; de coloration jaunâtre, la surface est très irrégulière, très anfractueuse; le point le plus saillant est surmonté d'une grosse végétation secondaire, véritable verrue du volume d'un gros pois. — A côté de cette végétation colossale, dont je n'ai jamais vu l'égale, il y en a une seconde, identique dans sa nature et son aspect, mais beaucoup plus petite, un pois à peu près.

Sur la face supérieure de la valve antérieure de la mitrale, autre végétation, excessivement étalée, à insertion par conséquent très large; elle présente, à l'une de ses extrémités, un long prolongement très déchiqueté à son sommet.

L'oreillette est parsemée, surtout sur sa paroi antérieure, d'un semis de fines granulations jaunâtres, qui sont évidemment de même nature que les végétations mitrales.

A l'*orifice aortique*, deux des sigmoïdes sont saines, mais la troisième présente au niveau de son bord libre une saillie du volume d'une lentille, profondément et irrégulièrement *ulcérée* à son centre. L'autre est saine dans toute son étendue.

En résumé, *endocardite végétante* de la valvule mitrale, — *végétante et ulcéreuse* d'une des sigmoïdes aortiques.

Poumons. — Un peu de congestion aux bases. Trois infarctus du volume d'un pois, deux dans le bord postérieur du poumon droit, un dans la partie moyenne du bord antérieur du poumon gauche. Deux de ces infarctus sont d'un rouge noir, le troisième est jaunâtre.

Reins. — Le rein droit, de volume normal, très pâle dans sa substance corticale, présente plusieurs infarctus; l'un à son extrémité inférieure est très volumineux, il mesure quatre centimètres de longueur sur trois et demi de largeur; il a une coloration uniformément jaune verdâtre, il est un peu déchiqueté sur ses bords. Deux infarctus beaucoup plus petits occupent la partie moyenne de la face postérieure de l'organe; tous deux sont caséeux au centre, hémorrhagiques à la périphérie. — Dans le rein gauche, au tiers inférieur de la face postérieure, deux petits infarctus semblables aux précédents.

Rate. — Elle contient deux infarctus : l'un, jaunâtre, du volume d'une noix, en occupe toute l'extrémité inférieure; l'autre, rouge, du volume d'une noisette, est à la partie moyenne de la face convexe.

Le foie n'est pas altéré.

Organes génitaux. — L'utérus est normal; l'insertion placentaire est encore visible au fond de l'organe, elle empiète un peu sur la paroi antérieure. Les lymphatiques et les vaisseaux sanguins péri-utérins sont intacts; la pression ne peut en faire sourdre aucun liquide suspect. — Les ovaires, les trompes et le péritoine pelvien sont absolument sains.

Centres nerveux. — A l'incision de la *dure-mère cranienne* il s'est écoulé une grande quantité de liquide très louche presque purulent. A la surface convexe du *cerveau* les vaisseaux de la pie-mère sont gorgés de sang. La pie-mère est infiltrée de pus, réparti soit à la surface des circonvolutions, soit surtout le long des vaisseaux dans tout le territoire de l'artère sylvienne; cette infiltration purulente va diminuant, à mesure qu'on se rapproche de la scissure inter-hémisphérique.

A la face inférieure, l'altération est beaucoup plus prononcée; à l'exception des lobes postérieurs l'infiltration purulente est totale; le maximum est au niveau du chiasma des nerfs optiques, du bord antérieur de la protubérance, et de l'origine des deux scissures de Sylvius. La face inférieure du cervelet est aussi recouverte d'une nappe purulente. — La face inférieure de la protubérance et du bulbe est relativement intacte.

A l'incision de la *dure-mère rachidienne* écoulement abondant de liquide louche; la *moelle* apparaît ensuite couverte d'une couche de pus concret, étalé en nappe presque uniforme *sur toute sa face postérieure exclusivement :* la plus grande épaisseur de cette lame purulente est au niveau de la région dorsale. — Sur la face antérieure de la moelle, les méninges molles sont presque

intactes, on ne peut signaler qu'une légère opalescence au niveau du renflement brachial. L'exsudat purulent ne s'étend pas sur les racines nerveuses.

Le cerveau et la moelle n'ont pas d'infarctus.

Endocardite végétante et ulcéreuse du cœur gauche; — infarctus multiples de différents âges, mais tous récents, dans les poumons, la rate et les reins; — méningite cérébro-spinale suppurée; tel est en résumé le *diagnostic anatomique*. Vous voyez qu'il est conforme de tous points au *diagnostic clinique*.

Il s'agit maintenant d'établir la filiation de ces accidents, d'étudier l'anatomie microbienne de ces lésions, et de déduire de ces faits, s'il est possible, quelque conclusion générale touchant la pathogénie de l'endocardite infectieuse. Ce sera l'objet de notre prochaine conférence.

CINQUIÈME LEÇON

SUR L'ENDOCARDITE INFECTIEUSE

(FIN)

(9 FÉVRIER 1886)

Filiation des accidents chez la malade. — Clinique et anatomie pathologique. — Recherches microbiennes.

Des microbes dans l'endocardite infectieuse. — Étude de huit cas. — Constance des microbes. — *Pluralité des formes.*

De l'étiologie de l'endocardite infectieuse dans ses rapports avec la pathogénie microbienne. — Trois groupes étiologiques. — Traumatisme préalable. — Suppuration préalable. — Spontanéité apparente. — De la pénétration des microbes dans les trois groupes de cas. — Rôle de la spontanéité morbide. — Conclusion.

Conséquences de la pluralité des microbes dans l'endocardite infectieuse pour la pathologie microbienne en général. — Distinction nouvelle. — *Microbes pathogènes spécifiques.* — *Microbes pathogènes indifférents.*

Du rapport entre les caractères cliniques de l'endocardite infectieuse et la forme des microbes constatés. — Fréquence croissante de la maladie.

MESSIEURS,

Pour l'observation que nous avons étudiée dans notre précédente réunion, la clinique et l'anatomie pathologique établissent la filiation suivante :

Fausse couche, — plaie utérine, — endocardite infectieuse, — infarctus multiples, — méningite suppurée à la surface de l'encéphale et de la moelle.