par l'étude des coupes; deux points méritent d'être expressément mentionnés : dans le poumon, il a cons-

Fig. 21. — INFECTION PURULENTE SUITE DE PNEUMONIE. — MICROBES DU POUMON DROIT : PNEUMONOCOQUES ET MICROBES PYOGÈNES (N° 46, salle Jenner).

Fig. 22. — Même malade. — MICROBES DU PUS RETIRÉ DU GENOU.

taté, lui aussi, le pneumonocoque à côté du streptococcus pyogène; au niveau des abcès des reins, il a trouvé, au

centre et à la périphérie, des vaisseaux sanguins absolument gorgés du même microbe pyogène.

En présence d'un fait aussi nouveau, il était intéressant de déterminer les effets de l'inoculation à l'animal du pus de notre malade. M. Netter a fait à cet égard deux

Fig. 23. — Même malade. — MICROBES DU PUS DU BRACHIAL ANTÉRIEUR.

Fig. 24. — Même malade. — MICROBES DE L'ULCÉRATION MITRALE.

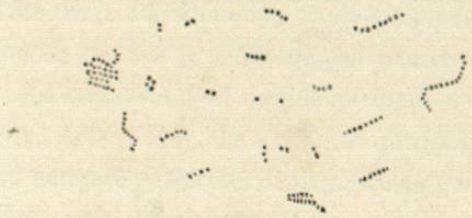

expériences l'une sur une souris blanche, l'autre sur un cobaye. Les deux animaux ont été inoculés dans le même moment, le 11 mars, avec le pus retiré du genou quelques heures avant la mort du malade.

La souris, à laquelle M. Netter a inoculé sous la peau du dos une goutte de ce pus, est morte au bout de vingt et une heures. A l'examen, on a trouvé au niveau du

point inoculé, un abcès de la dimension d'une petite fève, avec infiltration légèrement hémorrhagique des muscles voisins. La rate est augmentée de volume. — Il y a des microcoques en grand nombre dans le pus de

Fig. 25. — RÉSULTATS DE L'INOCULATION DU PUS DE L'ARTHRITE DU GENOU A UNE SOURIS.

a). Sang.
b). Dos. — Infiltration de microcoques autour du point d'inoculation.
c). Rate.



l'abcès, dans le sang des veines entourant le foyer, et dans la rate. On constate la présence de microcoques semblables, mais moins nombreux, dans le sang du ventricule gauche.

Le cobaye a reçu dans la plèvre droite une goutte de

ce même pus : il vivait encore au moment de ma leçon ; j'ajoute ici les résultats de cette expérience, consignés par M. Netter dans une note, qu'il a bien voulu me remettre.

Au moment de l'inoculation, l'animal ne paraît pas incommodé. Les jours suivants on voit se développer, du côté droit de l'abdomen, un certain degré d'induration de la peau et du tissu sous-jacent. Le 17 mars, six jours après l'inoculation, une piqûre, faite avec une épingle au milieu de cette zone indurée, donne lieu à l'écoulement d'une goutte de sérosité ; celle-ci renferme des grains isolés, et des chaînettes généralement courtes (*Streptococcus pyogenes*).

L'animal meurt le 2 avril, vingt-deux jours après l'inoculation. A la surface des deux poumons, plaques opalines fibreuses indiquant une double pleurésie guérie. — Les poumons semblent sains.

Du côté droit de l'abdomen, collection purulente repoussant en dedans le péritoine. On trouve dans cette poche cent grammes d'un liquide purulent grisâtre, peu fibrineux, sans odeur. La poche se prolonge sous la peau du membre postérieur droit jusqu'au genou. A son extrémité antérieure un trajet étroit remonte jusque sous la plèvre droite. Les parois de l'abcès sont recouvertes de pseudomembranes fibrineuses.

L'examen microscopique montre des chapelets d'une longueur énorme traversant tout le champ du microscope, tels qu'on ne les trouve habituellement que dans les cultures de streptocoques pyogènes. Il y a aussi des grains disposés en grappes comme ceux du staphylococcus. Les microbes sont plus abondants dans les fausses

membranes des parois que dans le pus liquide. — Il y a des germes dans le sang du cœur gauche, et dans la rate.

Les microbes du pus de notre malade ont donc été spécifiquement pathogènes pour ces deux animaux; ils ont provoqué chez eux des suppurations de même nature.

Fig. 26. — RÉSULTATS DE L'INOCULATION DU PUS DE L'ARTHRITE DU GENOU A UN COBAYE. — MICROBES DE L'ABCÈS DE LA PAROI ABDOMINALE.

Voilà le fait; vous conviendrez sans doute avec moi qu'il ne permet qu'une seule conclusion, qui est la suivante : Une pneumonie non traumatique, primitive, et franchement aiguë à son début, peut devenir l'origine d'une infection purulente se manifestant par des suppurations multiples, viscérales, articulaires et musculaires; les foyers à distance renferment d'ailleurs les mêmes éléments microbiens que le foyer pulmonaire générateur.

La filiation pathogénique est décelée avec une entière évidence par les particularités si précises de notre observation : la pneumonie aboutit à la formation de pus dans le poumon; de ce foyer initial les agents pyogènes pénètrent dans le sang, et déterminent, sur un plus ou moins grand nombre de points, des suppurations de même nature que la première. C'est un type achevé de pyohémie par migrations microbiennes.

Si ce fait était unique, il pourrait être considéré comme une pure exception, et ma conclusion, par suite, pourrait sembler trop précoce dans sa forme générale. Mais je suis en mesure de vous rapporter un autre exemple de la filiation pathologique que je viens de vous faire connaître. Voici le cas en peu de mots.

Un homme de soixante-dix ans est entré dans mon service, salle Jenner, numéro 6, le 30 novembre 1885; quatre jours avant l'entrée, le 26 novembre, il avait été pris de frisson avec point de côté droit, fièvre forte, et il avait rendu des crachats rouges, adhérents. Le début a donc été aussi franc, aussi régulier que possible. A l'arrivée du malade nous constatons une grosse pneumonie droite occupant les deux tiers supérieurs du poumon; les crachats sont caractéristiques, les signes stéthoscopiques sont au complet, la température du soir est de 38°,8; le lendemain matin de 38 degrés.

Malgré l'âge avancé de cet homme, les choses ont marché régulièrement; toutefois, à partir du sixième jour de la maladie, nous avons constaté une anomalie thermique assez rare dans une pneumonie à

début aussi franchement aigu; la température présen-

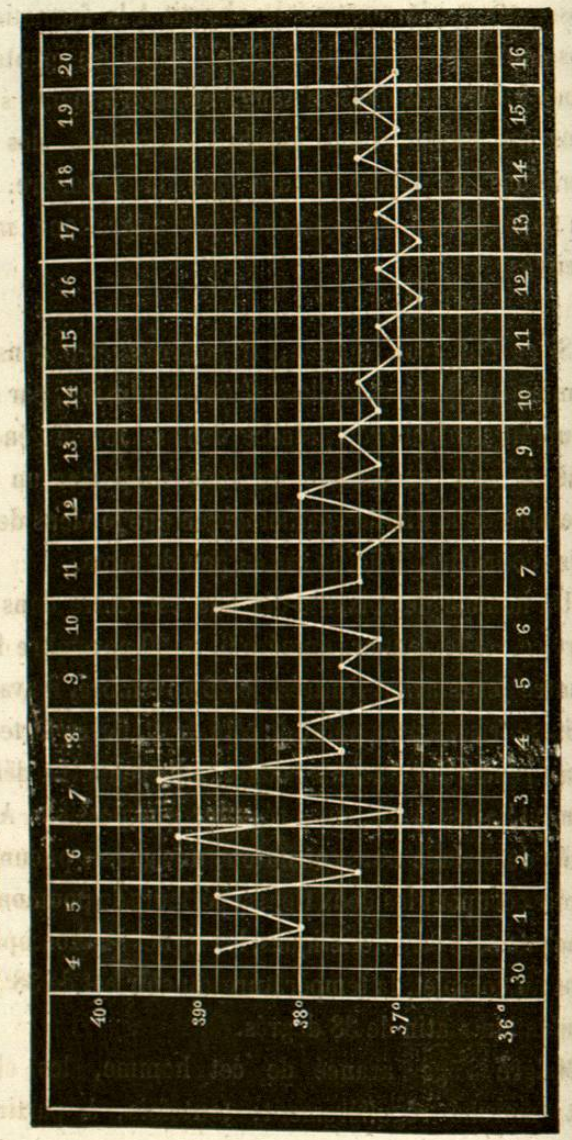

Tracé VII. — PNEUMONIE SUIVIE D'INFECTION PURULENTE.
Jours de la maladie.

tait journellement des oscillations de deux degrés

en moyenne, de sorte que le chiffre du matin est devenu normal plusieurs jours avant la défervescence.

La chute définitive de la fièvre a eu lieu le 7 décembre, onzième jour de la maladie, et la résolution locale a fait de rapides progrès; cependant elle est restée incomplète en quelques points, car nous avons constamment retrouvé au sommet droit une respiration rude et souffrante, avec quelques râles sous-crépitants. La convalescence a été normale, et une semaine plus tard, au 15 décembre, cet homme se trouvait déjà tout à fait bien, lorsqu'il a présenté simultanément un abcès à chaque cuisse; ces abcès très superficiels, de petite dimension laissent écouler un pus bien lié; leur apparition ne trouble en rien la convalescence, elle ne donne pas même lieu à une reprise temporaire de fièvre.

Quelques jours plus tard, le 22 décembre, paraît à la fesse gauche un abcès considérable, profond, du volume du poing, dont l'incision fait écouler une grande quantité de pus, et permet de reconnaître que le tissu cellulaire est mortifié. Néanmoins sous l'influence d'un traitement convenable, ce foyer de suppuration ne tarde pas à guérir. Cet incident fort douloureux est sans influence sur l'état général qui reste excellent, l'appétit n'est même pas diminué. Dans les premiers jours de janvier cet homme se trouvait aussi bien qu'avant sa maladie, et il devait prochainement quitter l'hôpital. Les signes physiques au sommet du poumon droit persistaient sans changement.

Bien grande et bien légitime fut donc la surprise de M. Netter, lorsque le 15 janvier, à sa visite du soir, il apprit que cet homme était mort subitement dans l'après-

midi; c'était le cinquantième jour à partir du début de la pneumonie.

L'autopsie permet les constatations suivantes :

Au sommet des deux poumons quelques tubercules crétacés; à la partie interne du sommet droit quelques noyaux caséeux, durs, gros comme un pois ou un haricot. Le *poumon droit* présente une augmentation notable du tissu fibreux; il y a en outre de nombreux îlots purulents, et des lobules en hépatisation grise. — Dans le *poumon gauche* on trouve plusieurs petites collections de pus liquide sous la plèvre viscérale; ces collections ont le volume d'un pois.

Sur le *cœur* trois plaques rouges à la face antérieure des ventricules; ces plaques ne forment aucune saillie; à leur niveau l'organe est plus dépressible, la résistance du tissu est amoindrie; l'incision sur les plaques explique le fait, chacune d'elles répond à un foyer de myocardite suppurée, à un véritable abcès du cœur; le pus de ces abcès est tout à fait jaune. La plus grande des trois plaques a la dimension d'une pièce d'un franc. Dans toute son étendue le myocarde a une flaccidité anormale, et il présente une teinte feuille morte bien caractérisée. L'endocarde n'est nullement altéré aux points qui correspondent aux abcès, non plus qu'au niveau des valvules.

Dans les deux *reins* nombreux abcès miliaires.

L'ÉTUDE MICROSCOPIQUE a montré les *bacilles* de Koch au niveau des nodules caséeux; — des *streptocoques* et des *staphylocoques* en grande abondance dans les îlots purulents des poumons, dans les abcès du cœur, dans les abcès des reins. — Il n'a pas été possible de déceler

d'une manière positive le microbe pneumonique dans les foyers d'hépatisation grise.

M. Netter a ensemencé des tubes de peptone-gélatine et d'agar-agar avec le pus du poumon; on a vu se développer des colonies jaune soufre qui ont conservé la même apparence dans les cultures successives, et qui

Fig. 27. — INFECTION PURULENTE SUITE DE PNEUMONIE. — MICROBES DU PUS DU POUMON (N° 6, salle Jenner).

Fig. 28. — MÊME MALADE. — MICROBES DU PUS DES ABCÈS DU CŒUR.

étaient constituées par des grains arrondis identiques à ceux qui existaient dans l'abcès.

Un rat inoculé dans la plèvre avec le produit d'une de ces cultures a été tué rapidement, et l'on a retrouvé dans la plèvre et dans le sang des organismes semblables en grande abondance.

Voici les dessins de M. Netter.

Semblable au précédent quant au fond, ce second cas diffère du premier par l'absence de suppurations articulaires, par la présence d'abcès sous-cutanés et d'abcès du cœur, et par la modalité clinique de l'infection qui a

Fig. 29. — MÊME MALADE. — MICROBES DU PUS DES ABCÈS DES REINS.

Fig. 30. — MÊME MALADE. — RÉSULTATS DE LA CULTURE.
a). Abcès du poumon ; culture après 24 heures.
b). Poumon ; hépatisation grise. Culture après 24 heures.

été torpide et vraiment latente au point de vue de l'état général ; nettement aiguë chez le premier malade, la pyohémie est restée silencieuse chez le second, jusqu'au jour où les abcès du myocarde ont causé la mort subite par paralysie du cœur. Notons que, dans les deux cas,

l'hépatisation grise a été associée à des foyers pulmonaires franchement purulents, à contenu liquide. Dans les deux cas, enfin, l'infection générale a été due à la pénétration dans le sang des éléments pyogènes contenus dans le poumon.

Cette suite possible de la pneumonie n'a pas encore été signalée.

Il y a bien dans la littérature médicale quelques observations qui, par certains côtés, se rapprochent des nôtres, et les plus notables de ces faits ont été analysés par M. Bourcy dans son excellente thèse *Sur les déterminations articulaires des maladies infectieuses* (1); mais les auteurs de ces observations ne les donnent point comme des exemples de pyohémie; leur interprétation est toute différente, et cela se conçoit, puisque dans ces faits il n'y a pas eu de suppurations viscérales, pas d'abcès métastatiques, et que l'on n'a pas toujours trouvé du pus dans le poumon.

Ces faits, différents des nôtres, et qui, en tout cas, ont reçu des observateurs une interprétation tout autre, ne peuvent donc entamer en rien la priorité que je m'attribue.

Même remarque pour une observation de la clinique de Schützenberger publiée par Bœckel en 1872 (2); Schützenberger a bien reconnu que c'est l'infection purulente qui a tué le malade, mais il n'a point considéré cette infec-

(1) Bourcy, *Des déterminations articulaires des maladies infectieuses (Pseudo-rhumatismes infectieux)*. Thèse de Paris, 1883.

(2) Bœckel, *Deux observations de pneumonie infectieuse recueillies à la clinique de M. le professeur Schützenberger (Gaz. méd. de Strasbourg*, 1872).

tion comme engendrée par la broncho-pneumonie, dont cet homme avait été atteint trois mois auparavant.

Reste l'observation publiée par Küssner en 1875 (1); ici c'est autre chose; l'interprétation est bien la mienne, mais le fait en lui-même n'a point du tout la signification qui lui est assignée. D'abord le malade a guéri, donc aucun contrôle du diagnostic, sans compter que cette guérison est, par elle-même, un motif suffisant d'un doute légitime sur la réalité de l'infection purulente; en second lieu les symptômes sur lesquels se fonde l'auteur pour admettre la pyohémie chez son malade n'autorisent nullement une telle conclusion; ces symptômes, en effet, ont consisté simplement en des accès fébriles intermittents, et en une éruption cutanée hémorrhagique, que l'observateur attribue à des embolies capillaires ayant leur source dans la suppuration du poumon. Le fait concerne un ouvrier fondeur de fer, âgé de quarante-deux ans. — Ces quelques détails suffisent, je pense, pour établir que cette observation ne doit pas prendre place dans l'histoire de l'infection purulente suite de pneumonie.

Les deux observations que je vous ai présentées, en les entourant d'un ensemble complet de démonstrations anatomiques, microscopiques et expérimentales, sont donc bien en réalité les premières en date, et le fait qu'elles établissent est vraiment un fait nouveau, signalé et démontré pour la première fois.

La pneumonie aiguë non traumatique peut amener l'infection purulente; l'intermédiaire de l'une à l'autre

(1) Küssner, *Ein Fall von geheilter Pyämie nach Pneumonie* (*Berlin. klin. Wochensch.*, 1875).

est la résolution incomplète, laissant dans le poumon un reliquat d'hépatisation grise avec quelques points de suppuration. Tel est, dans une forme concise, l'enseignement de nos deux faits; vous voyez que je n'ai rien exagéré en vous signalant, avec insistance, l'importance considérable de la résolution incomplète de la pneumonie.