fondamentaux avec une remarquable uniformité. Le pronostic est tout aussi mauvais que dans les formes communes; car sur ces quinze cas il n'y a que quatre guérisons. Dans ces cas heureux, la durée est longue. Bernhardt nous apprend qu'elle peut s'étendre à plusieurs semaines. Au surplus, même dans les cas mortels, la terminaison peut être différée : ainsi le malade de Güterbock n'a succombé que dans la troisième semaine. — Notons enfin, en raison de l'importance pratique du fait, que, trois fois sur les quatorze cas, la plaie était fermée, il s'est agi d'un tétanos de cicatrisation.

Les autopsies jusqu'ici n'ont montré aucune altération des centres nerveux, aucune lésion notamment qui puisse expliquer la paralysie du nerf facial.

VINGT-CINQUIÈME LEÇON

SUR LA MÉNINGITE TUBERCULEUSE

(15 MAI 1886)

Observation d'un malade affecté de *delirium tremens*. — Fièvre et lésion pulmonaire. — Difficultés du diagnostic. — Pneumonie avec délire alcoolique; — ou tuberculose pulmonaire avec méningite tuberculeuse. Éléments du jugement. — Anomalies symptomatiques de la méningite tuberculeuse chez l'adulte. — Diagnostic. — Résultats de l'autopsie. Importance séméiologique de la fièvre au cours du délire alcoolique. Observation d'un autre malade présentant le même complexus symptomatique. — Interprétation clinique. — Autopsie. — Conclusion.

Messieurs,

Le 21 avril dernier, un homme de trente-quatre ans, marchand de tonneaux, entrait dans notre service, salle Jenner, numéro 49, présentant un ensemble symptomatique qui imposait un diagnostic immédiat : délire bruyant, loquacité incessante, agitation désordonnée, cris professionnels, parole brève et saccadée, yeux hagards, tremblement des mains et de la langue, incertitude des mouvements, sueurs profuses, tels étaient ces symptômes; ce sont au grand complet ceux du *delirium tremens*, pas de doute possible sur ce point.

Mais avec un peu d'attention, il devenait également

certain que ce n'était là qu'une partie du diagnostic; — en effet, il y avait de la fièvre : 38°,2 le soir de l'entrée, 38°,4 le lendemain matin, 38°,6 le lendemain soir. Ce seul fait, retenez bien, Messieurs, cette règle de diagnostic, ce seul fait prouvait qu'il y avait chez cet homme autre chose qu'une attaque de délire alcoolique.

Pourtant nos recherches dès premiers jours restent complètement infructueuses; nous ne trouvons rien dans les organes, rien non plus dans l'urine; l'état mental du malade nous prive d'ailleurs de tout renseignement, nous ne pouvons pas même savoir la date du début de sa maladie. Nous nous préoccupons surtout, ainsi qu'on doit le faire en pareille occurrence, d'une affection pulmonaire associée au délire, et rendant compte de la fièvre, mais les examens les plus minutieux, quotidiennement répétés jusqu'au 24 avril, restent négatifs.

Le 24 au matin, la fièvre est à 39°, chiffre qu'elle n'a pas encore atteint, et l'examen de la poitrine révèle, pour la première fois, une anomalie appréciable. A la base droite en arrière, il y a de la submatité, sans augmentation des vibrations vocales, la respiration est légèrement soufflante, accompagnée de quelques râles sous-crépitants de grosseur moyenne. D'un autre côté, le crachoir, qui avait été jusque-là constamment vide, contient deux ou trois crachats muqueux, et un crachat sanguinolent. — En raison de ces constatations, je pense qu'il s'agit chez cet homme d'une pneumonie centrale, qui finit par arriver à la surface du poumon.

Cependant les jours suivants n'amènent pas les signes d'une véritable hépatisation ; les modifications de

la base du poumon droit se maintiennent sans changement, il s'y ajoute une certaine rudesse du bruit respiratoire dans les parties supérieures; du reste pas de dyspnée, pas de point de côté, le délire est plus calme et moins continu. Le pouls est petit et concentré, la langue est sèche, il y a toujours quelques crachats muqueux, mais du 24 au 27 il n'y a plus eu un seul crachat teinté de rouge. — En cette situation, l'idée d'une pneumonie vraie est de plus en plus ébranlée.

Le 27 avril, nous constatons un phénomène nouveau : il y a de la raideur de la nuque, sans inégalité des pupilles, sans contracture ni paralysie des membres; à la raideur de la nuque se joint, dès le jour suivant, la raideur des muscles du dos. — A cette même date du 27 avril, nous avons eu de nouveau un crachat sanguinolent, cela ne s'est plus reproduit. Le soir de ce jour, la fièvre remonte à 39° (*Voy. le tracé*).

Il est évident que nous sommes en présence d'une méningite ; mais malgré cette notion nouvelle, le diagnostic n'a pas perdu toutes ses incertitudes. On peut se demander, en effet, s'il s'agit d'une pneumonie centrale, qui a fini par se compliquer de méningite, complication n'est pas très rare, ainsi que vous devez le savoir; — ou bien, s'il ne s'agit pas plutôt d'une tuberculisation à marche rapide, portant à la fois sur les poumons et sur les méninges, en d'autres termes d'une méningite tuberculeuse associée à une tuberculose pulmonaire toute récente.

Dans mes leçons d'il y a deux ans, je me suis attaché à vous renseigner sur les irrégularités symptomatiques de la méningite tuberculeuse chez l'adulte, et les allures

anormales de la maladie que nous observons chez cet homme, ne peuvent que m'entraîner vers cette seconde interprétation.

J'admets donc, en fin de compte, une méningite tuberculeuse, qui a produit pendant plusieurs jours comme

Tracé XIX. — MÉNINGITE TUBERCULEUSE.

Avril. Mai.

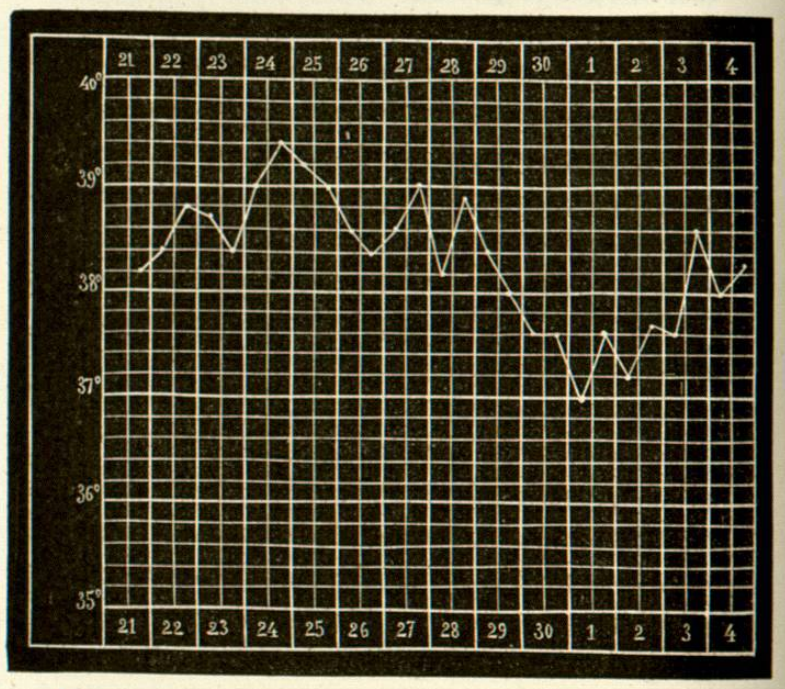

Avril. Mai.

unique manifestation un délire de tous points semblable au delirium tremens, avec fièvre d'abord médiocre, puis un peu plus élevée; cette méningite est évidemment associée à une poussée tuberculeuse sur le poumon droit.

Les phénomènes d'opisthotonos s'accentuent les jours suivants, mais le tableau symptomatique de la méningite reste fort incomplet; les symptômes oculo-papillaires, les contractures des membres, les paralysies partielles font entièrement défaut; il en est de même des vomissements et des troubles de la miction. — Il y a toujours du délire, mais il n'a plus du tout les caractères bruyants du délire alcoolique, et il est souvent interrompu par des moments de lucidité. Nous nous efforçons de profiter de ces accalmies pour nous éclairer sur la date du début de ces accidents, mais il nous est impossible d'y réussir, le malade indiquant tantôt huit jours, tantôt deux ou trois semaines.

Le 28 et le 29 avril *statu quo* avec température entre 38° et 39°; le 29 au soir, au lieu de l'ascension vespérale nous avons un abaissement de quatre dixièmes : 38°,4 le matin, 38° le soir; et le 30 nous constatons, non sans surprise, une défervescence complète, 37°,6 le matin et le soir, et le lendemain matin, 1er mai, 37° (*Voy. le tracé*).

Avec cette apyrexie coïncide une aggravation évidente dans l'état du malade; ce ne sont plus des intervalles lucides qui interrompent le délire, ce sont des moments de somnolence et de stupeur, et ces phénomènes graves s'accentuent rapidement. A partir du 2 mai, le malade a les yeux constamment convulsés en haut et à droite, il y a une légère parésie de la paupière gauche, le pouls est franchement irrégulier, l'urine est rendue involontairement, la langue n'est plus seulement sèche, elle est tout à fait racornie. Toujours pas de vomissements.

La température reste normale jusqu'au soir du 3 mai;

alors elle remonte à 38°,6; le 4 elle est à 38° le matin, à 38°,2 le soir, et le patient succombe dans le coma au matin du 5 mai, sans avoir présenté de symptôme nouveau.

Avant de vous exposer les résultats de l'autopsie, je veux appeler, encore une fois, votre attention sur la valeur considérable que j'ai donnée à la fièvre dans mon diagnostic. A son arrivée, le malade présentait au complet le tableau d'une attaque de *delirium tremens*, et si l'on avait négligé l'exploration thermométrique, on s'en serait certainement tenu là, on n'eût même pas soupçonné la nécessité de chercher autre chose. Mais avec ce délire alcoolique parfaitement caractérisé, je trouve une température fébrile, et dès lors, pour cette seule raison, je suis fixé, je suis certain que le délire est lié à une autre affection. Je ne la trouve pas tout d'abord, mais ce résultat négatif n'ébranle point ma conclusion; l'événement en a prouvé la justesse. Voilà une première règle de diagnostic, que vous ne devez jamais oublier.

Dans le fait actuel, nous avons trouvé, dès le début de notre observation, la fièvre associée au *delirium tremens*, et je viens de vous montrer les conclusions qu'il convient de déduire de cette association. Mais une autre éventualité est possible : la fièvre peut s'allumer secondairement, au cours d'une attaque de délire alcoolique d'abord apyrétique; cet incident dénonce formellement la conversion de la maladie, c'est le signal d'une méningite, dont le développement change totalement le pronostic. Le premier, j'ai fait connaître cet enchaînement pathologique, dans ma *Clinique de la Charité*, et je l'ai démontré par

les tracés thermométriques, et par les résultats de l'examen cadavérique.

Dans ces deux conditions, vous le voyez, le thermomètre est la base du diagnostic et du pronostic.

J'arrive à l'autopsie de notre malade, laquelle a pleinement justifié mon diagnostic. J'extrais les détails de la note rédigée par M. Bourcy.

Poitrine. — Pas de liquide dans les *plèvres;* au sommet du poumon droit, coque de fausses membranes fibreuses très résistantes, unissant fortement les deux feuillets pleuraux. Il y a des adhérences de même nature entre les lobes pulmonaires.

A la simple inspection, le bord antérieur des deux *poumons* paraît sain; mais, du côté droit, en arrière et à la base, le parenchyme est dur, consistant et ne crépite plus; il est farci de nombreux noyaux du volume d'une noisette ou d'un pois, de consistance ferme, ou même pierreuse pour quelques-uns.

Une coupe d'ensemble, pratiquée sur toute la hauteur des poumons, montre de nombreuses lésions de nature tuberculeuse, mais de divers ordres :

1° Quelques noyaux tuberculeux anciens, absolument crétacés;

2° De nombreux noyaux tuberculeux du volume d'un gros pois, de consistance fibreuse, couleur mastic, quelques-uns formés de couches concentriques;

3° Des cavernes de la dimension d'une noisette; trois à la base droite, une ou deux à chaque sommet, les unes en plein parenchyme, les autres formées aux dépens de bronches dilatées;

4° De nombreuses granulations tuberculeuses, la plupart grises et très fines, semées autour des lésions précédentes ;

5° Congestion et inflammation de la base droite, autour de ces diverses lésions. Un petit cube de tissu pris en ce point ne surnage pas.

Il y a, en outre, beaucoup de bronches dilatées, et de la sclérose pulmonaire, affectant par places l'aspect d'un élégant réseau qui dessine le lobule.

Il est donc évident que le processus tuberculeux présente, dans les poumons, deux étapes bien distinctes ; une formation ancienne et guérie, indiquée par les tubercules fibreux et crétacés ; — une formation récente en pleine activité, démontrée par les granulations et les cavernules. Cette granulose récente était en voie de généralisation, comme le prouve l'examen des autres organes.

Encéphale. — La dure-mère étant incisée, la pie-mère apparaît congestionnée et opaline.

Le *cerveau* paraît augmenté de volume, ce qui tient à l'épanchement dans les ventricules d'une grande quantité de liquide clair et citrin ; il y en a un grand verre au moins.

Nous avons donc une hydrocéphalie ventriculaire abondante.

Les *méninges* de la base sont infiltrées dans toute leur étendue ; à l'origine de la scissure de Sylvius, du côté droit, on trouve une plaque de pus verdâtre, concret, de la dimension d'une pièce d'un franc au moins ; cette plaque se prolonge en traînées linéaires le long des vaisseaux ; ces traînées renferment des granulations ; il y en a également un certain nombre sur le trajet des vaisseaux du côté opposé.

Nous avons donc une méningite tuberculeuse.

En outre, le lobe droit du *cervelet* contient deux gros tubercules, nettement délimités, du volume d'un gros pois, et complètement caséeux.

Les autres organes sont sains, sauf les *reins* qui renferment chacun trois ou quatre tubercules de la grosseur d'un grain de millet.

Tuberculose ancienne pulmonaire et cérébelleuse ; — granulose récente des poumons, des reins, et des méninges avec méningite ; tel est le résumé de ces constatations anatomiques. Non seulement elles confirment le diagnostic dans son ensemble, mais, en outre, elles justifient ma conclusion relative à la simultanéité d'une poussée granuleuse récente sur les poumons et sur les méninges.

Ainsi complétée, cette observation fournit quelques enseignements qu'il sera bon de préciser, quoique, à vrai dire, ils apparaissent d'eux-mêmes.

Les lésions anciennes des poumons fournissent une preuve positive de la curabilité des tubercules pulmonaires. Le fait est bien connu, mais il est assez important pour qu'on ne néglige aucune occasion de le mettre en lumière.

Les tubercules cérébelleux, qui sont certainement anciens, n'ont donné lieu à aucun phénomène appréciable ; nouvelle preuve de la justesse de la distinction que j'ai établie en 1870, dans la première édition de ma

Pathologie, relativement aux parties silencieuses et tolérantes de l'encéphale, opposées aux parties intolérantes. Le mutisme symptomatique est la règle pour les lésions qui sont rigoureusement confinées dans les régions tolérantes.

Enfin, vous avez ici un nouvel exemple de l'irrégularité d'allures, que présente la méningite tuberculeuse chez l'adulte. J'ai longuement insisté sur ce sujet dans mes leçons d'il y a deux ans; le masque du *delirium tremens* est une des plus trompeuses de ces anomalies symptomatiques, et je vous rappelle que la maladie peut atteindre son terme en conservant cette même apparence. Ces faits ne sont point rares, et cela se conçoit aisément, car un adulte pris de méningite a autant de chance d'être frappé de délire alcoolique, que s'il était pris de pneumonie. Les chances sont même plus grandes encore, en raison de l'atteinte directe subie par le cerveau.

Le malade entré dans notre service, il y a trois jours, le 12 mai, et que je vous ai montré dès le lendemain, prouve bien que les faits de ce genre ne sont pas exceptionnels, car le tableau qu'il a présenté est presque de tous points comparable au précédent. Cette heureuse coïncidence doit être utilisée.

Il s'agit d'un homme d'une trentaine d'années, étameur de son état, qui a été apporté dans le service, salle Jenner, numéro 8, le 12 mai dans l'après-midi, en plein délire alcoolique; les symptômes caractéristiques du *delirium tremens* étaient aussi complets, aussi éclatants que chez l'autre malade, le cri professionnel, « rétameur

de casseroles » revenait incessamment dans le verbiage incohérent de cet homme.

L'interprétation exacte de ce délire, malgré sa forme toute spéciale, ne présentait aucune difficulté, car le soir de l'entrée, 12 mai, la température était de 40°,1; le matin du 13 elle était de 39°,8; de plus nous constations de la raideur de la nuque, une chute légère de la paupière gauche, une déviation de la bouche vers la droite, et le membre supérieur gauche soulevé tombait plus passivement que le droit, il résistait moins à la pesanteur. Du reste, il n'y avait ni vomissements, ni diarrhée, et le ventre était fortement rétracté en bateau.

L'attaque de délire alcoolique était évidemment liée à une méningite.

A ne considérer que l'intensité des symptômes et de la fièvre, on pouvait penser qu'il s'agissait ici d'une méningite simple. Mais pour décider la question, il fallait examiner l'appareil respiratoire, et reconstituer autant que possible l'histoire de la maladie.

A gauche nous ne trouvons que quelques râles disséminés; mais à droite, nous constatons, au sommet, de la submatité en avant et en arrière, avec une respiration rude et soufflante; à la base, en arrière, une matité plus prononcée, avec souffle et des râles sous-crépitants assez nombreux.

La méningite est donc associée à une lésion du poumon droit. Mais le diagnostic n'est point achevé par cette seule conclusion. Est-ce une pneumonie compliquée de méningite simple? est-ce une tuberculose pulmonaire avec méningite de même nature ? En l'absence

d'expectoration, la réponse ne peut être demandée qu'aux commémoratifs.

En réunissant les renseignements fournis par les personnes qui ont amené le malade, à ceux qui nous sont donnés par un étudiant en médecine qui l'a vu chez lui, nous apprenons que cet homme, d'une bonne santé habituelle, a commencé à tousser l'hiver dernier, qu'il a toujours toussé depuis, que vingt jours avant son entrée à l'hôpital, il a été pris de maux de tête persistants, que dix jours plus tard, le 2 mai, il a été obligé de prendre le lit parce que la fièvre s'est déclarée, qu'un médecin appelé alors a cru à une fièvre typhoïde, tandis qu'un autre, qui l'a vu plus tard le 10 et le 11 mai, a admis une méningite, et a conseillé l'entrée à l'hôpital.

Malgré les lacunes que présentent ces données, notamment au point de vue des caractères et des modifications stéthoscopiques de la lésion du poumon, nous pouvons cependant conclure que les accidents méningitiques ont éclaté chez cet homme plusieurs mois après l'apparition des symptômes pulmonaires, et, par suite, nous admettons une méningite tuberculeuse avec délire alcoolique, au cours d'une tuberculose des poumons.

C'est là le diagnostic que j'ai établi et justifié devant vous, lorsque je vous ai montré ce malade le 13 mai au matin; je vous ai annoncé en même temps que l'issue fatale était prochaine, et que cet homme ne vivrait pas vingt-quatre heures. De fait, il a succombé le soir même dans le coma.

Voici les résultats de l'autopsie dont je vous montre les pièces.

Encéphale. — Les méninges sont très fortement congestionnées. A la face convexe du cerveau, on ne trouve que peu de liquide dans la cavité sous-arachnoïdienne, et fort peu d'exsudats dans les scissures; mais on voit, dans la pie-mère, des granulations grises disséminées sur toute la surface des hémisphères, sans prédominances marquées.

A la face inférieure du cerveau, on constate de nombreuses granulations semblables; en outre, les scissures de Sylvius sont adhérentes des deux côtés, et renferment des exsudats grisâtres. Ces mêmes exsudats existent plus abondants encore dans la fente de Bichat, notamment à sa partie postérieure. — Au niveau du chiasma, de la face inférieure du troisième ventricule, de la protubérance et du bulbe, la pie-mère est épaissie et infiltrée.

Les altérations ne sont pas moins marquées sur le cervelet; à la partie médiane de sa face supérieure, il y a un semis de granulations abondantes entremêlées d'exsudats d'un blanc grisâtre, et à la face inférieure, une plaque épaisse de même nature est située au-devant du pédoncule cérébelleux supérieur du côté gauche.

Les centres nerveux ne présentent aucune lésion ancienne.

Poumons. — Les *plèvres* ne contiennent pas de liquide; elles présentent des adhérences filamenteuses disséminées, qui sont confluentes aux deux sommets. — Sur les feuillets viscéraux on voit quelques granulations grises superficielles peu abondantes, et de petites ecchymoses punctiformes.

Le lobe supérieur du *poumon droit* est infiltré de granulations tuberculeuses, semées dans un parenchyme

fortement congestionné, mais encore aéré et emphysémateux par places. Dans le centre du lobe, plusieurs noyaux fibro-caséeux ou crétacés, du volume d'un pois.

Le lobe moyen est très emphysémateux.

Le lobe inférieur présente, dans ses deux tiers inférieurs en arrière, une hépatisation plane, d'un rouge violacé ; le tissu est privé d'air et plonge au fond de l'eau. La pression fait sourdre du pus par les orifices des petites bronches. A la partie supérieure de cette zone pneumonique, il y a un groupe de granulations tuberculeuses confluentes ; deux ou trois groupes semblables, mais plus petits, sont disséminés dans le reste du parenchyme induré.

Le *poumon gauche*, congestionné et emphysémateux est infiltré de granulations récentes, non seulement dans le lobe supérieur, mais aussi dans le lobe inférieur jusqu'à la base. En outre, dans la profondeur du tissu, on rencontre disséminés de haut en bas quelques gros noyaux caséeux.

Les *ganglions* du hile des poumons, et les ganglions trachéo-bronchiques sont très volumineux et complètement caséeux ; sur tous les points, la coupe montre un tissu dont l'aspect est tout à fait semblable à celui d'une chataigne.

Le cœur et le péricarde sont sains.

Il n'y a pas de granulations dans le *péritoine*. — La *rate* et les *reins* sont intacts. — Le *foie* est gras

L'interprétation clinique est donc pleinement justifiée : tuberculose pulmonaire relativement ancienne, — poussée granuleuse récente sur les poumons et sur les

méninges cérébrales, — voilà la filiation des accidents. Elle se rapproche par tous les points de celle que nous avons constatée chez le précédent malade, et ici encore vous retrouvez les irrégularités symptomatiques propres à la méningite tuberculeuse de l'adulte : dans les deux cas, un délire alcoolique parfaitement caractérisé et la fièvre ont été les manifestations dominantes, pour ne pas dire uniques, de la détermination méningitique.

Je ne saurais trop vous exhorter à retenir les enseignements de ces faits.