

UNIVERSIDAD AUTONOMA DE NUEVO LEON

FACULTAD DE MEDICINA



HOSPITAL JOSE E. GONZALEZ

DEPARTAMENTO DE ORTOPEDIA Y TRAUMATOLOGIA

FRACTURAS SUPRA-INTERCONDILEAS DEL FEMUR

TRATAMIENTO CON D.C.S. Y RESULTADOS

DR. JOSE ANTONIO MONARRAEZ CARDENAS

MONTERREY, N. L. FEBRERO DE 1996

724

266

FM

199

46



1020113978



UANL

UNIVERSIDAD AUTÓNOMA DE NUEVO LEÓN




DIRECCIÓN GENERAL DE BIBLIOTECAS

UNIVERSIDAD AUTONOMA DE NUEVO LEON

FACULTAD DE MEDICINA

HOSPITAL JOSE E. GONZALEZ

DEPARTAMENTO DE ORTOPEDIA Y TRAUMATOLOGIA



**FRACTURAS SUPRA-INTERCONDILEAS DEL FEMUR
TRATAMIENTO CON D.C.S. Y RESULTADOS**

UNIVERSIDAD AUTÓNOMA DE NUEVO LEÓN


DIRECCIÓN GENERAL DE BIBLIOTECAS
DR. JOSE ANTONIO MONARREZ CARDENAS

MONTERREY, N.L. FEBRERO 1996

UNIVERSIDAD AUTONOMA DE NUEVO LEON

FACULTAD DE MEDICINA

HOSPITAL JOSE A. MUGUERZA



ENSEÑANZA E INVESTIGACION MEDICA

**FRACTURAS SUPRA-INTERCONDILEAS DEL FEMUR
TRATAMIENTO CON D.C.S. Y RESULTADOS**

UNIVERSIDAD AUTÓNOMA DE NUEVO LEÓN



DIRECCIÓN GENERAL DE BIBLIOTECAS

DR. JOSE ANTONIO MONARREZ CARDENAS


MONTERREY, N.L. FEBRERO 1996



2025 FEB 1996

0118-39660

TM
26658
FM
1996
M6




UANL

UNIVERSIDAD AUTÓNOMA DE NUEVO LEÓN

®

DIRECCIÓN GENERAL DE BIBLIOTECAS



FONDO TESIS

250998

UNIVERSIDAD AUTONOMA DE NUEVO LEON

FACULTAD DE MEDICINA

HOSPITAL JOSE E. GONZALEZ

DEPARTAMENTO DE ORTOPEDIA Y TRAUMATOLOGIA

**FRACTURAS SUPRA-INTERCONDILEAS DEL FEMUR
TRATAMIENTO CON D.C.S. Y RESULTADOS**

**TESIS PARA OBTENCION DE TITULO DE POSTGRADO EN
ORTOPEDIA Y TRAUMATOLOGIA**

UNIVERSIDAD AUTONOMA DE NUEVO LEÓN

DIRECCIÓN GENERAL DE BIBLIOTECAS

ASESORES

**DR. ROQUE YAÑEZ CANTU
DR. ALBERTO PADILLA DIESTE**

MONTERREY, N.L. FEBRERO 1996



AGRADECIMIENTOS

**A DIOS
POR DARME VIDA Y SALUD**

**A MIS PADRES
POR DARME SU AMOR, CONFIANZA Y APOYO PARA ESTUDIAR
UNA CARRERA PROFESIONAL**

**A MI ESPOSA
POR SU COMPAÑÍA, AMOR Y PACIENCIA DURANTE ESTOS AÑOS
DE ENTRENAMIENTO**

**A MIS HERMANOS
POR EL CARIÑO Y LA CONFIANZA PUESTA EN MI**

**A MIS MAESTROS
POR SU ENSEÑANZA, CONSEJOS Y SU AMISTAD**

**A MIS COMPAÑEROS RESIDENTES
POR COMPARTIR SU TIEMPO, COMPAÑERISMO Y APOYO**

**A TODAS AQUELLAS PERSONAS QUE HICIERON DE MI
ENTRENAMIENTO UN MOMENTO INOLVIDABLE**

MONTERREY, N.L. FEBRERO 1996

INDICE

INTRODUCCION	1
MATERIAL Y METODOS	2
DESCRIPCION DEL IMPLANTE	3
TECNICA DE COLOCACION	4
POSTOPERATORIO	7
SEGUIMIENTO	7
EVALUACION FUNCIONAL	9
RESULTADOS	10
<hr/>	
DISCUSION	11
CONCLUSIONES	13
BIBLIOGRAFIA	14
CUADROS Y GRAFICAS	16

Fracturas Supra-Intercondíleas del Fémur Tratamiento con D.C.S. y Resultados

Dr. José Antonio Monarrez C, Dr. Alberto Padilla D, Dr. Roque Yáñez C.

Hospital "José A. Muguerza", Hospital "José E. González"

Monterrey, Nuevo León, México

El tratamiento de las fracturas supracondíleas e intercondíleas del fémur persiste como un procedimiento controversial. La mayoría de los autores coinciden en que, cuando sea posible, la reducción anatómica y la fijación interna rígida es el tratamiento ideal para las fracturas articulares o periarticulares desplazadas.

Neer, en 1967, estableció que " la deformidad y la pérdida de la movilidad de la rodilla después del tratamiento conservador de las fracturas supracondíleas del fémur han conducido a la amplia gama de procedimientos de fijación interna rígida". Al evaluar el tratamiento quirúrgico contra el tratamiento no-quirúrgico en 110 casos, él concluyó que el no-quirúrgico era superior a la fijación interna disponible en ese tiempo. Stewart y otros también llegaron a ésta conclusión.

Durante la última década, la combinación de implantes propiamente diseñados por la ingeniería, antibióticos perioperatorios y la mejoría en las técnicas anestésicas y quirúrgicas, ha favorecido la intervención quirúrgica de las fracturas articulares y periarticulares del fémur distal.

FRACTURAS SUPRA INTERCONDILEAS DEL FEMUR

La placa angulada de 95 grados con boja recta ha jugado un papel muy importante como tratamiento quirúrgico de éstas fracturas. Sin embargo, su colocación es un procedimiento que requiere de gran habilidad pues se debe colocar la placa simultáneamente con orientación en tres planos dejando mínima opción de margen de error en un hueso previamente fracturado.

En un intento de lograr un implante menos requisitoso de colocar pero que a la vez mantuviera una fijación rígida, se desarrolló el Tornillo Dinámico Condíleo (D.C.S.). Este implante sólo requiere alineación en dos planos, haciéndolo más fácil de colocar que la placa angulada, particularmente cuando se requiere de una placa lateral muy larga.

El propósito de éste trabajo es el de evaluar los resultados quirúrgicos de 40 pacientes con fracturas distales de fémur tratadas con el D.C.S. y determinar su evolución funcional a largo plazo.

MATERIAL Y METODOS

En éste estudio se incluyeron 40 casos de pacientes con fracturas supra-intercondíleas de fémur no patológicas y con fisis cerradas, localizadas a una distancia aproximada de 9 cm proximales a la superficie articular y de presentación aguda.

Las indicaciones para cirugía incluyeron fracturas intrarticulares desplazadas, fracturas expuestas y fracturas distales de fémur en pacientes politraumatizados. Todas las fracturas cumplían por lo menos alguno de éstos criterios. Ningún paciente fué sometido a tratamiento conservador.

FRACTURAS SUPRA INTERCONDILEAS DEL FEMUR

Para la clasificación de las fracturas se utilizó el esquema propuesto por la A.O. / A.S.I. F. que brindó un mejor pronóstico de tratamiento.

Los pacientes con fracturas patológicas, fisis abiertas y avulsión de ligamentos alrededor de la rodilla fueron excluidos.

Se trataron 46 fracturas en 40 pacientes elegidos al azar en el período de septiembre de 1992 a junio de 1995 utilizando el D.C.S. Del total de pacientes se observó que 17 fueron mujeres y 23 fueron hombres. El rango etario se consideró de los 18 a los 76 años de edad, con un promedio de 49 años. El seguimiento fué incompleto en 12 pacientes, por lo que se consideraron 32 fracturas en 28 pacientes para la evaluación final.

DESCRIPCION DEL IMPLANTE

El D.C.S. es un sistema de dos piezas. El tornillo condíleo presenta una hendidura que es congruente con la placa para prevenir la rotación dentro del barril. Adicionalmente, el tornillo puede ser ajustado contra la placa para permitir de ésta manera la compresión intercondílea, lo que no se tiene como opción en la placa angulada de hoja recta. La placa tiene dos orificios proximales al barril para permitir estabilidad rotacional adicional utilizándo tornillos de esponjosa de 6.5 mm. Finalmente, la placa tiene orificios de compresión dinámica para facilitar la compresión interfragmentaria entre los fragmentos individuales y los cóndilos ó la diáfisis ó ambos.

FRACTURAS SUPRA INTERCONDILEAS DEL FEMUR

Para utilizar éste implante de osteosíntesis se deben de cumplir dos requisitos anatómicos. Se requiere un mínimo de 4 cm de fémur distal para tener suficiente hueso para la colocación del tornillo condíleo. También se requiere de un bloque del cóndilo medial. Si los cóndilos están muy conminutos como para cumplir éstos dos criterios se debe de elegir otro método de fijación.

TECNICA DE COLOCACION

La colocación quirúrgica del D.C.S. es muy similar a la colocación de la placa angulada con hoja recta aunque con ciertas determinaciones específicas del implante.

La mayoría de las fracturas del fémur distal pueden ser abordadas mediante una incisión lateral. La incisión se realiza directamente lateral sobre el muslo y por el punto medio del cóndilo lateral en forma distal, manteniéndose anterior a la inserción proximal del ligamento colateral lateral.

Proximalmente la incisión se extiende tanto como sea necesario por el involucro de la diáfisis. La incisión distal se puede extender dibujando una curva hacia anterior desde la articulación de la rodilla hacia la porción lateral del tubérculo anterior de la tibia cuando el involucro intrarticular así lo requiera. La fascia lata se incide en línea con la incisión de la piel y sus fibras. En forma distal es común incidir las fibras anteriores de la banda iliotibial y luego continuar con la incisión sobre la cápsula y la sinovial del aspecto lateral del cóndilo femoral. Se debe tener precacución con el trayecto de la arteria geniculada y de prevenir lesiones sobre el menisco lateral.

FRACTURAS SUPRA INTERCONDILEAS DEL FEMUR

En lesiones más extensas y con mayor conminución puede ser necesario inclusive la osteotomía del tubérculo tibial, incidiendo la piel hacia inferior y medial para la exposición adecuada de la cresta tibial, y se obtiene un fragmento de 1.5 x 3.0 x 0.5 cm. si fuera necesario mayor espacio para colocación de implantes sobre la cara medial se puede liberar el mecanismo extensor del cuádriceps.

La recolocación del tubérculo tibial se realizará con un tornillo de 6.5 mm de esponjosa sobre su nicho original. Una alternativa para la exposición más distal es la tenotomía en Z del tendón rotuliano pero tal procedimiento requiere una reparación del tendón y una protección con alambre; también se tiene como opción el abordaje medial con el inconveniente de la probable lesión de la arteria femoral y de la vena acompañante. De las tres opciones de abordaje extenso descritas, la más recomendable es la que incluye la osteotomía del tubérculo tibial.

Después de la exposición lateral estándar del fémur distal, las fracturas articulares se reducen anatómicamente con clavillos de Kirschner (K) y pinzas en forma provisional. Todas las fracturas coronales o sagitales se fijan con tornillos de cortical ó esponjosa, tratando de introducirlos lo suficiente cuando se colocan através de cartílago. El trazo intercondíleo se reduce con la colocación de tornillos de esponjosa de 6.5 mm, previniendo no interferir con la colocación del tornillo condíleo del implante. Se coloca un clavillo K 2 cm proximal a la línea articular, a diferencia de la placa angulada en la cual se coloca a 1.5 cm. Esta distancia extra es para compensar el diámetro del tornillo condíleo.

FRACTURAS SUPRA INTERCONDILEAS DEL FEMUR

Se utiliza el intensificador de imágenes para corroborar que el clavo K esté paralelo a la línea articular de la rodilla y que no protruya medialmente. Después de la reducción anatómica del fémur distal, se coloca la guía lateral del D.C.S. y se mide el clavo guía para posicionar el rimador 10 mm más corto que el clavo guía. Una vez practicado el rimado se utiliza el machuelo si se tiene hueso esponjoso duro.

En huesos osteoporóticos no se utiliza el machuelo y el tornillo condíleo se introduce 5 mm más para mejores resultados. Si por algún motivo no se considera una colocación firme se puede utilizar metilmetacrilato para que se incluya el tornillo condíleo y así permitir mejor compresión intercondílea si fuese necesario.

Las fracturas puramente supracondíleas se manejan sin compresión intercondílea, con el tornillo colocado a la misma longitud de la marca del rimador. A las fracturas intercondíleas se les aplica compresión con un tornillo condíleo 5 mm más corto que la marca del rimador. La meta en cualquier fractura es la reconstrucción anatómica, un fragmento femoral distal en bloque y la fijación a la diáfisis.

DIRECCIÓN GENERAL DE BIBLIOTECAS

La placa se introduce adaptándose al tornillo condíleo y la reducción de la diáfisis se mantiene con las pinzas de Verbrugge. La placa se fija al fragmento distal con dos tornillos de esponjosa de 6.5 mm y en caso de conminución supracondílea se practica distracción para mantener la distancia perdida por la fractura. Cuando existe contacto de las corticales se utilizan los orificios de la placa para dar compresión axial. Se fija la placa en su porción proximal con la técnica estándar de A.O. / A.S.I.F.

FRACTURAS SUPRA INTERCONDILEAS DEL FEMUR

La decisión de utilizar injerto óseo en fracturas conminutas es de vital importancia para la evolución de la consolidación por lo cual se realizó en la totalidad de los pacientes, tomándose de cresta ilíaca y colocándose principalmente en la cortical medial.

POSTOPERATORIO

Una vez terminada la fijación se deja una cánula de drenaje con succión e idealmente se utiliza una máquina de movilización pasiva continua, pero al no contar con éste mecanismo, se coloca una férula de Böbler-Braun. El paciente inicia con rangos de movilidad activa asistida de la rodilla a los 3-4 días de postoperado. Aproximadamente a los 5 días se instruye al paciente para la marcha con muletas y apoyo con la punta del pie. El apoyo se va incrementando basándose en la consolidación radiológica de la fractura, permitiéndose apoyo completo a las 10-12 semanas.


SEGUIMIENTO

Los pacientes fueron citados y valorados personalmente por los autores en la consulta del Servicio de Ortopedia y Traumatología así como también en el consultorio particular. La información adicional fué obtenida de los expedientes clínicos, estudios radiológicos y notas de evolución en consultorio.

El seguimiento promedio fue de 18 meses con un máximo de 24.5 y un mínimo de 6 meses. Al tiempo de la evaluación final la evolución fue hacia la unión o hacia la pseudoartrosis.

FRACTURAS SUPRA INTERCONDILEAS DEL FEMUR

Debido a la variación en la evaluación del seguimiento en la literatura, se optó por la sugerencia de clasificar los resultados de acuerdo a los criterios de Schatzker. Los rangos de extensión y de flexión fueron valorados además del dolor, la deambulación, angulación, la longitud y la capacidad de desempeñar sus actividades rutinarias, tomándose el menor grado para el puntaje final.



UANL

UNIVERSIDAD AUTÓNOMA DE NUEVO LEÓN



DIRECCIÓN GENERAL DE BIBLIOTECAS

FRACTURAS SUPRA INTERCONDILEAS DEL FEMUR

EVALUACION FUNCIONAL

PARAMETRO	PUNTUACION
Movilidad (grados)	
<i>Flexión</i>	
> 125 - Capáz de todas las actividades diarias	3
110 - 124 - Capáz de anudarse zapatos	2
100 - 109 - Capáz de sentarse y subir escaleras	1
< 100 - Dificultad para sentarse y actividades diarias	0
<i>Extensión</i>	
0	3
< 5	2
6 - 10	1
> 10	0
Dolor	
No dolor	3
Dolor ocasional y/o con el clima	2
Dolor con fatiga	1
Dolor constante	0
Deformidad	
<i>Angulación (grados)</i>	
0	3
<10	2
>10,<15	1
>15	0
<i>Acortamiento (centímetros)</i>	
0	3
<1.5	2
>1.5,<2.5	1
>2.5	0
Deambulaci3n	
<i>Caminar</i>	
Sin restricci3n	3
>30 min,<60 minutos	2
<30 minutos	1
Deambulaci3n en casa, silla de ruedas, postrado	0
<i>Escaleras</i>	
Sin limitaci3n	3
Sostiene barandal	2
Un escal3n a la vez	1
S3lo en elevador	0

3 excelente; 2 bueno; 1 pobre; 0 fallido

FRACTURAS SUPRA INTERCONDILEAS DEL FEMUR

RESULTADOS

Al evaluar nuestros resultados utilizando los criterios de Schatzker, se observaron resultados combinados excelentes-buenos-aceptables (E-B-A) en un 71%. Cuando éstos datos fueron separados de acuerdo al patrón de lesión (politraumatizado v.s. fx aislada), el grupo de fracturas aisladas presentó claramente mejores resultados.

Para describir las fracturas en forma consistente, se consideró que el esquema del grupo A.O. era el que mejor incluía el número de fracturas de éste estudio. Cuando se separaron de acuerdo a la imagen radiológica, los mejores resultados se obtuvieron en las fracturas no conminutas (ej. A-2,C-1) y los peores resultados en las fracturas conminutas (ej. A-3,C-2,C-3).

RESULTADOS COMBINADOS

Puntaje	Tipo de Fractura									Total
	A1	A2	A3	B1	B2	B3	C1	C2	C3	
Nº Pacientes	5	7	2	2	1	2	8	4	1	
Excelentes	1	2	0	0	0	0	2	0	0	
Buenos	3	3	1	1	1	1	1	0	0	
Aceptables	1	2	0	1	0	1	2	1	0	
Fallidos	0	0	1	0	0	0	3	3	1	
Total										32
% de pacientes										
E - B - A										71
Fallidos										29

Para evaluar en forma más cuidadosa el resultado funcional, se analizaron los datos de cada una de las cuatro categorías de acuerdo al esquema de la tabla de evaluación funcional.

FRACTURAS SUPRA INTERCONDILEAS DEL FEMUR

En base a rangos de movilidad se observaron resultados buenos a excelentes en aproximadamente 73%, pobres en 24% y fallidos en 3%.

Con respecto al dolor, 35% no referían dolor, 48% dolor mínimo, 13% con resultados aceptables y 4% fallidos.

La deformidad se valoró en base a la angulación, longitud y apariencia de la reducción, obteniéndose que un 43% presentaban reducciones anatómicas y un 46% tenían buenas reducciones con <1.5 cm de acortamiento y <10 grados de angulación; el 11% restante se consideraron fallidos por presentar acortamiento >2.5 cm ó angulación de >15 grados.

Al analizar los resultados de la deambulación se obtuvo que el 78% podían caminar por un período >30 min., 15% >10 min. y el 7% se limitaron a deambulación en el hogar, silla de ruedas ó postrados.

DISCUSION

Si nos tomamos el tiempo para revisar el tratamiento de éste tipo de fracturas nos daremos cuenta de que la literatura está repleta de diferentes métodos de tratamiento para las fracturas supra-intercondíleas de fémur.

El mayor problema en la evaluación de los resultados de éstos métodos es la falta de un criterio estandarizado . En éste caso consideramos que los criterios de Schatzker son adecuados significativamente para la evaluación funcional de éste tipo de tratamiento.

FRACTURAS SUPRA INTERCONDILEAS DEL FEMUR

Utilizando los criterios de Schatzker para el tratamiento de las fracturas supra-intercondíleas del fémur con el D.C.S., obtuvimos un 73% de resultados combinados excelentes-buenos-aceptables, lo cual demuestra que nos encontramos aproximadamente con 10 puntos porcentuales menos que lo reportado en la literatura.

Los mejores resultados fueron obtenidos en fracturas de trazo simple, pero si hubiésemos brindado una atención cuidadosa a los detalles técnicos también se podría haber obtenido un buen resultado en fracturas conminutas severas.

Al igual que otros estudios publicados, en nuestro trabajo observamos que los pacientes jóvenes habían sido sometidos a lesiones de alta velocidad mientras que los pacientes de mayor edad osteoporóticos habían sido sometidos a lesiones de baja velocidad. Más sin embargo los resultados con el D.C.S. fueron iguales ó mejores que los publicados con el uso de la placa angulada de hoja recta. También cabe mencionar que se cuenta con un número de pacientes en nuestros archivos los cuales fueron tratados en forma menos agresiva por considerarse el grado de osteoporosis y su estado pre-fractura como un factor determinante y que sin embargo en la literatura no consideran la edad como un factor determinante.

Una de las importantes características de éste implante es la capacidad para realizar compresión interfragmentaria entre los cóndilos la cual, aunada a la práctica facilidad de inserción, juega un papel significativo en los resultados obtenidos. En base a los resultados de este estudio, se recomienda el uso del D.C.S. como una alternativa para el cirujano ortopedista que eventualmente se enfrenta a este tipo de casos. Además, en caso de necesitar revizar la osteosíntesis por no-union, solo requiere cambiarse la placa y no el tornillo.

FRACTURAS SUPRA INTERCONDILEAS DEL FEMUR

El tratar de comparar los resultados funcionales con otras series publicadas es algo difícil debido a que el límite superior de la fractura no ha sido definido en forma estandarizada. Algunos autores han escogido los últimos 7.5 cm distales, otros han sugerido los últimos 9 cm, e inclusive los últimos 20 cm distales en algunas series. Nosotros aceptamos los últimos 9 cm como el límite superior de los casos incluidos en este estudio.

Nuestros datos indican que el rango de movilidad postoperatoria se relaciona al patrón de la fractura de acuerdo a la clasificación seleccionada y que los resultados fallidos se presentaron en fracturas con conminución metafisiaria. Probablemente la utilización de movilización pasiva continua en forma temprana podría mejorar los resultados obtenidos. La clasificación utilizada demostró ser fácil de interpretar y fue efectiva para determinar el tipo de implante a utilizar así como el pronóstico.

CONCLUSIONES

En conclusión, podemos decir que el D.C.S. es un implante adecuado para la intervención quirúrgica de las fracturas supra-intercondíleas del fémur. Algunas de sus ventajas son la facilidad de su colocación, la habilidad de obtener buenos resultados en pacientes osteoporóticos y la posibilidad de revisión sin necesidad de cambiar el tornillo. Tal vez podemos dudar en utilizar éste implante en casos de fracturas muy conminutas y muy distales tales como las C3 por la dificultad de obtener una buena fijación de sus fragmentos. En estos casos utilizaríamos tal vez la placa en cuchara que también sería útil en salvamento por no-uni6n cuando el tornillo del D.C.S. estuviera flojo.

BIBLIOGRAFIA

1. Brown A, D'Arcy J.C.: Internal fixation for supracondylar fractures of the femur in the elderly patient. J Bone Joint Surg 53-B:420-424,1971.

2. Chiron H.S, Tremoulet J, Casey P, Müller M.: Fractures of the distal third of the femur treated by internal fixation. Clin Orthop 100:160-170,1974.

3. Giles J.B, Delee J.C, Heckman J.D, Keever J.E.: Intracondylar fractures of the femur treated with a supracondylar plate and lag screw. J Bone Joint Surg 64-A:864-870, 1982.

4. Healy W.L, Brooker A.F.: Distal femur fractures. Clin Orthop 174:166-171, 1983.

5. Johnson K.D, Hicker G.: Distal femoral fractures. Orthop Clin North Am 18:115-132,1987.

6. Laros G.S, Spiegel P.G.: Symposium. Rigid internal fixation of supracondylar fractures of the femur: editorial comment and comparative results. Clin Orthop 138: 912,1979.

7. Mize R.D, Bucholz R.W, Grogan D.P.: Surgical treatment of displaced, comminuted fractures of the distal end of the femur. J Bone Joint Surg 64-A:871-879,1982.

8. Neer C.S. II, Grantham S.A, Shelton M.L.: Supracondylar fracture of the adult femur. A study of one hundred and ten cases. J Bone Joint Surg 49-A: 591-613,1967.

FRACTURAS SUPRA INTERCONDILEAS DEL FEMUR

9. Olerud S: *Operative treatment of supracondylar- condylar fractures of the femur. Technique and results in fifteen cases. J Bone Joint Surg 54-A: 1015- 1032,1972.*

10. Pritchett J.W: *Supracondylar fractures of the femur. Clin Orthop 184: 173-177, 1984.*

11. Schatzker J, Lambert D.C: *Supracondylar fractures of the femur. Clin Orthop 138:77-83, 1979.*

12. Seinsheimer F. III: *Fractures of the distal femur. Clin Orthop 153:169-179, 1980.*

13. Siliski J.M, Mabring M., Hofer H.P: *Supracondylar- Intercondylar fractures of the femur. J Bone Joint Surg 71-A : 95-104, 1989.*

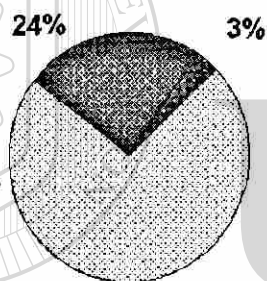
14. Winqvist R. A, Hansen S.T, Jr, Clawson D.K: *Closed intramedullary nailing of femoral fractures. J Bone Joint Surg 66-A: 529-539, 1984.*

15. Wiss D.A: *Fractures of the knee. Part III: Supracondylar and intercondylar fractures of the femur. In: Fractures in adults, ed by C.A. Rockwood, Jr, D.P. Green, R.W. Bucholz, Philadelphia, J.B. Lippincott, 1991, pp 1778- 1797.*

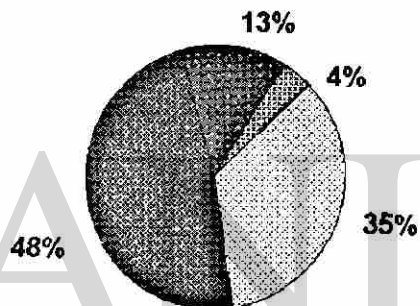
16. Zimmerman A. J: *Intra-Articular fractures of the distal femur. Orthop Clin North Am 10: 75-80, 1979.*

RESULTADOS

MOVILIDAD



DOLOR



■ B - E ■ POBRES ■ FALLIDOS

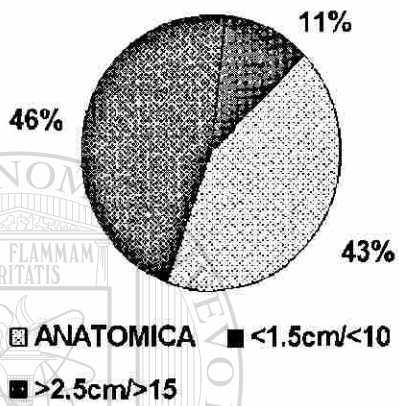
■ NO ■ MINIMO ■ ACEPTABLE ■ FALLIDO

UNIVERSIDAD AUTÓNOMA DE NUEVO LEÓN


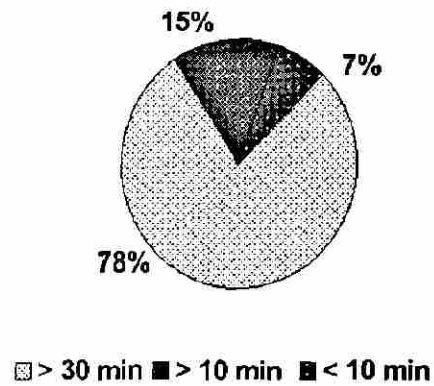
DIRECCIÓN GENERAL DE BIBLIOTECAS

RESULTADOS

DEFORMIDAD



DEAMBULACION



UANL

UNIVERSIDAD AUTÓNOMA DE NUEVO LEÓN

DIRECCIÓN GENERAL DE BIBLIOTECAS

RESULTADOS

	<i>POLITX</i>	<i>AISLADA</i>
<i>NUMERO</i>	<i>14</i>	<i>18</i>
<i>EDAD PROMEDIO</i>	<i>32</i>	<i>68</i>
<i>MECANISMO:</i>		
<i>AVM</i>	<i>12</i>	<i>2</i>
<i>CAIDA</i>	<i>0</i>	<i>11</i>
<i>OTRO</i>	<i>2</i>	<i>5</i>



UANL


UNIVERSIDAD AUTÓNOMA DE NUEVO LEÓN

DIRECCIÓN GENERAL DE BIBLIOTECAS



RESULTADOS

<i>TIPO</i>	<i>POLITX</i>	<i>AISLADA</i>
<i>CERRADA</i>	<i>9</i>	<i>14</i>
<i>G-I</i>	<i>3</i>	<i>1</i>
<i>G-II</i>	<i>1</i>	<i>2</i>
<i>G-III</i>	<i>1</i>	<i>1</i>



UANL


UNIVERSIDAD AUTÓNOMA DE NUEVO LEÓN

DIRECCIÓN GENERAL DE BIBLIOTECAS



RESULTADOS

	<i>POLITX</i>	<i> AISLADA</i>
<i>A1</i>	<i>1</i>	<i>4</i>
<i>A2</i>	<i>4</i>	<i>3</i>
<i>A3</i>	<i>0</i>	<i>2</i>
<i>B1</i>	<i>0</i>	<i>2</i>
<i>B2</i>	<i>1</i>	<i>0</i>
<i>B3</i>	<i>2</i>	<i>0</i>
<i>C1</i>	<i>3</i>	<i>5</i>
<i>C2</i>	<i>3</i>	<i>1</i>
<i>C3</i>	<i>1</i>	<i>0</i>



UANL

UNIVERSIDAD AUTÓNOMA DE NUEVO LEÓN

DIRECCIÓN GENERAL DE BIBLIOTECAS



