FRACTURAS MANDIBULARES

UNIVERSIDAD AUTÓNOMA DE NUEVO LEÓN

FACULTAD DE ODONTOLOGÍA
DIVISIÓN DE ESTUDIOS DE POSGRADO
MAESTRÍA EN EDUCACIÓN ODONTOLOGICA

FRACTURAS MANDIBULARES EN PACIENTES QUE ACUDIERON A LA FACULTAD DE ODONTOLOGÍA U.A.N.L. Y HOSPITAL GENERAL DE ZONA #21 I.M.S.S.

INVESTIGACIÓN
QUE COMO REQUISITO PARCIAL PARA LA OBTENCIÓN DEL GRADO DE
MAESTRÍA EN EDUCACIÓN ODONTOLÓGICA

PRESENTA:
SERVANDO DE JESÚS GARZA SALAZAR

ASESOR:
DR. BERNABÉ LUIS RODRÍGUEZ BUENROSTRO

MONTERREY, N.L. MÉXICO JULIO 1999

UNIVERSIDAD AUTÓNOMA DE NUEVO LEÓN

FACULTAD DE ODONTOLOGÍA
DIVISIÓN DE ESTUDIOS DE POSGRADO
MAESTRÍA EN EDUCACIÓN ODONTOLOGICA

FRACTURAS MANDIBULARES EN PACIENTES QUE ACUDIERON A LA FACULTAD DE ODONTOLOGÍA U.A.N.L. Y HOSPITAL GENERAL DE ZONA #21 I.M.S.S.

INVESTIGACIÓN
QUE COMO REQUISITO PARCIAL PARA LA OBTENCIÓN DEL GRADO DE
MAESTRÍA EN EDUCACIÓN ODONTOLÓGICA

PRESENTA:
SERVANDO DE JESÚS GARZA SALAZAR

ASESOR:
DR. BERNABÉ LUIS RODRÍGUEZ BUENROSTRO

MONTERREY, N.L. MÉXICO JULIO 1999

RESUMEN

Cien pacientes tratados en el Hospital 21 IMSS y la Facultad de Odontología UANL con métodos conservadores, sencillos, prácticos, a bajo costo con resultados finales del todo satisfactorios.

ABSTRACT

One hundred patients were treated in the IMSS 21 Hospital and Dentistry School UANL with conservatives, simple and practical methods at a lower price obtaining all satisfactory final results.

INTRODUCCIÓN

En la actualidad la fractura del maxilar inferior es uno de los problemas más frecuentes debido a factores que la predisponen por su prominencia y su movilidad(1).

Además se requieren sólidos conocimientos sobre la erupción de las piezas dentarías, desarrollo alveolar, crecimiento facial (en niños), fonación, oclusión, estética, funcionalidad, masticación e higiene.

Debido a todo este conjunto de problemas que presentan los pacientes afectados, el tratamiento requiere de un equipo médico con conocimientos amplios y sólidos más habilidades y destrezas.

Este tipo de casos es una necesidad en el campo odontológico, así como los índices, frecuencias de fracturas y cómo estas se pueden solucionar.

Por eso decidimos hacer una investigación donde se reanalizarón cien casos, cuyas muestras se tomaron en pacientes que acudieron al Departamento de Cirugía de la Facultad de Odontología y al IMSS Hospital 21 de Enero 1992 a Diciembre 1998.

OBJETIVOS GENERALES

Realizar un análisis sobre las fracturas de maxilar que fueron atendidas en la Facultad de Odontología Departamento de Cirugía UANL y Hospital 21 del IMSS del año 1992 al 1998.

OBJETIVOS ESPECÍFICOS

Esta investigación es de interés para el odontólogo de práctica general, para conocer como identificar una fractura, como explorarla y así llegar a un diagnóstico y su tratamiento.

- Conocer las fracturas por sexo y edad.
- Conocer el mecanismo de acción.
- Conocer los sitios más frecuentes.
- Conocer la clase social.

PLANTEMIENTO DEL PROBLEMA

Esta investigación es de interés para el odontólogo de práctica general, para conocer como identificar una fractura, como explorarla y así llegar a un diagnóstico y su tratamiento.

Conocer las complicaciones más frecuentes tales como:

a) Dolor
b) Inflación
c) Infección
d) Malaoclusión
e) Parestésia
f) Fonación
g) Estética

JUSTIFICACIÓN

En la investigación de este problema es de interés conocer los índices de fracturas de maxilar inferior, frecuencia, sitio más común, edad, sexo y clase social.

Es de importancia para el odontólogo saber como identificar una fractura, cómo explorarla y así obtener un diagnóstico.

Esta investigación presenta la prevalencia de la fracturas mandibulares por edad, sexo, sitio, mecanismo de acción y clase social.

Se ha comprobado que el 55% de las fracturas del cráneo son de la mandíbula por lo tanto esto le compete a la rama odontológica.

La mandíbula es uno de los sitios de la cara que más frecuente se fractura después de la nariz.

ANTECEDENTES

Universidad de Nebraska 1958.

Se desarrolló una placa comprimida y se estudiaron los efectos de compresión; también se reunieron cirujanos generales y ortopédicos para discutirlo, con resultados muy pobres(1).

Universidad de Iowa, 1972-1978.

Comprobó que la mayor parte de las fracturas del maxilar ocurrían en personas de 20 a 29 años, el 78% eran hombres y la mayoría por accidentes automovilísticos(2).

Universidad Münster Walderyertrasse Alemania, 1983.

De 853 pacientes solo 184 presentaron complicaciones y la más común fue mala oclusión(3).

Hospital General del Distrito de Columbia, 1994.

Reveló que la violencia física era responsable de un 69% de las fracturas y los hombres sufrieron el 73% de las fracturas, mientras que las mujeres sólo el 27%(1).

MARCO TEÓRICO

El maxilar inferior forma él solo la mandíbula inferior y se puede considerar dividido en cuerpo y dos ramas.

Cuerpo.- Tiene forma de herradura, cuya concavidad se halla vuelta hacia atrás. Se distinguen en él dos caras y dos bordes.

Cara Anterior.- Lleva la línea media una cresta vertical, resultado de la soldadura de dos mitades del hueso, y conocida con el nombre de sínfisis mentoniana. Su parte inferior, más saliente, se denomina eminencia mentoniana. Hacia atrás se encuentra un orificio, agujero mentoniano, por donde salen el nervio y los vasos mentonianos. Más atrás aún, se observa una línea saliente, dirigida hacia abajo y hacia adelante, partiendo del borde anterior de la rama vertical, va a terminar al borde inferior del hueso, se llama línea oblicua externa del maxilar y sobre ella se insertan el triangular de los labios, el cutáneo y el cuadrado de la barba.

Cara Posterior.- Presenta una línea media cuatro tubérculos, apófisis geni, de los cuales los dos superiores sirven de inserción a los genioglosos, mientras sobre los dos inferiores se insertan los geniohiodeos. Partiendo del borde anterior de la rama vertical, se encuentra una línea saliente, línea oblicua interna o milohioidea, que se dirige hacia abajo y hacia adelante, terminando en el borde inferior de esta cara; sirve de inserción al músculo milohiodeo. Inmediatamente por fuera de las apófisis geni y por encima de la línea oblicua, se observa una pequeña foseta o foseta submaxilar, que sirve de alojamiento a la glándula submaxilar.

Bordes.- El borde inferior es romo y redondeado. Lleva dos depresiones o fosetas digástricas, situadas una a cada lado de la línea media; en ellas se inserta el músculo digástrico. El borde superior, como el inferior del maxilar superior presenta una serie de cavidades o alvéolos dentarios. Mientras los

anteriores simples, los posteriores están compuestos de varias cavidades, y todos ellos se hallan separados entre sí por puentes óseos o apófisis interdentarias, donde se insertan los ligamentos coronarios.

Ramas.- En número de dos, derecha e izquierda, son aplanadas, transversalmente y de forma cuadrangular; el plano definido por cada una de ellas es vertical y diagonal mayor está dirigida oblicuamente hacia arriba y hacia atrás. Tiene, por consiguiente dos caras y cuatro bordes.

Cara Externa.- Su parte inferior es más rugosa que la superior, ya que sobre aquélla se inserta el músculo masetero.

Cara Interna.- En la parte media de esta cara, hacia la mitad de la línea diagonal que va del cóndilo hasta el comienzo del borde alveolar, se encuentra un agujero amplio, denominado orificio superior del conducto dentario, ya que por el se introducen el nervio y los vasos dentarios inferiores. Un saliente triangular o espina de Spix, sobre la cual se inserta el ligamento esfeno-maxilar, forma el borde ántero inferior de aquel orificio. Tanto este borde, como el posterior se continúan hacia abajo y adelante, hasta el cuerpo del hueso, formando el canal milohiodeo, donde se alojan el nervio y los vasos milohiodeos. En la parte inferior y posterior de la cara interna, una serie de rugosidades bien marcadas sirven de inserción al músculo pterigoideo interno.

Bordes.- El borde anterior está dirigido oblicuamente hacia abajo y adelante. Se halla excavado en forma de canal, cuyos bordes divergentes se paran al nivel del borde alveolar, continuándose sobre las caras interna y externa por las líneas oblicuas correspondientes. El borde superior, liso y obtuso, recibe también el nombre de borde parotídeo, por sus relaciones con la glándula parótida.

El borde superior posee una amplia escotadura, denominada escotadura sigmoidea, situada entre dos gruesos salientes: apófisis coronoides, por delante

y el cóndilo del maxilar inferior, por detrás. La primera forma triangular, con vértice superior, sobre el cual viene a insertarse el músculo temporal. La escotadura sigmoidea está vuelta hacia arriba y comunica la región masetérica con la fosa cigomática, dejando paso a los nervios y vasos masetéricos. El cóndilo es una forma elipsoidal, aplanado de adelante atrás, pero con el eje mayor dirigido algo oblicuamente hacia adelante y afuera, convexo en las direcciones de sus ejes, se articula con la cavidad glenoidea del temporal. Se une al resto del hueso merced aun estrechamiento llamado cuello de cóndilo, en cuya cara interna se observa una depresión rugosa donde se inserta el músculo pterigoideo externo.

El borde inferior de la rama ascendente se continúa insensiblemente con el borde inferior del cuerpo. Por detrás al unirse con el borde inferior del cuerpo. Por detrás, al unirse con el borde posterior, forma el ángulo del maxilar inferior.

Estructura.- Está formado por tejido esponjoso, recubierto por una gruesa capa de tejido compacto. Este tejido, sin embargo, se adelgaza considerablemente al nivel del cóndilo. Se halla recorrido interiormente el maxilar por el conducto dentario inferior, el cual comienza con un orificio situado detrás de la espina de Spix y se dirige hacia abajo y adelante, a lo largo de las raíces dentarias, llegando a nivel del segundo premolar. Aquí se divide en un conducto externo, que va a terminar al agujero mentoniano, y otro interno, que se prolonga hasta el incisivo medio.

Osificación.- Al final del primer mes de la vida fetal se forma una pieza cartilaginosa, llamada cartílago de Meckel, a expensas de la cual se originarán las dos mitades del maxilar inferior, que son independientes al principio. En dicho cartílago aparecen entre los 30 y 40 días de la vida fetal seis centro de osificación, a saber: 1ero, el centro inferior, en el borde maxilar; 2do, el centro incisivo a los lados de la línea media; 3ero, el centro suplementario del agujero

mentoniano; 4to, el centro del condíleo para el cóndilo; 5to, el centro coronoideo, para la apófisis coronoides; 6to, el centro de la espina de Spix.

Desarrollados a expensas de dichos centros, los dos semimaxilares se sueldan definitivamente constituyéndose la sínfisis mentoniana al tercer mes de la vida extrauterina(4).

CLASIFICACIÓN DE LAS FRACTURAS DE LA MANDÍBULA

1- Trazos de fractura.

A) Parasínfisis.

B) A nivel del agujero mentoniano.

C) Ángulo del maxilar inferior.

D) Apófisis coronoides.

E) Cóndilo del Maxilar.

2- Tipo de Fractura

A) Simple.

B) Compuesta.

C) Tallo verde.

D) Expuesta.

E) No expuesta.

F) Conminuta.

¿CÓMO LLEGAR A UN DIAGNÓSTICO?

1) Historia del Traumatismo.
2) Oclusión.
3) Movilidad anormal.
4) Dolor.
5) Crepitación.
6) Discapacidad.
7) Trismus.

8) Laceración

9) Parestesia.

10) Equimosis.

11) Salivación y la fetidez halitosis. (1)

DIAGNÓSTICO RADIOGRAFICO

1) Panorámica ideal.

2) P-A Fronto-naso-placa.

3) Laterales oblicuas con cuello desinflado.

TRATAMIENTO

PRINCIPIOS BÁSICOS:

1) Establecer y mantener vías aéreas permeables.
2) Control de hemorragia.
3) Vigilar la presión, respiración y pulso del paciente.
4) No olvidar el uso de antimicrobianos y antitoxina tetánica.
5) Descartar lesiones craneales.
6) Responsabilidad legal.
7) Siempre tratar al paciente primero y en segundo lugar a la fractura.

TRATAMIENTO DE LA FRACTURA

1) Reducción del sitio de la fractura a su posición anatómica correcta.

2) Recuperar la oclusión original.

3) Devolver la simetría facial por razones estéticas.

4) Inmovilización.

5) Optima y temprana restauración de la función.

6) Prevención

TIPO DE TRATAMIENTO PARA FRACTURAS DEL MAXILAR INFERIOR

1- Reducción cerrada.

2- Reducción abierta

Reducción Cerrada:

Acto quirúrgico:

Aplicación de anestesia local infiltrativa a nivel de premolares superiores e inferiores por su cara vestibular palatina y lingual.

Elaboroación de férulas de tipo Ernest para colocarlas en los premolares superiores e inferiores, derechos e izquierdos y férula tipo Essig en el trazo de fractura.

Colocación de ligas intermaxilares, dejando una oclusión céntrica normal por espacio de 5 semanas y con un máximo de 5 a 7 citas, para evitar la osteosíntesis en un 98% de los casos.

HIPOTÉSIS

Los alumnos de la Facultad de Odontología de la Universidad de Nuevo León podrán resolver este tipo de problemas y mejores resultados con métodos didácticos modernos que los tradicionales.

MATERIALES Y MÉTODOS

Para esta investigación se tomaron en cuenta datos de expedientes de pacientes afectados solamente de fracturas de maxilar inferior.

Es una investigación retrospectiva, descriptiva, observacional y transversal. La muestra está constituída por cien expedientes de pacientes afectas por fracturas de maxilar inferior que acudieron a la Facultad de Odontología U.A.N.L. y al Hospital de Traumatología 21 I.M.S.S. de Enero 1992 a Diciembre 1998.

CRITERIOS DE INCLUSIÓN

Se incluyeron en el trabajo pacientes con expedientes completos y sólo con fracturas de maxilar inferior en las fechas antes mencionadas.

CRITERIOS DE EXCLUSIÓN

Se excluyeron de este trabajo pacientes con expedientes incompletos y con otras fracturas del cráneo y de la cara.

En todos estos pacientes se elaboraron férulas tipo Ernest en piezas dentarías posteriores, superiores e inferiores principalmente en premolares y férulas tip Essig en trazos de fractura.

RESULTADOS

En esta investigación sobre fracturas de maxilar inferior de Enero 1992 a Diciembre 1998. El total de la muestra de cien pacientes el 97% pertenecen al sexo masculino y el 3% al sexo femenino(anexo #1). Los pacientes oscilaron en edades de entre 17 y 77 años con una media de 27.7 años(anexo #2).

Mecanismos de acción

La mayor causa de las fracturas mandíbulares fueron de violencia física 69%, accidentes automovilísticos 12%, caídas 10%, atropellos 3%, deportes 5% y accidentes de trabajo 1%(anexo #3).

Sitios de fractura

De un total de cien fracturas simple 97% y 3% compuestas(anexo #4). La fractura más común fue en el ángulo del maxilar 31%, parasinfisis 30%, en la región del agujero mentoniano 30%, cóndilo 7%, apofisis cornoide 2%(anexo #4).

Clase Social

El 85% fue en la clase baja, un 13% en clase media baja, y en la clase media un 2%(anexo #5).

Toda esta investigación llevada a las aulas con métodos diadácticos modernos, teórico – prácticos(anexo #6) superaron a los tradicionales(anexo #7) de acuerdo con las estadísticas.

CONCLUSIONES

1- Simplificación del acto quirúrgico y la osteosíntesis pasa a otro plan.
2- Se ahorra tiempo, costo quirúrgico de quirófano y hospitalización.
3- Se evitan complicaciones postoperatorias.
4- Se trabajó en consulta externa.
5- Es de importancia que con este seguimiento, una vez terminado el acto operatorio el paciente se va a casa, reducida la fractura y con oclusión céntrica normal, lo que no sucede cuando se le da anestesia general.
6- Este procedimiento conservador, no deja cicatriz visible cutánea o externa en el tercio superior del cuello, por lo que viene siendo una ventaja cosmética.
7- Todo este proceso de investigación llevado a los alumnos de una manera didáctica moderna *a base de conocimientos teóricos - prácticos* podrán ser más eficientes y eficaces para resolver este tipo de problemas. El clima *relacional y de trabajo más adecuado* es el que integra ambas dimensiones.

COMENTARIOS

Esta investigación que realicé sobre las fracturas del maxilar inferior con métodos conservadores, sencillos, prácticos y a bajo costo; es con el fin que el cirujano dentista de práctica general pueda diagnosticar y tratar estos problemas, por lo que le permitirá abrir un abanico de posibilidades y adopte decisiones de una forma clara y controlada en cuanto a su seguimiento, creando un ambiente de trabajo bien estructurado y de esta forma servir a la sociedad para las personas que padecen este tipo de fracturas.

ANEXOS

ANEXO #1

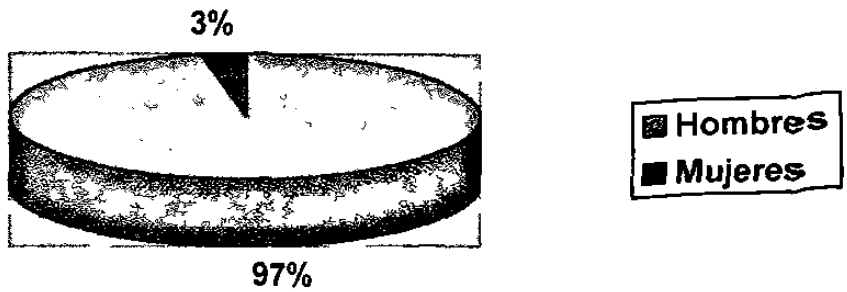

ANEXO #2

Paciente	Grupo 1	Grupo 2	Grupo 3	Grupo 4	Grupo 5	Grupo 6	Grupo 7	Grupo 8	Grupo 9	Grupo 10
1- Edad	20	50	28	19	23	21	20	20	51	24
2- Edad	31	21	25	19	40	40	19	24	17	32
3- Edad	30	22	35	36	20	21	23	19	28	22
4- Edad	21	77	40	20	29	23	30	25	19	20
5- Edad	22	19	21	30	22	27	20	58	24	22
6- Edad	34	26	19	28	29	28	26	16	24	30
7- Edad	21	24	24	22	29	43	25	30	33	18
8- Edad	22	22	31	22	42	22	56	21	23	37
9- Edad	25	23	23	24	36	25	19	25	20	23
10- Edad	38	38	28	36	31	22	19	20	30	26
Media	26 4	32.2	27.4	25 6	30 1	27 2	25.5	26	26 9	25 4
Media Total	27.27									

ANEXO #3

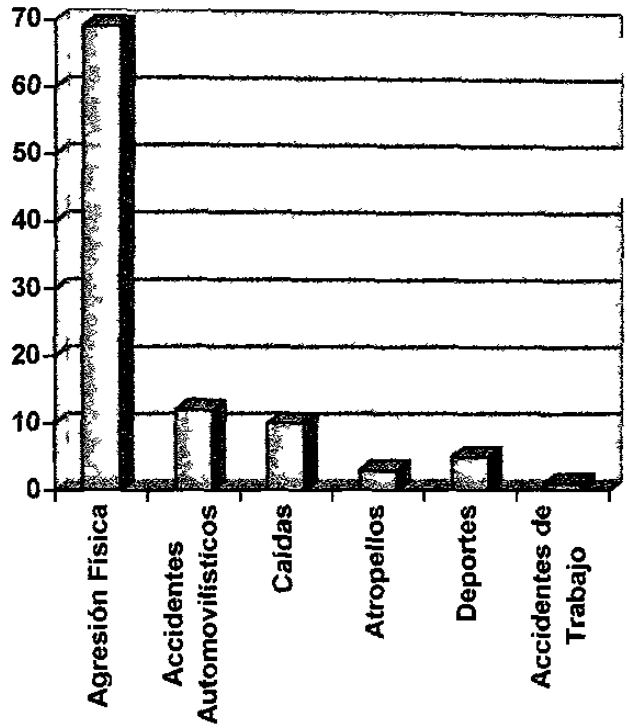
70
60
50
40
30
20
10
0
Agresión Fisica
Accidentes Automovilisticos
Caídas
Atropellos
Deportes
Accidentes de Trabajo

ANEXO #4

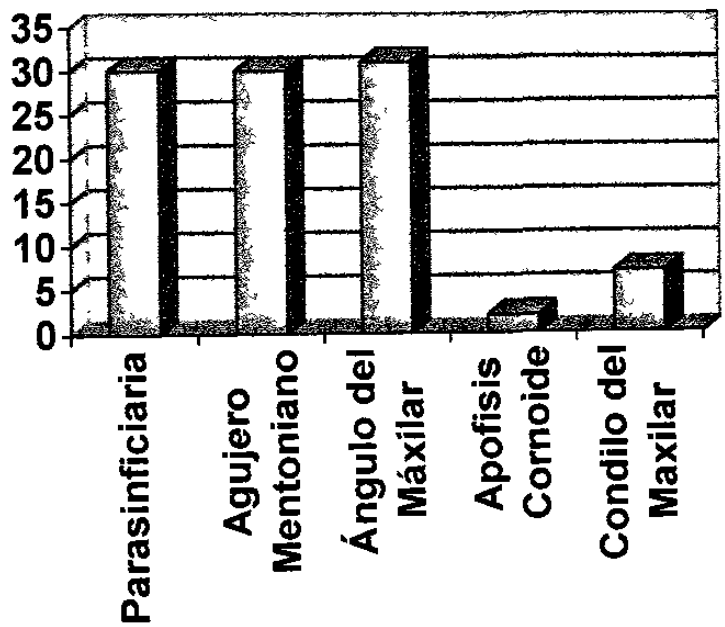
35
30
25
20
15
10
5
0
Parasinficiaria
Agujero Mentoniano
Ángulo del Máxilar
Apofisis Cornoide
Condilo del Maxilar

ANEXO #5

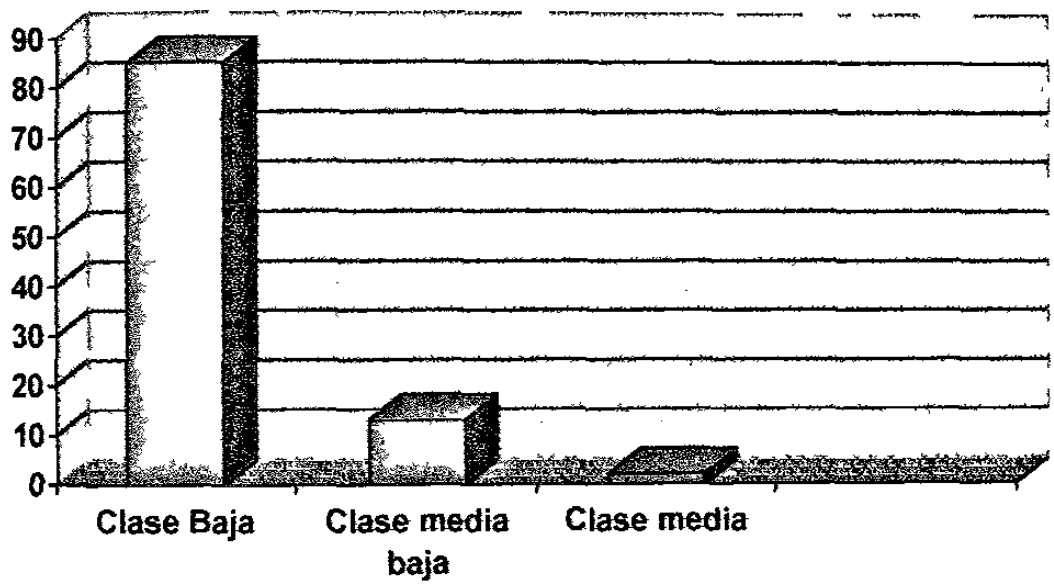
90
80
70
60
50
40
30
20
10
0
Clase Baja
Clase media baja
Clase media

ANEXO #6

Método Didáctico Moderno

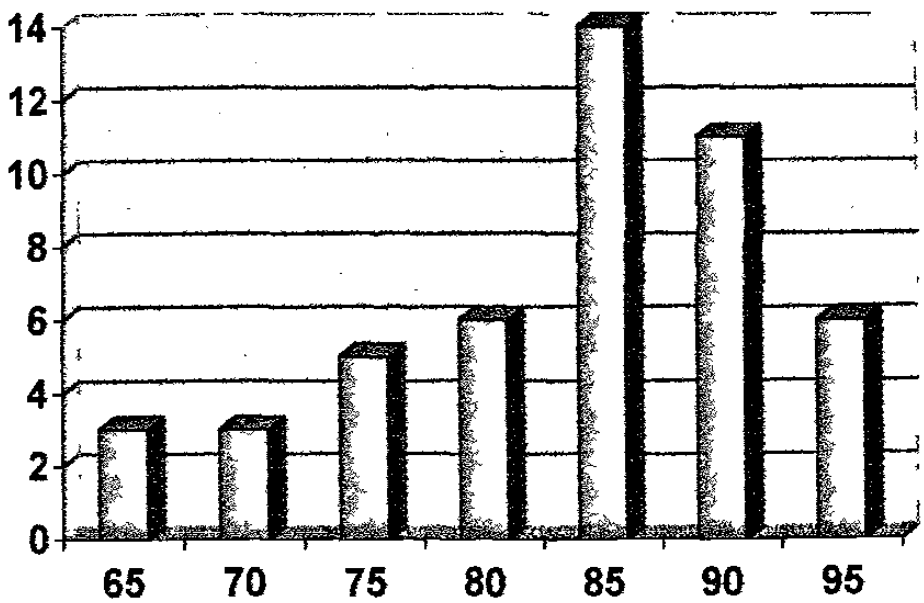

MEDIA= 83.6

ANEXO #7

Método Tradicional

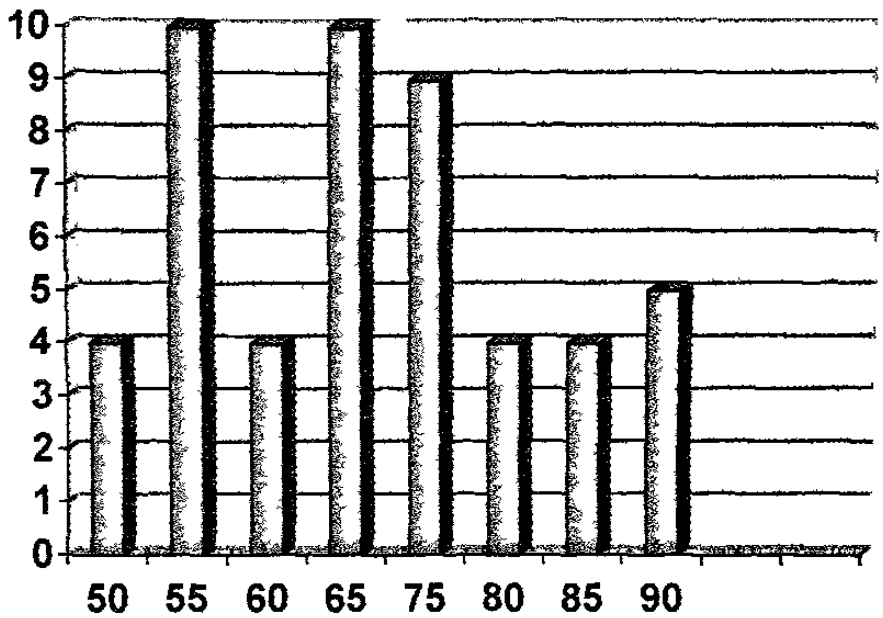

Media = 68.5

REFERENCIAS

1- Gustav O., Kruger, "Cirugía Bucomaxilofacial", Editorial Médica Panamericana, México, 1990.

2- Leonard B., Kaban, "Lesiones dentoalveolares y fracturas mandibulares", North America Editorial, 1992.

3- Chuong R., Donoff R.B., Guralnick W.C., "A retrospective analysis of 327 manidibular fractures"

4- Quiroz Guitiérrez, Fernando Dr., "Anatomía Humana" Tomo I, Libreria de Porrua Hnos y Cia., México,1945