

UNIVERSIDAD AUTONOMA DE NUEVO LEON



FACULTAD DE ODONTOLOGIA

DIVISION DE ESTUDIOS DE POSTGRADO

COMPARACION DE LA REACCION INFLAMATORIA DEL
TEJIDO PULPAR, EN INCISIVOS INFERIORES DE RATAS
SPRAGUE-DAWLEY, PULPOTOMIZADOS UNOS
TRATADOS CON SULFATO FERRICO Y OTROS
CON FORMOCRESOL.

TESIS

PARA OBTENER EL GRADO DE
MAESTRIA EN CIENCIAS ODONTOLOGICAS CON
ESPECIALIDAD EN ODONTOPEDIATRIA

PRESENTA:

RAMON PADILLA OROZCO

MONTERREY, N. L.

NOVIEMBRE DE 2001

TM

Z666


FO

2001

P3



1020146325




UANL

UNIVERSIDAD AUTÓNOMA DE NUEVO LEÓN



DIRECCIÓN GENERAL DE BIBLIOTECAS

UNIVERSIDAD AUTÓNOMA DE NUEVO LEÓN



FACULTAD DE ODONTOLOGÍA

DIVISIÓN DE ESTUDIOS DE POSGRADO

COMPARACIÓN DE LA REACCIÓN INFLAMATORIA DEL TEJIDO PULPAR, EN INCISIVOS INFERIORES DE RÁTAS SPRAGUE-DAWLEY, PULPOTOMIZADOS UNOS TRATADOS CON SULFATO FÉRRICO Y OTROS CON FORMOCRESOL.

DIRECCIÓN GENERAL DE BIBLIOTECAS
TESIS PARA OBTENER EL GRADO DE MAESTRIA EN CIENCIAS ODONTOLÓGICAS CON ESPECIALIDAD EN ODONTOPEDIATRIA.

PRESENTA:


RAMÓN PADILLA OROZCO
SUSTENTANTE

Monterrey ,NL

Noviembre del 2001

0150-27960

TM
26668
FO
2001
D
3



UANL




UNIVERSIDAD AUTÓNOMA DE NUEVO LEÓN

DIRECCIÓN GENERAL DE BIBLIOTECAS

®

TITULO DE LA INVESTIGACIÓN

Comparación de la reacción inflamatoria del tejido pulpar en incisivos inferiores de ratas Sprague-Dawley, pulpotomizados unos tratados con sulfato férrico y otros con formocresol.



UANL


UNIVERSIDAD AUTÓNOMA DE NUEVO LEÓN



DIRECCIÓN GENERAL DE BIBLIOTECAS

APROBACIÓN DE TESIS

Dra. Hilda Torre de Menchaca
PRESIDENTA



Dr. Juan Manuel Fidalgo Cavazos
SECRETARIO

UANL

UNIVERSIDAD AUTÓNOMA DE NUEVO LEÓN




DIRECCIÓN GENERAL DE BIBLIOTECAS

Dra. Juana Nelly Leal Camarillo
VOCAL

APROBACIÓN DE ESTUDIOS DE POSGRADO

Dr. Juan Manuel Fidalgo Cavazos

DIRECTOR DE TESIS



Dr. Adrián Alvarado Gaona

COORDINADOR DEL POSGRADO DE ODONTOLOGÍA INFANTIL

UNIVERSIDAD AUTÓNOMA DE NUEVO LEÓN

DIRECCIÓN GENERAL DE BIBLIOTECAS

Dr. Roberto Carrillo González

SUBDIRECTOR DE ESTUDIOS DE POSGRADO

AGRADECIMIENTOS

La realización de este estudio no fue nada fácil, pero gracias a las personas que participaron en esta, se pudo llegar a la finalización de este gran proyecto de investigación.

Pero esta tesis no hubiera podido realizarse de no haber sido, por los doctores que participaron en ella. Agradezco a la doctora Hilda Torre, quien amablemente estuvo asesorando, y sin otro interés que el de ayudarme para la conclusión de este trabajo de investigación, como también al Dr. Juan Manuel Fidalgo, quien aportó valiosos conocimientos para este estudio.

Al Dr. Miguel Quiroga, quien dio apoyo para la realización estadística de este trabajo, de igual manera al Dr. Ricardo Martínez, por su profesionalismo y su apoyo en los estudios de patología bucal.

Expreso mi agradecimiento al Dr. Juan José Segura por compartir su tiempo desinteresadamente y por las facilidades otorgadas en esta investigación, sin olvidar al Dr. Gerardo Lozano, quien me apoyo en el área del bióterio del IMSS.

Al mismo tiempo quiero extender mi agradecimiento al Lic. Dagoberto Silva, que de manera desinteresada compartió sus conocimientos, su tiempo y su amistad para la realización de este estudio. Doy las gracias al Dr. José Manuel Cardiel, por las facilidades otorgadas en el departamento de histología de la Facultad de Odontología, de la U.A.N.L. como también al Dr. César Mares, por su tiempo y su apoyo en la observación de los cortes histológicos.

Un agradecimiento al coordinador del posgrado de Odontología Infantil al Dr. Adrián Alvarado Gaona, que de manera paciente estuvo al pendiente de este trabajo de investigación, y quien es muy grato no solo tenerlo como un gran maestro, si no como un gran amigo.

Quiero expresar un agradecimiento a todas aquellas personas que de forma directa o indirecta, ayudaron hacer posible esta investigación.

DEDICATORIA

Le doy gracias a dios por darme la oportunidad de vivir y de tener una familia tan maravillosa.

A mis padres Ramón y Armida por el gran amor que me tienen, me han enseñado a ser fuerte ante las adversidades y a salir adelante siempre.

A mi preciosa que siempre esta cuando más la necesito, y recordando que siempre contaré con su apoyo incondicional, sabiendo que siempre vamos a ser los mejores , Tete gracias, te quiero.

A mi sobrina Valéria, que con su alegría me llena de orgullo y de motivación.



UANL

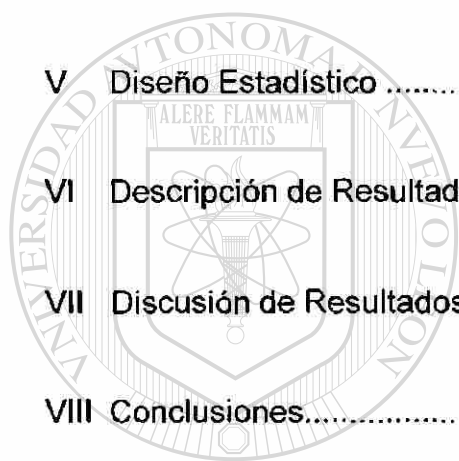
UNIVERSIDAD AUTÓNOMA DE NUEVO LEÓN

DIRECCIÓN GENERAL DE BIBLIOTECAS



INDICE

I	Resumen	2
II	Introducción.....	3
III	Antecedentes	5
IV	Materiales y Métodos	16
V	Diseño Estadístico	22
VI	Descripción de Resultados	25
VII	Discusión de Resultados.....	28
VIII	Conclusiones.....	30
<hr/>		
IX	Recomendaciones	31
X	Referencias Bibliográfica	32
XI	Anexos.....	33



UANL

UNIVERSIDAD AUTÓNOMA DE NUEVO LEÓN

DIRECCIÓN GENERAL DE BIBLIOTECAS



ASESORES INTERNOS

Dr. Juan Manuel Fidalgo Cavazos.

Director de Tesis

Dra. Hilda H. H. Torre Martínez.

Asesor Metodológico

Dr. José Juan Segura Luna.

Asesor Temático

Dr. Miguel Ángel Quiroga García.

Asesor Estadístico

ASESORES EXTERNOS

Dr. Gerardo Lozano Garza.

Asesor Clínico - Veterinario Zootecnista

DIRECCIÓN GENERAL DE BIBLIOTECAS

Dr. Ricardo Martínez Pedraza.

Asesor Histológico – Patológico

Ma. Teresa Guajardo Salazar.

Colaboradora Clínica

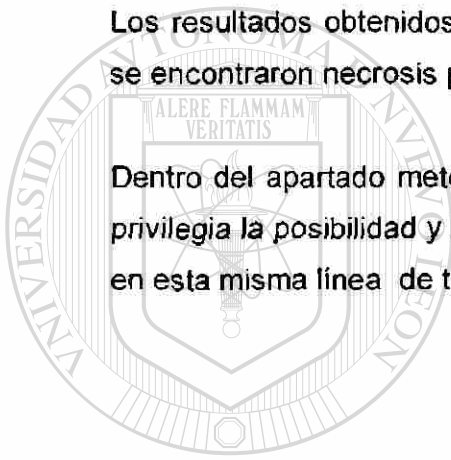
I RESUMEN

El presente estudio tiene como objetivo la comparación de dos sustancias, el sulfato férrico vs. El formocresol, para la realización de pulpotomías en dientes inferiores, practicadas en ratas Sprague – Dawley.

El trabajo se llevó a cabo con una población de 36 especímenes hembras, monitoreadas desde su gestación hasta la culminación de las mediciones y observaciones que el estudio comprendió.

Los resultados obtenidos muestran cambios histológicos dentro de los cuales se encontraron necrosis pulpar, regeneración celular y zonas de reparación.

Dentro del apartado metodológico además de mostrar algunos resultados, se privilegia la posibilidad y los beneficios de continuar realizando investigaciones en esta misma línea de trabajo.



UANL

UNIVERSIDAD AUTÓNOMA DE NUEVO LEÓN



DIRECCIÓN GENERAL DE BIBLIOTECAS

II INTRODUCCIÓN

En el campo odontológico se ha utilizado el formocresol como parte del procedimiento de las pulpotomías en piezas de la primera dentición, al estudiar los antecedentes de este *producto* es reconocido como tóxico e irritante, en la actualidad, se sigue utilizando diluido en los tratamientos para fijar pulpas de la primera dentición, con el objetivo de salvar las piezas.

Conociendo tales desventajas se sugirió realizar un estudio en donde se utilizara sulfato férrico como fijador pulpar, el cual pudiera ser un medio menos tóxico e irritante en las piezas de la 1ª. dentición. Por tal motivo los objetivos de este estudio fueron: comparar la reacción inflamatoria de los tejidos pulpaes ocasionada por el uso de sulfato férrico y formocresol, en la pulpa dental de incisivos inferiores de ratas Sprague-Dawley; para establecer la diferencia en la respuesta inflamatoria y aplicar con mayor seguridad en tratamientos de pulpotomías en piezas temporales o infantiles. La hipótesis planteada fue: Al utilizar Sulfato Férrico como hemostático en las pulpas en los dientes antero – inferiores de la ratas Sprague – Dawley, se obtendrá una inflamación menor que con el formocresol en igualdad de circunstancias.

Una de las indicaciones en uso de formocresol es el no tener contacto directo con el líquido el cual pudiera producir irritabilidad, toxicidad, en su uso en cantidades mayores de las recomendadas pudiendo provocar una necrosis de los tejidos, llegar a la circulación periférica y de esta forma a los órganos del paciente, pudiendo provocar trastornos sistémicos graves.

En los últimos años se ha avanzado notablemente en el conocimiento de alternativas en el tratamiento dentario, recientemente se le han encontrado muchos atributos al sulfato férrico, entre ellos, el uso de éste como hemostático y como desinfectante potente. En la actualidad existe gran interés en demostrar la importancia del uso de este producto, ya que pudiera ser la alternativa en el tratamiento de pulpotomías en piezas infantiles.

El presente estudio se realizó en ratas y los cambios clínicos y hallazgos histológicos podrán ser extrapolados al ser humano. Ambas sustancias fueron utilizadas al 100%, esto significa que no fueron diluidas para poder encontrar mejores resultados y comparar con mayor exactitud.

Se evaluó el daño pulpar causado por las dos sustancias utilizadas, sulfato férrico y formocresol, en los dientes antero – inferiores de las ratas Sprague – Dawley; se determinó el grado de inflamación en ratas Sprague-Dawley de acuerdo al número de células inflamatorias; y valorar el grado de inflamación en ratas Sprague-Dawley por medio de cortes histológicos su reacción, leve, moderada, aguda, severa y crónica.



UANL

UNIVERSIDAD AUTÓNOMA DE NUEVO LEÓN



DIRECCIÓN GENERAL DE BIBLIOTECAS

III ANTECEDENTES

FORMOCRESOL

La primera alusión del tratamiento pulpar en la literatura fue en 1756, cuando Pfaff intentó cubrir exposiciones pulpares en piezas pequeñas, de oro adaptadas en la base de la cavidad. Koeker (1826), trató cauterizando la exposición de la pulpa con alambre muy caliente y después cubriéndola con una laminilla de metal. (19)

El uso de medicamento vino después por ejemplo, asbesto, corcho, vidrio pulverizado, y una variedad de compuestos de calcio y otros basados en eugenol. El primer registro del uso de medicamento que contenía formaldehído fue en 1874, cuando Nitzel usó tricresol formalina. (19)

Buckley (1904) colocó a la delantera su base para el tratamiento de pulpas putrefactas. Después del aislamiento del diente, con el aislamiento de dique de caucho y la remoción de la pulpa coronal, una torunda de algodón con una mezcla de partes iguales de tricresol y formalina equivalente al 38% de formaldehído, fue colocada en la cámara pulpar la cual fue herméticamente sellada; esta permaneció en su sitio por un día a una semana. En la segunda visita el algodón se retiró, el diente se secó con algodón y la mezcla se colocó nuevamente sobre cada canal y se selló herméticamente por tres días más. El atribuyó el éxito del procedimiento a la conversión de gases químicamente irritantes y tóxicos a líquidos y sólidos no sólidos y no irritantes. Los químicos que empleó fueron antisépticos y germicidas; también propuso una fórmula compuesta de cresota, formalina y alcohol, la cual podría hacerse en pastas, agregando fosfato de calcio. (19)

Se sugiere que la vida estable del formocresol es de aproximadamente 2 meses cuando se almacena en una botella café oscuro, la fórmula diluida se considera inestable, formando precipitados en pocas horas. (19)

Este medicamento fue introducido por Buckley a principios del siglo XX en forma de un 19% de formaldehído y un 35 % de tricresol, en una solución al 15% de glicerina y agua. (3)

En los últimos 20 años se han realizado estudios exhaustivos sobre la eficacia de este medicamento, con índices de éxito clínico que oscilan entre el 70 y el 100%. Se han planteado dudas acerca de la diseminación sistémica del formocresol a partir del diente y sobre posibles reacciones tóxicas, teniendo esto en cuenta; se recomienda diluir la fórmula original de Buckley en glicerina, en una proporción 1:5, actualmente existe un preparado comercial. (3).

Clinicamente se han reportado un alto índice de éxito en piezas temporales tratadas con el formocresol, sin embargo no se descartan los problemas que se pudieran presentar clínica y radiográficamente, como son los abscesos con mucho dolor en los pacientes, fístulas, movilidad y evidencia radiográfica de condiciones patológicas. (23)

SULFATO FÉRRICO

Este compuesto hemostático fue propuesto en la teoría que podría prevenir problemas encontrados en la formación del coágulo, y por lo tanto minimizar los cambios por inflamación y reabsorción interna.

Las teorías en el uso de sustancias para inhibir el sangrado, han llevado a los investigadores odontológicos a realizar numerosos estudios, uno de los principales y más recientes es con el sulfato férrico $Fe_2(SO_4)_3$, que es un compuesto constituido por dos sales, la sal de ácido sulfúrico y la sal férrica (1).

Recientemente se le han encontrado muchas ventajas y usos al sulfato férrico entre ellas, es un producto muy eficiente como hemostático, se ha utilizado en cirugía de endodoncia para controlar la hemorragia, también ha sido empleado como desinfectante, considerándolo a este entre los

desinfectantes fuertes, es inoloro, no es irritante de los tejidos blandos, y además ha sido aplicado en restauraciones de piezas dentarias.(2)

Las propiedades del sulfato férrico son: hemostáticas y biológicas con compatibilidad con los tejidos pulpaes y con algunas otras características favorables.(24) Es bacteriostático y bactericida para factores agresivos y tiene la capacidad de reparación o formación de la dentina secundaria. (24)

Se ha demostrado por medio de la literatura la excesiva información del formocresol, como sus propiedades. También se ha mencionado el glutaraldehido, y el hidróxido de calcio, pero en la actualidad se cuenta con el sulfato férrico al 15%, el cual ha demostrado mejores resultados histológicos que los productos ya mencionados. (25)

El sulfato férrico minimiza los cambios de inflamación y de reabsorciones internas de los tejidos pulpaes. (26) (27)

Cabe mencionar que el sulfato férrico no es un agente fijador, si no un agente hemostático que al momento de colocarlo en la pulpa su reacción en ese momento es la coagulación, lo cual es importante mencionar. El formocresol momifica la pulpa con cierta agresión la cual provoca alguna inflamación sistémica al momento de fijar la pulpa dentaría. (27)

Las ventajas que tiene el sulfato férrico, ($Fe_2(SO_4)_3$) es el control de hemorragias como también la aceptación de los tejidos de cuerpo humano; una desventaja del sulfato férrico es la pigmentación a los tejidos, como en la piel del cuerpo humano.(26) (27)

PULPOTOMÍA

La terapia de la pulpotomía para la dentición primaria ha desarrollado a lo largo tres lineamientos: desvitalización, preservación y regeneración.

- Desvitalización: Donde el intento es destruir el tejido vital, es representado por el formocresol y el electrocauterio.
- La preservación: Es la retención de el máximo tejido vital con no inducción de la dentina de reparación, ejemplificado por el glutaraldehido y el tratamiento con el sulfato férrico. (Este en estudio.)
- La regeneración: Es la estimulación de un puente dentinario, a sido asociado con el hidróxido de calcio.

De las tres categorías la regeneración, se espera que se desarrolle más rápidamente en los años venideros. (21)

Hay algo de confusión acerca de la terminología de los procedimientos de pulpotomía, debido en parte a las formas tempranas de pulpotomía que abarca dos procesos:

1. Una desvitalización intencional de la pulpa coronal con un agente cáustico.
2. Remover la pulpa momificada y entonces colocar un medicamento en los muñones del canal radicular.

Comúnmente se considera la pulpotomía como un proceso de un paso y es definida como: la amputación quirúrgica de la porción coronal de una pulpa vital expuesta, usualmente como un medio de preservar la vitalidad y la función de la porción radicular remanente. (20)

El porcentaje de éxito en una pulpotomía realizada en una pieza temporal es de 90-98%. (4)

La pulpotomía con formocresol ha gozado de un éxito muy ambiguo en su tratamiento; ya que no es recomendable su empleo en dientes inmaduros cuando estos son permanentes. (5)

La pulpotomía deberá de ser el tratamiento de elección siempre que sea posible, tomando en cuenta las sustancias que darán resultados satisfactorios en piezas temporales. (7)

Los factores a tomar en cuenta para la realización de una pulpotomía son:

- El grado de cooperación del paciente y de sus padres, así como la motivación para someterse al tratamiento.
- El deseo y la motivación del paciente y de sus padres para mantener la salud y la higiene de la cavidad oral.
- La actividad de la caries y el pronóstico global de la rehabilitación oral.
- El estado del desarrollo dental del paciente .
- El grado de dificultad previsto en cada caso en que se vaya a efectuar un tratamiento pulpar, con instrumentación adecuada.
- El tratamiento del espacio interdental, resultado de extracciones previas, una maloclusión preexistente, anquilosis , ausencia congénita de dientes, así como la pérdida de espacio debida a una destrucción dental extensa por la caries y los residuos de la misma.
- Una extrusión excesiva del diente con afectación pulpar, debido a la ausencia de los dientes opuestos.

Estos ejemplos, solos o combinados, demuestran el número casi infinito de consideraciones terapéuticas a tener en cuenta en cada paciente que presenta una enfermedad pulpar. (31)

TÉCNICA QUE SE UTILIZA PARA REALIZAR LA PULPOTOMÍA:

1. Establecer un diagnóstico y elaborar un plan de tratamiento.
2. Colocar anestesia dependiendo de la región donde se vaya a trabajar.
3. Aislar con goma dique la pieza afectada.
4. Apertura de la cavidad y remoción de toda la lesión periférica de la cavidad con una fresa de carburo de cabeza redonda de número 3 ó 4.
5. Con una cucharilla filosa, apropiada al tamaño de la cámara pulpar, se retira el tejido pulpar cameral, o con una fresa redonda de carburo de número 3 ó 4. El tejido pulpar se retira hasta llegar a la entrada de los conductos radiculares. Los bordes cortantes de la cuchilla se apoyan en las paredes de la cámara pulpar .
6. Se vuelve a lavar y a secar ejerciendo ligera presión con las torundas de algodón durante unos segundos.
7. Al retirar las torundas de algodón no debe de estar sangrando los conductos radiculares.
8. Se coloca un torunda ligeramente impregnada con formocresol 1/5 de dilución durante 5 minutos.
9. Sobre la torunda con formocresol se coloca otra seca, para poder supervisar constantemente que la cavidad permanezca sin humedad.

10. Pasando los 10 minutos se retiran las torundas y no debe de presentar ningún sangrado.
11. Se coloca directamente sobre la entrada de los conductos y sobre el tejido radicular una base de IRM, cubriendo la cavidad por completo hasta el tope de la cara oclusal.
12. Se retira el aislamiento. (32)

Los cambios en la pulpa son los resultados de las preparaciones en las cavidades de las piezas, tanto en piezas temporales como en permanentes, estos cambios pulpares son provocados por las altas temperaturas de rotación de las fresas de la pieza de mano, como de alta y de baja velocidad. (22)

Lo ideal, al momento de las preparaciones es el riego con agua para lograr una temperatura agradable y con una hidratación en la cámara pulpar. Este procedimiento nos ayuda para que la pulpa no tenga reacción al calor y así, no se provoca una muerte pulpar. (22)

Por la agresión ocasionada a la pulpa por la caries o por algún traumatismo se van a encontrar pulpas hiperémicas, en distintos cortes histológicos.

En un trabajo realizado por Robert Jonson Stephen, Datchi y John Halley, publicado en 1970, se mostró que la hiperemia pulpar en procesos irreversibles, provoca demasiada irritabilidad llegando en ocasiones hasta la inflamación, asociada a la fijación de la pulpa en procesos de pulpotomías. (8)

Otros estudios de pulpotomías observados histológicamente, en los que se utilizó hidróxido de calcio para obturar, mostraron una formación de dentina y se obtuvieron resultados aceptables tomando en cuenta que no eran piezas infantiles. (9).

Otro estudio comparando los efectos de sulfato férrico contra formocresol diluido, se realizó en piezas molares de 72 niños, las cuales fueron obturadas

con óxido de zinc y eugenol y se les colocó una corona de acero. Este estudio fue realizado en la Universidad Hebrea de Israel y los resultados obtenidos en esta, fue la reabsorción radicular que se presentó en piezas pulpotomizadas tratadas con formocresol, comparándolas con las piezas en las que se utilizó el sulfato férrico. (10)

El desarrollo de pulpotomías utilizando el formocresol como agente fijador ha demostrado que pudiera ser un agente demasiado tóxico, mutagénico y cancerígeno, hasta letal cuando se usa en varias piezas dentales tratadas con pulpotomías en una sola sesión. Por ello se está usando una fórmula diluida como alternativa de este medicamento, aún así no se descarta que es un medicamento peligroso. (11)

Realizado también un estudio de 125 pulpotomías en niños de 3 a 9 años en las cuales se utilizó el formocresol diluido usando una concentración de 1-5, en el cual se describe una momificación del tejido pulpar encontrando concentraciones elevadas de la sustancia, aún así se ha recomendado el uso del mismo tratamiento, sabiendo la toxicidad que este produce. (12)

En estudios posteriores realizados con el sulfato férrico, encontraron la ventaja de utilizar esta sustancia en biopsias de piel y mucosas como agentes hemostáticos. En un estudio clínico realizado se encontró que el sulfato férrico no produce reacción ósea (en hueso radicular y hueso alveolar) ni absceso intraradicular. (10)

Las inflamaciones crónicas en la pulpa con absceso intraradicular pueden ser vistas clínica o radiográficamente por medio de la utilización de formocresol diluido. Siempre que se usa formocresol diluido se presenta un 90 – 98% de éxito en algunos casos. (6)

Conceptos actuales de la toxicidad del formocresol, en el cual los ingredientes activos del formocresol son formaldehído, el clásico fijador histológico, el cual ha probado ser un agente carcinogénico a grandes dosis y el tricresol, un compuesto lipofílico, el cuál disuelve la membrana celular. (20)

El formocresol es tóxico para la pulpa y sus estudios experimentales sugieren que puede ser tóxico para cualquier órgano, cuando se utiliza como tratamiento en pulpotomía en cualquier pieza dentaria como temporal o permanente.(20)

Células inflamatorias

Las respuestas inflamatoria, igual que la inmunitaria puede ser generada por células entre las cuales se pueden mencionar: neutrófilos, eosinófilos, basófilos, macrófagos, células cebadas, plaquetas.(29)

La respuesta inflamatoria celular es el mecanismo por el cual el cuerpo se defiende contra una infección y reparar la lesión tisular. Sin embargo, la inflamación persistente puede conducir a estados patológicos y, por lo tanto, ser nocivo para el individuo.(29)

En la respuesta inflamatoria, puede hacerse una distinción entre células inflamatorias circulantes de vida corta: neutrófilos, eosinófilos, basófilos y células que preexisten en los tejidos de vida larga: células cebadas o macrófagos.(29)

Para algunas células inflamatorias: neutrófilos y macrófagos la función primaria es fagocitar y para otras células cebadas y basófilas es la secreción de mediadores de la inflamación.(29)

Las células fagocíticas actúan como una barrera protectora entre el medio ambiente y el huésped al eliminar las partículas y microorganismo que han logrado el acceso. Por lo contrario, las células secretoras que contienen mediadores inflamatorios, incrementan la permeabilidad vascular y liberan factores quimiotácticos que reclutan otras células. (29)

Los neutrófilos polimorfonucleares son los leucocitos más abundantes en la circulación, donde tiene una existencia breve entre su formación en la médula ósea y su actividad fagocítica y microbicida subsecuente en los sitios tisulares de inflamación. (29)

Son los responsables en la conservación de las defensas normales del huésped contra microorganismos invasores, siendo los elementos celulares preponderantes en la mayor parte de las formas de inflamación aguda, en particular, durante la etapa inicial de la respuesta inflamatoria. (29)

Los macrófagos comparten con los neutrófilos una función esencial en la defensa del sujeto contra la infección, que incluye ingestión y lisis de microorganismos invasores y liberación de ciertos números de factores que intervienen en la defensa y la inflamación. Su vida es larga, destaca en lesiones inflamatorias después de las primeras 8 a 12 horas. (29)

Las células cebadas son células tisulares con una función destacada en la inflamación mediada por el IgE. Abundan en los tejidos en la interfase entre individuo y ambiente, como la piel, pulmones, aparato digestivo, y membrana mucosa nasal. (29)


Los basófilos son leucocitos circulantes con muchas de las propiedades funcionales de la célula cebada. Son células muy pequeñas que circulan en la sangre y normalmente no se encuentra en tejido conectivo. (29)

Los eosinófilos se encuentran en los tejidos de muchas enfermedades pero predominan en dos formas de inflamación: alérgica e infestación parasitaria.

Los eosinófilos, al igual que los basófilos y neutrófilos, son granulocitos derivados de la médula ósea. (29)

La vida de los eosinófilos es corta, tiene un tiempo de maduración en la médula ósea de dos a seis días, una vida media en circulación de 6 a 12 horas y reside varios días en el tejido conectivo. (29)

Los eosinófilos pueden actuar como fagocitosis y en cantidad de material ingerido. Los eosinófilos pueden ingerir bacterias, hongos, microplasma, partículas inertes, y complejos antígenos, pero aún no se tienen pruebas concluyentes para un desempeño funcional *in vivo* como fagocitosis. (29)



UANL

UNIVERSIDAD AUTÓNOMA DE NUEVO LEÓN



DIRECCIÓN GENERAL DE BIBLIOTECAS

IV MATERIALES Y METODOS

En el bioterio del Centro de Investigación Biomédica del Noreste del Instituto Mexicano del Seguro Social, se realizó el estudio, el cual fue un ensayo clínico controlado, prospectivo, longitudinal, experimental y analítico.

Se eligió a las ratas Sprague-Dawley ya que su uso en la investigación es múltiple, por que se adapta a las condiciones ambientales dentro de un bioterio, es dócil y se cuenta con amplia información anatómica, fisiológica, y genética de las mismas. Sus etapas embriológicas son similares a la del hombre, los mecanismos y principios de crecimiento en las dos especies son esencialmente parecidos.

Criterios de inclusión:

- Ratas sin ninguna alteración congénita.
- Ratas de la misma especie, 3 meses de edad y hembras
- Ratas que al sacrificarse para el estudio tengan peso homogéneo (promedio) y que se encuentren sanas.

Criterios de Exclusión:

- Ratas que presenten enfermedad o alguna alteración que modifiquen el crecimiento y desarrollo del estudio.

Criterios de eliminación:

- Ratas que adquieran alguna enfermedad o mueran durante el período del estudio.

Las ratas de esta raza están suficientemente capacitadas para proveer cantidades adecuadas de tejido para trabajos experimentales, sin necesidad de utilizar grandes muestras de la misma, lo que resulta mucho más económico para la mayoría de los estudios científicos.

Las ratas *Sprague - Dawley* han sido y siguen siendo utilizadas no solamente en investigaciones genéticas y de reproducción, sino en el área odontológica por su propensión a ser artificialmente manipuladas sin tener mayores complicaciones.

Se utilizaron 36 ratas *Sprague - Dawley*, hembras jóvenes adultas de 3.5 meses de edad, con un peso promedio de 250 a 270 grs. Las ratas fueron mantenidas y trabajadas en el Centro de Investigaciones Biomédicas del Noreste, área del Bioterio, donde se les proporcionaron las condiciones específicas de humedad, temperatura, luz, alimentación y bebida que esta especie animal requiere para su confort físico y bienestar. Llegado el momento de una intervención, los animales fueron anestesiados con pentobarbital sódico (Sedal-Vet Conteniendo cada 100 ml. 6.3 grs. de pentobarbital sódico-Laboratorios Ttokkio S.A. de C.V.), por vía intraperitoneal (I.P) con una dosis de 3 a 5 mg. por cada 100 grs. de peso. (16)

Para la inducción del anestésico a la rata, se utilizó la vía (I.P.), en esta técnica la rata es sujeta con la parte ventral hacia el operador. La aguja calibre No. 25 (25g) debe ser insertada en la parte baja del abdomen, justo lateralmente a la línea media ventral, 10 min. después de la inoculación del anestésico, el animal entra en anestesia profunda dando un tiempo de trabajo mayor a una hora; tiempo suficiente para la realización del marcaje, e inmediatamente continuando con la pulpotomía. (14)(15).

Las ratas ya anestesiadas, se marcaron con código numérico por medio de perforaciones con equipo especial (punch) en lugares específicos de las orejas. Fueron marcadas 12 ratas como grupo No. 1, 12 ratas como grupo No.

2 y 12 ratas como grupo No. 3. formando cada uno los grupos de trabajo. Después del marcaje los animales fueron sujetos a la tabla de cirugía en posición decúbito dorsal, quedando así listas para la realización de la pulpotomía.

Los pasos a seguir en el proceso quedaron de la siguiente forma:

- ❖ Obtención del peso de la rata Sprague-Dawley.
 - ❖ Aplicación de anestesia general.
 - ❖ Colocación de la rata Sprague Dawley en una cama quirúrgica de madera.
 - ❖ Rebajar la pieza con una fresa No.699 y hacer la apertura de una cavidad de acceso endodóntico con una fresa No. 0.05 de bola.
 - ❖ Excavación de la pulpa coronal.
 - ❖ Eliminación de la pulpa de la corona con una fresa redonda nueva de #.5 de bola a alta velocidad o con excavador de cucharilla estéril.
 - ❖ Control de la hemorragia con algodón estéril.
 - ❖ Introducción de torundas de algodón para detener el sangrado
 - ❖ Limpieza con suero fisiológico para observar el orificio de los conductos.
 - ❖ Colocación de formocresol o Sulfato Férrico en la pulpa dental y se deja 5 minutos.
-
- ❖ Extracción del algodón impregnado.
 - ❖ Obturación con cemento (IRM), con una mezcla homogénea de polvo y líquido, (según la casa comercial de DENTSPLY CAULK) hasta el tope de la pieza.
 - ❖ La rata Sprague-Dawley se mantiene en observación, por un par de horas en una jaula a una temperatura ambiente.
 - ❖ Después de haberles realizado las pulpotomías, se les dio agua para beber, al siguiente día fueron alimentadas con nutri cubos especiales de purina.

Durante el desarrollo de este estudio, 36 ratas Sprague Dawley fueron evaluadas y tratadas con pulpotomías en los incisivos centrales superiores a cada una, con los grupos correspondientes de formocresol, sulfato férrico y grupo control.

La variable del género del animal, no fue analizada estadísticamente, debido a que en estudios anteriores el género no juega un papel determinante en la severidad del grado de inflamación pulpar .

A cada rata se le realizaron pulpotomías en los incisivos inferiores, realizándose la extracción de los mismos en 5, 10 y 15 días y se continuo con el proceso de preparación de tejidos histológicos para observarlos microscópicamente, y ser evaluados, así se observaron los cambios inflamatorios comparando formocresol con sulfato férrico.

GRUPOS DE TRABAJO Y TRATAMIENTOS

GRUPOS	DÍA 5	DÍA 10	DÍA 15
SULFATO FERRICO	4	4	4
FORMOCRESOL	4	4	4
GRUPO CONTROL	4	4	4

UNIVERSIDAD AUTÓNOMA DE NUEVO LEÓN

Grupo I:

12 ratas, las cuales fueron pulpotomizadas del incisivo inferior "derecho", la pieza fue rebajada con una fresa troncocónica de número 699 de alta velocidad, hasta el borde gingival y el abordaje se realizó por incisal, con una fresa de bola número 0.5 de carburo, también de alta velocidad, fue introducida hasta llegar a la cámara pulpar la cual se cortó la pulpa dental con una cucharilla de dentina; limpiando el área se colocó una torunda de algodón impregnada de sulfato férrico $Fe_2(SO_4)_3$ al 15% el cual es un coagulante hemostático (de nombre *Astringedent* de la casa comercial Ultradent) por un tiempo de 5 min. en la pieza dentaria trabajada, después se retiró el algodón y

se colocó cemento IRM, (de la casa comercial DENTSRY CAULK) cubriendo el conducto totalmente.

Grupo II

12 ratas, las cuales conforman el grupo II.

Se les realizó pulpotomía en el incisivo inferior del lado izquierdo, la pieza fue rebajada con una fresa troncocónica de número 699 de alta velocidad, hasta el borde gingival y el abordaje fue por incisal con una fresa de bola número 0.5 de carburo, también de alta velocidad, fue introducida hasta llegar a la cámara pulpar, la cual se cortó con una cucharilla de dentina, limpiando el área se aplicó una torunda de algodón impregnada de formocresol por un tiempo de 5 minutos fue retirado el algodón y se colocará cemento IRM, (de la casa comercial DENTSRY CAULK) cubriendo el conducto totalmente.

Grupo III:

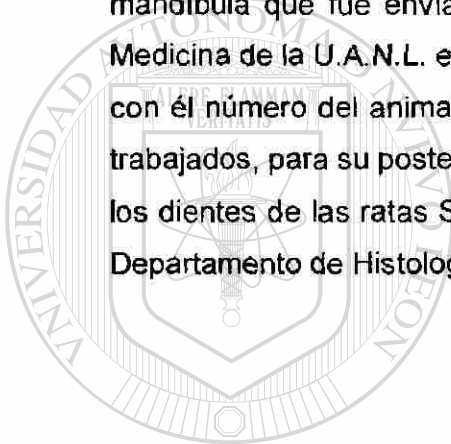
Se integró por 12 ratas las cuales solamente se monitorearon y no se les realizó ningún procedimiento, fue las que llamaremos grupo control o grupo de pulpas sanas.

Una variable en este estudio, es el crecimiento constante y la regeneración de la pieza dentaria que se está trabajando. Los centrales inferiores como también los centrales superiores de las ratas, están en un constante, continuo y rápido crecimiento toda su vida, pero tomamos en cuenta la alimentación proporcionada a base de croquetas duras con las que se alimentaron, de tal forma la pieza se mantiene en una longitud promedio y se evita el crecimiento en los incisivos en estos roedores. (13)

TÉCNICA DE SACRIFICIO Y TOMA DE MUESTRA

A los 5 días de tratamiento se sacrificaron 12 ratas, que correspondieron: 4 ratas del grupo No. 1 sulfato férrico, 4 ratas del grupo No. 2 formocresol y 4 ratas del grupo No. 3 control de puipas sanas, igualmente fueron trabajados los grupos restantes a los 10 y 15 días.

El sacrificio de los animales se llevó a cabo por medio de una sobredosis de anestesia inhalada (éter). Después de la eutanasia los animales fueron colocados en una tabla de cirugía para desarticular, disertar y desollar su mandíbula que fue enviada al Departamento de Patología de la Facultad de Medicina de la U.A.N.L. en frascos con formaldehído al 10 %, bien identificados con el número del animal, tipo de solución y número de días en el que fueron trabajados, para su posterior evaluación, teniendo dichos cortes histológicos de los dientes de las ratas Sprague-Dawley, valorándose y fotografiándose en el Departamento de Histología de la Facultad de Odontología de la U.A.N.L.



UANL

UNIVERSIDAD AUTÓNOMA DE NUEVO LEÓN



DIRECCIÓN GENERAL DE BIBLIOTECAS

V DISEÑO ESTADÍSTICO

Considerando que las variables del estudio son de tipo cualitativo, para determinar el tamaño de la muestra se aplico la siguiente formula: $N = \frac{Z^2 P Q}{E^2}$

Donde: N = Tamaño de la muestra.

Z = Unidades estándar, indicador del nivel de confianza que se desea en el estudio 95% (1.96).

P = Probabilidad de encontrar la variable presente en la muestra.

Q = Probabilidad de no encontrar la variable presente en la muestra.

E = Error de muestreo que está dispuesto a aceptar en el estudio.

Probabilidad de ocurrencia:

Z = 1.96 (indicador del 95% de confianza)

P = 50% de que ofrezca mejores resultados el sulfato férrico.

Q = 50% de que funcione mejor el formocresol.

E = 5% de error muestral.

$N = \frac{Z^2 P Q}{E^2}$

$N = \frac{(1.96)^2 (.50) (.50)}{(.05)^2}$

$(.50)^2$

$N = \frac{(3.84) (.50) (.50)}{(.25)}$

$(.25)$

$N = \frac{(1.92) (.50)}{.25}$

$.25$


$N = \frac{.96}{.25}$

$.25$

$N = 3.84 = 4 \text{ ratas}$

Se decidió elegir una muestra de 12 ratas para disminuir el error de muestreo y/o bien, aumentar el nivel de confianza a la investigación. La elección de la muestra fue elegido por muestreo aleatorio simple.

Descripción de resultados: los resultados obtenidos del estudio fueron presentados en tablas y gráficas para su análisis y discusión



UANL

UNIVERSIDAD AUTÓNOMA DE NUEVO LEÓN



DIRECCIÓN GENERAL DE BIBLIOTECAS

PREPARACIÓN DE TEJIDOS

Ya obtenidos los especímenes se procedió a incluirlos en formol al 10%, cada uno fue etiquetado dependiendo de su grupo para su control. Posteriormente se incluyeron en soluciones descalcificadoras y se observaron en un periodo de 15 días para evaluar si ya se encontraban blandos los tejidos para poderse incluir.

Al manipularlos se notaban todavía duros, por lo que se dejaron otros 15 días, notándose todavía duros. Fue en un lapso de 90 días cuando los especímenes se pudieron incluir, al observar completamente blandos los tejidos duros (dientes de las ratas Sprague Dawley).

El tiempo fue determinante para que las cuchillas del micrótopo, no se mellaran y así lograr un corte mas exacto y específico de los especímenes.

El proceso de inclusión en cera se llevó a cabo, analizando en algunos cortes, desgarramiento por lo que todavía se observo algunas zonas duras.

Posteriormente se colocaron los cortes obtenidos del micrótopo en un laminilla, se desencerró en el horno y como ultimo paso se tiñeron con tinción de rutina hematoxilina y eosina.

UNIVERSIDAD AUTÓNOMA DE NUEVO LEÓN

DIRECCIÓN GENERAL DE BIBLIOTECAS

VI DESCRIPCIÓN DE RESULTADOS

Los resultados obtenidos muestran hallazgos de cambios histológicos de los dientes tratados con sulfato férrico y con formocresol, se encontraron cambios muy significativos con un alto grado de inflamación, en pulpas tratadas con formocresol, y comparadas con sulfato férrico se le observaron cambios histológicos de reparación celular.

Esta pequeña muestra de un universo de trabajo proporciono nuevas líneas de investigación, respecto a uno de los objetivos iniciales, en el cual se proponen nuevas investigaciones con el uso de sulfato férrico.

La observación histológica de los dientes pulpotomizados con formocresol demostró en la primera observación realizada a los 5 días después de la intervención, que el 60% presentó necrosis pulpar y el 40% restante presentó pulpa fibrosa; Para la segunda observación realizada a los 10 días después de la intervención el 100% de las piezas presentó necrosis pulpar; misma condición que se presentó a los 15 días después de la intervención con el formocresol. (ver tabla 1)

Las observaciones histológicas de los dientes pulpotomizados con sulfato férrico demostraron en la primera observación realizada a los 5 días que el 100% de las piezas presentaron vasodilatación moderada, congestión vascular, lo que significa la no presencia células inflamatorias. Para la segunda observación a los 10 días el 60% de las piezas presentaron los mismos hallazgos anteriores y el 40% presentó edema leve o inflamación celular, para la tercera observación a los 15 días el 40% de las piezas presentó vasodilatación moderada, congestión vascular o bien no presentaron células inflamatorias; otro 40% de las piezas presentó tejido normal y el otro 20% restante presentó leve inflamación crónica. (ver tabla 2)

En la primera observación en las piezas pulpotomizadas con formocresol y sulfato férrico realizada a los 5 días después de la intervención se encontró

que el sulfato férrico presentó en un 100% de las piezas tratadas con vasodilatación moderada, congestión vascular o bien no presentó células inflamadas. En contraste con las piezas tratadas con formocresol en donde el 60% de las mismas presentó necrosis pulpar y el 40% presentó pulpa fibrosa. (ver tabla 3)

En la segunda observación en las piezas pulpotomizadas con formocresol y sulfato férrico realizada a los 10 días después de la intervención se observó que el 60% se encontró con vaso dilatación moderada, congestión vascular y no se encontraron células inflamatorias y un 40% se encontró edema leve e inflamación celular, estos porcentajes dan como resultado el 100% del sulfato férrico. En comparación con el formocresol nos dio un resultado del 100% de necrosis pulpar. (ver tabla 4)

En la tercera observación en las piezas pulpotomizadas con sulfato férrico y con formocresol realizadas a los 15 días después de la intervención se encontró que las piezas tratadas presentaron un 40% de vaso dilatación moderada, congestión vascular, y no se observaron células inflamadas y otro 40% presentó tejido normal, y por último un 20% de la inflamación crónica que da un total del 100% sumando todos estos porcentajes que corresponden al sulfato férrico, en contraste y comparando estos resultados con el formocresol fueron: el 100% de necrosis pulpar. (ver tabla 5)

En la observación de los 5 días se determinó, que el formocresol era un 33.75% menos exitoso de nuestro resultado comparado con las pulpas que se les aplicó sulfato férrico. Se pudo comprobar que a los 5 días de haber aplicado sulfato férrico fue un 66.25% mejor que la utilización del formocresol. (ver tabla 6)

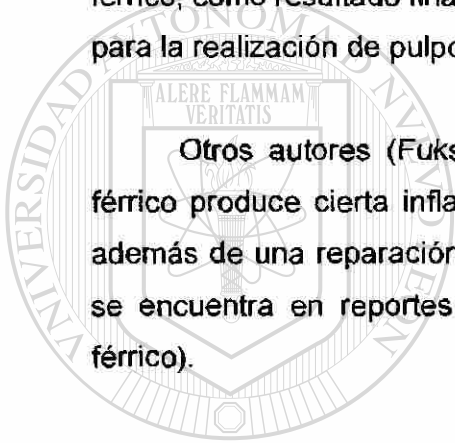
A los 10 días se observa una probabilidad de sulfato férrico en un 85% más exitoso, que la utilización del formocresol, que nos brinda un 15.75% de éxito. (ver tabla 7)

En los 15 días se encontró un 46.25% de contraste de pulpa necrótica tratada con formocresol en relación a un 20% del sulfato férrico, es decir el 80% de las pulpas tratadas con formocresol fueron más necróticas que un 20% con sulfato férrico. (ver tabla 8)

Por último, los resultados obtenidos mostraron que con el uso del sulfato férrico, la respuesta inflamatoria fue frecuente como mecanismo de reparación del tejido pulpar, en comparación con el formocresol que mostró necrosis del tejido pulpar.

Y los mejores resultados obtenidos fueron con la colocación de sulfato férrico, como resultado final de esta investigación se recomienda este producto, para la realización de pulpotomías en piezas temporales o infantiles.

Otros autores (Fuks y García Godoy) han expresado que el sulfato férrico produce cierta inflamación, lo que se encontró en esta investigación, además de una reparación celular en ciertas áreas vascularizadas, lo cual no se encuentra en reportes de autores hablando de dicha sustancia (sulfato férrico).



UANL

UNIVERSIDAD AUTÓNOMA DE NUEVO LEÓN



DIRECCIÓN GENERAL DE BIBLIOTECAS

VII DISCUSIÓN DE RESULTADOS

Por años el formocresol ha sido *propuesto* para el tratamiento de pulpas vitales expuestas por caries en piezas infantiles o en piezas permanentes. Su uso *clínico* lo han evaluado como una *opción* más para los tratamientos pulpares, sabiendo las reacciones tisulares que provoca, las cuales la mencionan como reparables.

Hay una gran *confusión* en la literatura respecto a la sustancia ideal para la realización de la pulpotomía, tomando en cuenta le rechazo dogmático de cada universidad acerca de este tema tan divulgado, por autores de la materia, los cuales mencionan que se debe de seguir buscando mejores medicamentos que sean más biológicos y mejores métodos de diagnóstico pulpo-histopatológico.

Debido a su aparente éxito clínico, el formocresol es el agente preferido, para la realización de las pulpotomías en dientes temporales. El formocresol fue introducido por Buckley en 1904, en 1923 Sweet abogó por una pulpotomía en 5 citas, la cual subsecuentemente se modificó a un procedimiento de 3 citas. En la actualidad se realiza la pulpotomía en una cita, con resultados igualmente satisfactorios, y es el uso común de hoy en día, pero sus daños tisulares son desconocidos para algunos.

En nuestro estudio realizado, la evaluación histológica de la pulpa después de la pulpotomía realizada con formocresol en ratas Sprague- Dawley a los 5, 10, y 15 días, y muestra diversos resultados, como inflamación crónica a zonas totalmente necrosadas y con áreas polimorfas causadas por lo irritante que es el líquido para momificar la pulpa viva.

Dentro de los resultado histológicos se muestra una agresión al ligamento periodontal, hueso, dentina y pulpa.

El sulfato férrico ha recibido algo de atención recientemente como un agente de pulpotomía, este compuesto hemostático fue propuesto en la teoría

que podría prevenir problemas encontrados en la formación de coagulo, y por lo tanto minimizar los cambios inflamatorios. La proteína metálica se activa en la superficie de los muñones pulpares como un componente hemostático.

En este estudio se evaluó la inflamación mostrando una reacción celular de 5, 10 y 15 días en ratas Sprague- Dawley realizándole pulpotomias en sus incisivos inferiores. En las reacciones inflamatorias se demostró una reparación celular en las zonas tisulares de la pulpa, encontrando unas áreas de vasodilatación con numerosos fibroblastos.

Se menciona que el sulfato férrico es una opción ideal para la realización de pulpotomías y también para otras líneas de investigación.

La significancia clínica de la absorción sistémica del formocresol no se sabe, este factor podría resultar en concentraciones proporcionalmente menores de formocresol en el plasma.

Este estudio demuestra que los materiales colocados en el tejido pulpar vital pueden ser absorbidos dentro de la circulación sistémica. Esto debe considerarse cuando se seleccionan agentes para terapias de pulpas vivas.

En 1972, Boller, publicó un artículo en el cual el llamó esta era del tratamiento pulpar como la “era biológica”, pero en realidad nosotros estamos entrando a ella.

VIII CONCLUSIONES

Después de realizar las observaciones se concluye lo siguiente:

- El formocresol desarrollo necrosis en los dientes que fueron observados a los 5, 10 y 15 días del tratamiento.
- El sulfato férrico desarrolló cambios reactivos reversibles, como vasodilatación (edema) y congestión vascular en la mayoría de los dientes tratados y sobre todo durante los primeros 5 días.
- El sulfato férrico desarrollo cambios inflamatorios leves en los dientes tratados sobre todo los 10 y 15 días, sin ausencia de vaso congestión.
- El sulfato férrico no causa daño importante en el tejido pulpar, a diferencia del formocresol que causa necrosis a los tejidos pulpares, así como también destrucción de la estructura pulpar de los dientes de las ratas Sprage-Dawley.
- Estimula la formación de tejido de reparación de las células dañadas o afectadas, con una proliferación de numerosos fibroblastos nuevos, con adhesión de algunos vasos sanguíneos.
- Otra de las ventajas del sulfato férrico sobre el formocresol es la ausencia de olor, no es irritante ni tóxico y no presenta trastornos sistémicos, ni daño a la estructura celular.
- Cabe mencionar, durante el proceso de las pulpotomías realizadas en las ratas Sprage-Dawley no se encontró ninguna evidencia clínica, de absceso por rechazo del sulfato férrico y por el formocresol.
- Todos los resultados encontrados fueron evidencias histológicas.

IX RECOMENDACIONES

- Se recomienda el uso de sulfato ferrico para el tratamiento de dientes en los cuales se va a realizar la pulpotomía, ya que es de fácil manejo y no causa daño importante a los tejidos pulpares.
- Se sugiere realizar un estudio sobre reacciones alérgicas en tratamientos con sulfato férrico.
- Recordando el grado irritante del formocresol en tejidos bucales, se recomienda el uso del sulfato férrico como una opción más, para tratamientos en pulpas dentales de pacientes con dentición primaria o permanente.



UANL

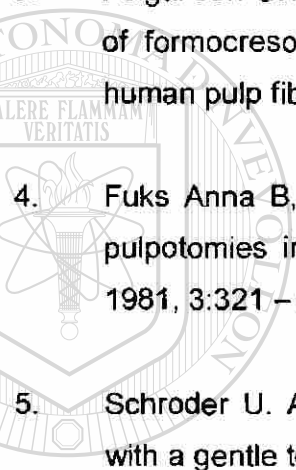
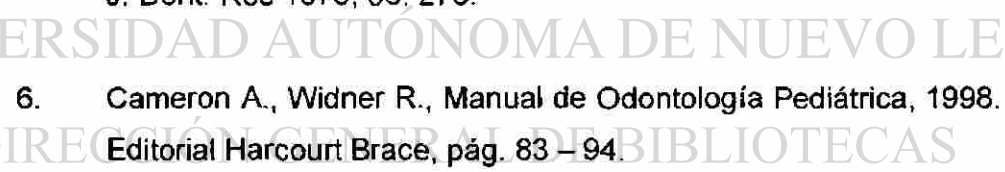
UNIVERSIDAD AUTÓNOMA DE NUEVO LEÓN



DIRECCIÓN GENERAL DE BIBLIOTECAS

4 2 3 0 0

X REFERENCIAS BIBLIOGRÁFICAS

1. Pequeño Larouse Ilustrado, 1976, Ediciones Larousse.
2. Fuks Anna B, Bimstein E. Klein
Assesment of a 2% buffered glutaraldehydo solution in
pulpomized primary teeht of school children.
Journal Pedon. 10: 323-30 1986.
3. Feigal Jen GHW, RJ Messer H. H. Comparation of the citotoxicity
of formocresol, formaldehyde, cresol and grutaraldehyde using
human pulp fibroblast culture. Pediatric Dent 1987,9:295 – 300.
4. Fuks Anna B, Bimtein, Clinical evalution of diluted formocresol
pulpotomies in primary teeth of school children. Pediatric Dent.
1981, 3:321 – 324.
5. Schroder U. A 2 year follow – up of primary molar pulpotomies
with a gentle technique and capped with calcium hydroxide. Scan
J. Dent. Res 1978, 86; 273.
6. Cameron A., Widner R., Manual de Odontología Pediátrica, 1998. 
Editorial Harcourt Brace, pág. 83 – 94. 
7. Ranly DM. Glutaraldehyde vs Formocresol. Pediatric Dent 1990,
12:198.
8. David Mj. Alternative to formocresol for vital pulp therapy .
Journal dent. Child May – June 1982; 176.

9. Subay R.K.Susuky S, Kaya H. Human pulp response after parcial pulpotomy with two calcium hidroxide products. Journal oral surgery, oral medicine, oral pathology, oral radiology and endodontic. 80 (3): 330 – 337. 1995 September.
10. Fuks, A.B, Michaeli Y. Enriched collagen solution as a pulp dressing in pulpotomized teeth in monkeys. Pediatric Dent 6:243 _ 247 Sept 1984.
11. Fuks Anna, Bimstein. Assesment of a 2% bufrered gluaraldehyde solution in pulpotomized primary teeth of schoolchildren. J Dent Children, 57: 371 – 375 Sept – Oct 1990.
12. Ranly DM. Pulpotomy therapy in primary teeth new modalities for old rationalies. Pediatric Dent. 1995 16:403 – 409.
13. Navia Juan, Narkates Annie Jo. Laboratory Rat Volúmen II, Capitulo 3, año 1980.
14. Lindsey J.,Russell. The Laboratory Rat, Biology and Disease. Volúmen I, 1980.
15. Lindsey J, Russell. The Laboratory Rat, Biology and Disease. Volúmen II, 1980.
16. Gay William I, Methods of Animal Experimentation. Voúmen I, 1965.
17. Cotran Kumar y Robbins. Patología Humana. Capitulo 2, Quinta Edición. 1995.
18. Cañedo D. Reglamento Ético, Edición Interamericana 1987.

19. Nunn J.H , Smeaton J., Gilroy J.. The development of formocresol as a medicament for primary molar pulpotomy procedures. Journal of Dent for Children. Jan – Feb. 1996.
20. Rolling I. Pousens S.
Formocresol pulpotomy of primary teeth and occurrence of enamel defects on the permanent successors .
Odontol. Scand 36:243 – 47. 1978.
21. Ranly. D, Terapia de pulpotomia en dientes primarios: Nuevas Modalidades para viejas fundamentaciones.
Don Ranly, Pediatric Dentistry . 16:403 – 9, 1994
22. Lilly Gilbert. E., Department of Oral Pathology.
Intrapulpar temperature duraing cavity preparation.
Journal dent. Res. July – Agust . 1965.
23. Myers D.R., Distribution of 14 c – formaldehyde after pulpotomy with formocresol.
Jada Volume 96 may 1978.
-
24. Stein, Salkin Lm.
Collagen sponge as a topical hemostatic agent in mucogingival surgery.
Journal Perio. Jan 1985; 35.
25. Landau Mj and Johnsen Dc.
Pulpar responses to ferric sulfate in monkeys.
Pediatric Dentistry 10:115 – 120 June 1980.
26. Amazon K. Ferrugination caused by monsel´s solution.
Clinical observation and experimentation.
Am. Dermopathology 2: 197 – 205. 1980.

27. Fei Ay – Luen, . Udin Richard D, Jonhson Ronald.
A clinical study of sulfate ferrico as a pulpotomy agent in
primary teeth.
Pediatric Dentistry. 13: 327 – 32. 1991.
28. Schroder U.
Agreement between clinical and histology findings in chronic
coronal pulpitis in primary teeth.
Scand J. Dent Res 85: 383 – 87. 1977.
29. Stites D. P., Abba I. Terr.
Inmuología humana y básica.
Capítulo 12. P.p. 223-41.1991.
30. Diccionario Médico. Tercera Edición. Editorial Masson,S.A.
31. McDonald R, Averey D.R.. Odontologia pediátrico y del
adolescente 6ta edición 1995 ,capitulo 19, P.p 409-433.
32. Osorno Escareño C, Clínicas de Odontopediatría, Ed trillas, 1ª
edición , 1990, capitulo 9, P.p. 165-180.



ANEXOS

UANL

UNIVERSIDAD AUTÓNOMA DE NUEVO LEÓN®

DIRECCIÓN GENERAL DE BIBLIOTECAS

Tabla 1

Observaciones histológicas encontradas en los dientes pulpotomizados con formocresol

Obs. histológica	Producto	Formocresol					
		1a. OBS		2da OBS		3er. OBS	
		No.	%	No.	%	No.	%
Vasodilatación moderada. Congestión vascular. No se observa células inflamadas		0	0.0	0	0.0	0	0.0
Edema leve. Inflamación celular.		0	0.0	0	0.0	0	0.0
Tejido normal.		0	0.0	0	0.0	0	0.0
Leve inflamación crónica.		0	0.0	0	0.0	0	0.0
Necrosis pulpar.		3	60.0	5	100.0	5	100.0
Pulpa fibrosa		2	40.0	0	0.0	0	0.0
Total		5	100.0	5	100.0	5	100.0

UNIVERSIDAD AUTÓNOMA DE NUEVO LEÓN

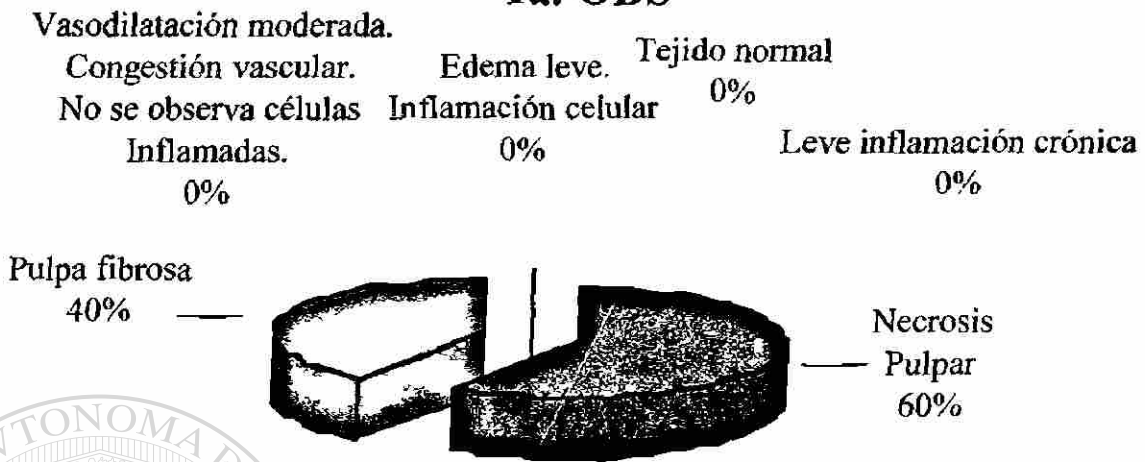
DIRECCIÓN GENERAL DE BIBLIOTECAS



GRÁFICA I

Observaciones histológicas encontradas en los dientes pulpotomizados con formocresol

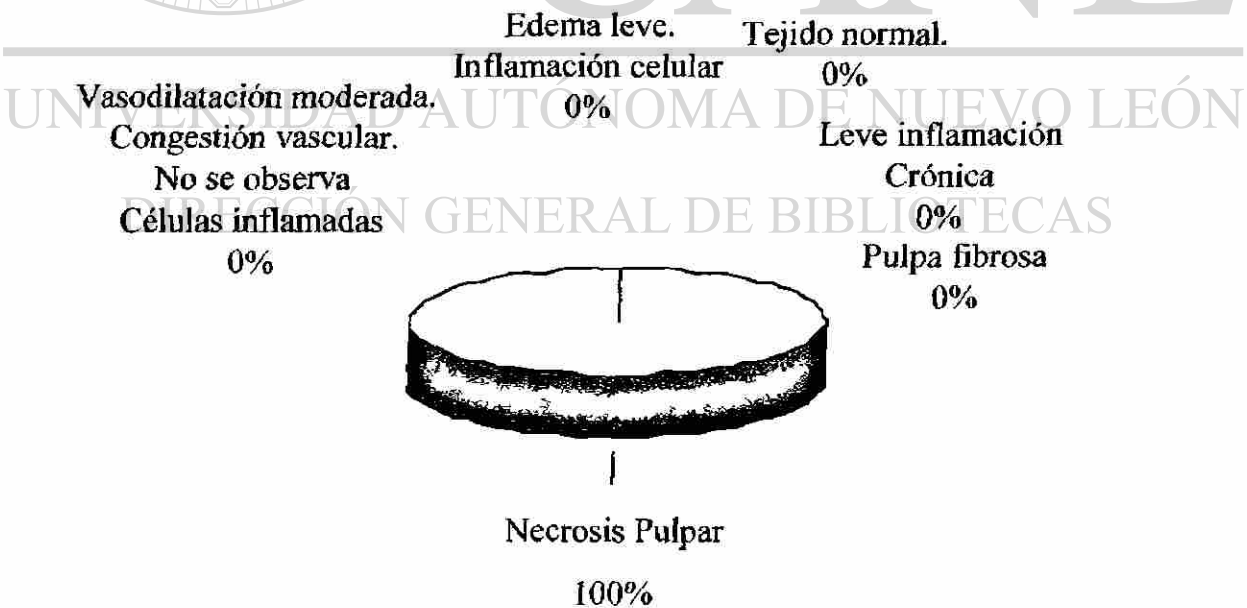
1a. OBS



GRÁFICA II

Observaciones histológicas encontradas en los dientes pulpotomizados con formocresol

2da. OBS

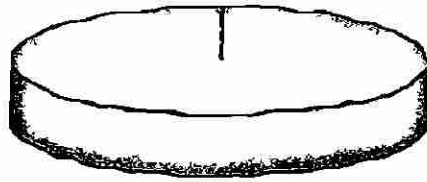


GRÁFICA III

Observaciones histológicas encontradas en los dientes pulpotomizados con formocresol


3era. OBS

Vasodilatación moderada.	Edema leve.	Tejido normal.
Congestión vascular.	Inflamación celular	0%
No se observa	0%	Leve inflamación
Células inflamadas		Crónica
0%		0%
		Pulpa fibrosa
		0%



Necrosis Pulpar

100%



UANL

UNIVERSIDAD AUTÓNOMA DE NUEVO LEÓN



DIRECCIÓN GENERAL DE BIBLIOTECAS

Tabla 2

Observación histológica encontrada en los dientes pulpotosmizados con sulfato férrico.

Obs. histológica	Producto					
	Sulfato Férrico					
	1a. OBS		2da OBS		3er OBS	
	No.	%	No.	%	No.	%
Vasodilatación moderada. Congestion vascular. No se observa celulas inflamadas	5	100.0	3	60.0	2	40.0
Edema leve. Inflamación celular.	0	0.0	2	40.0	0	0.0
Tejido normal.	0	0.0	0	0.0	2	40.0
Leve inflamación crónica.	0	0.0	0	0.0	1	20.0
Necrosis pulpar.	0	0.0	0	0.0	0	0.0
Pulpa fibrosa	0	0.0	0	0.0	0	0.0
Total	5	100.0	5	100.0	5	100.0

UNIVERSIDAD AUTÓNOMA DE NUEVO LEÓN

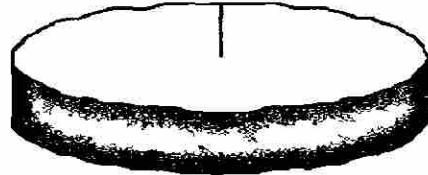
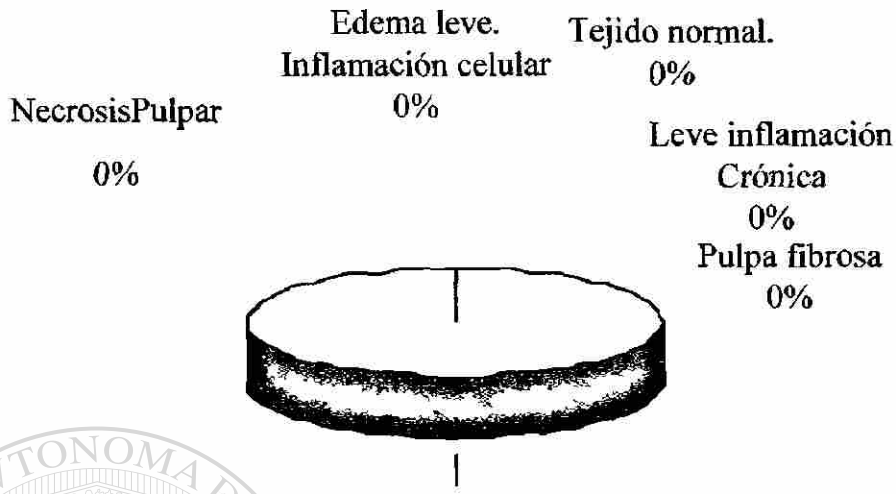
DIRECCIÓN GENERAL DE BIBLIOTECAS




GRAFICA IV

Observación histológica encontrada en los dientes pulpotomizados con sulfato férrico.

1a. OBS



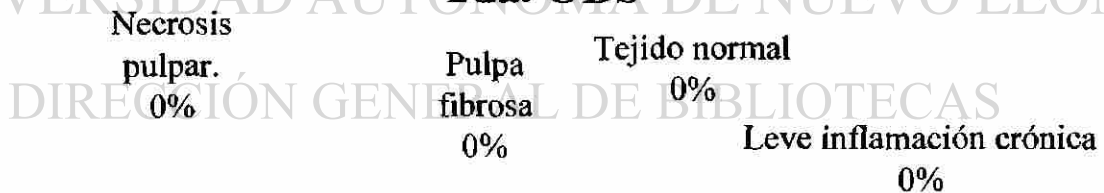
Vasodilatación moderada.
Congestión vascular.
No se observa
Células inflamadas
100%




GRAFICA V

Observación histológica encontrada en los dientes pulpotomizados con sulfato férrico.

2da. OBS



Edema leve.
Inflamación celular 40%

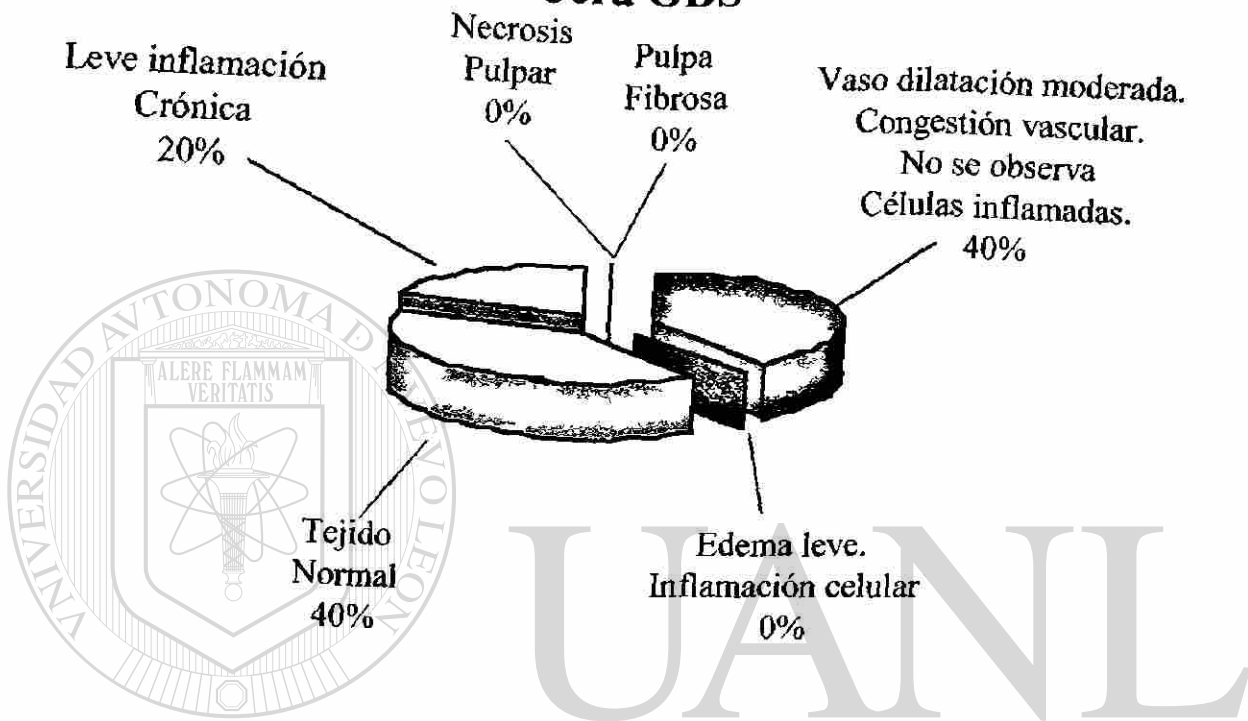


Vasodilatación moderada.
Congestión vascular.
No se observa células inflamadas. 60%

GRAFICA VI

Observación histológica encontrada en los dientes pulpotomizados con sulfato férrico.

3era OBS



UNIVERSIDAD AUTÓNOMA DE NUEVO LEÓN

DIRECCIÓN GENERAL DE BIBLIOTECAS

Tabla 3

Tabla de comparación de los hallazgos histológicos presentados a los 5 días después de la intervención de las piezas pulpotomizadas con sulfato ferrico y formocresol.

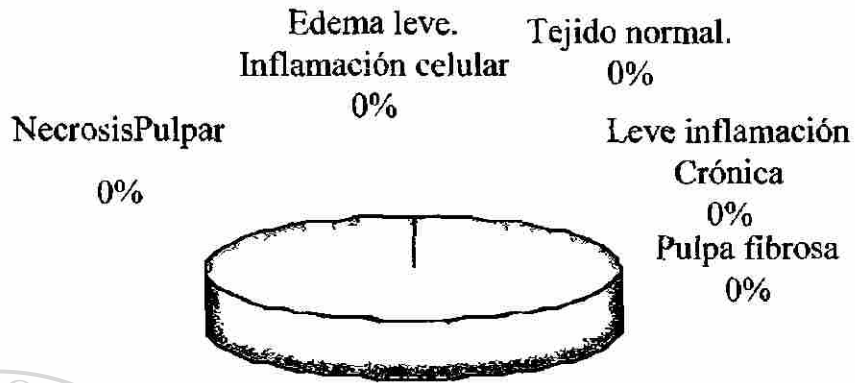
Obs. histológica	Sulfato Férrico		Formocresol	
	1a. OBS		1a OBS	
	No.	%	No.	%
Vasodilatación moderada. Congestión vascular. No se observa células inflamadas	5	100.0	0	0.0
Edema leve. Inflamación celular.	0	0.0	0	0.0
Tejido normal.	0	0.0	0	0.0
Leve inflamación crónica.	0	0.0	0	0.0
Necrosis pulpar.	0	0.0	3	60.0
Pulpa fibrosa	0	0.0	2	40.0
Total	5	100.0	5	100.0

DIRECCIÓN GENERAL DE BIBLIOTECAS

GRÁFICA VII

Gráfica de comparación de los hallazgos histológicos presentados a los 5 días después de la intervención de las piezas pulpotomizadas con sulfato férrico y formocresol.

1a. OBS



Vasodilatación moderada.
Congestión vascular.
No se observa
Células inflamadas
100%

GRÁFICA VIII

Gráfica de comparación de los hallazgos histológicos presentados a los 5 días después de la intervención de las piezas pulpotomizadas con sulfato férrico y formocresol.

2da. OBS

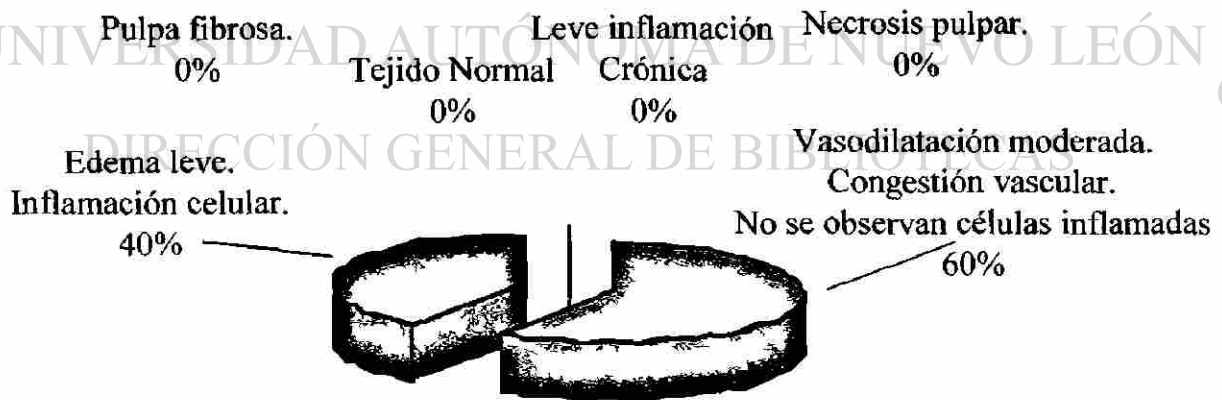


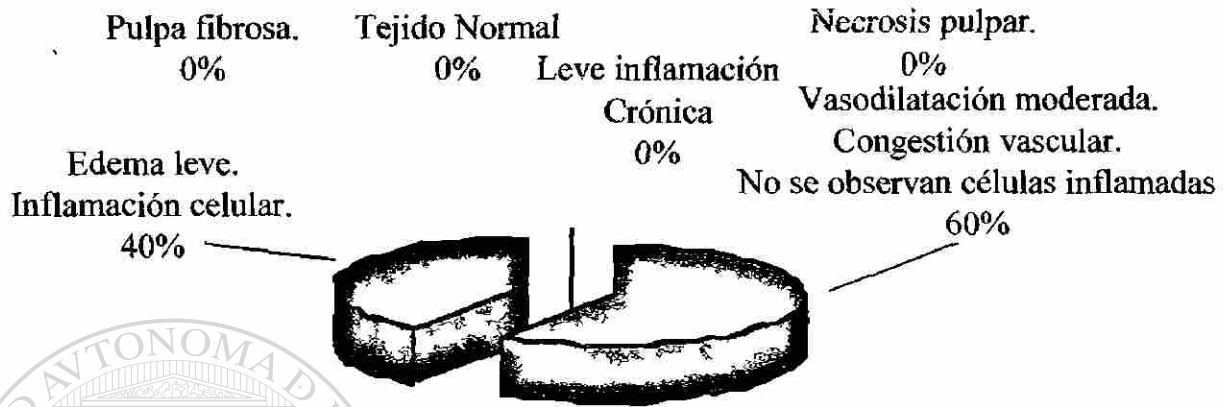
Tabla 4

Tabla de comparación de los hallazgos histológicos presentados a los 10 días después de la intervención de las piezas pulpotomizadas con sulfato férrico y formocresol,

Obs histológica	Producto		Sulfato Férrico		Formocresol	
			2da. OBS		2da OBS	
	No.	%	No.	%	No.	%
Vasodilatación moderada. Congestión vascular. No se observa células inflamadas	3	60.0	0	0.0	0	0.0
Edema leve. Inflamación celular.	2	40.0	0	0.0	0	0.0
Tejido normal.	0	0.0	0	0.0	0	0.0
Leve inflamación crónica.	0	0.0	0	0.0	0	0.0
Necrosis pulpar.	0	0.0	5	100.0	0	0.0
Pulpa fibrosa	0	0.0	0	0.0	0	0.0
Total	5	100.0	5	100.0	5	100.0

GRÁFICA IX

Gráfica de comparación de los hallazgos histológicos presentados a los 10 días después de la intervención de las piezas pulpotomizadas con sulfato férrico y formocresol,
2da. OBS



GRÁFICA X

Gráfica de comparación de los hallazgos histológicos presentados a los 10 días después de la intervención de las piezas pulpotomizadas con sulfato férrico y formocresol,
2da. OBS

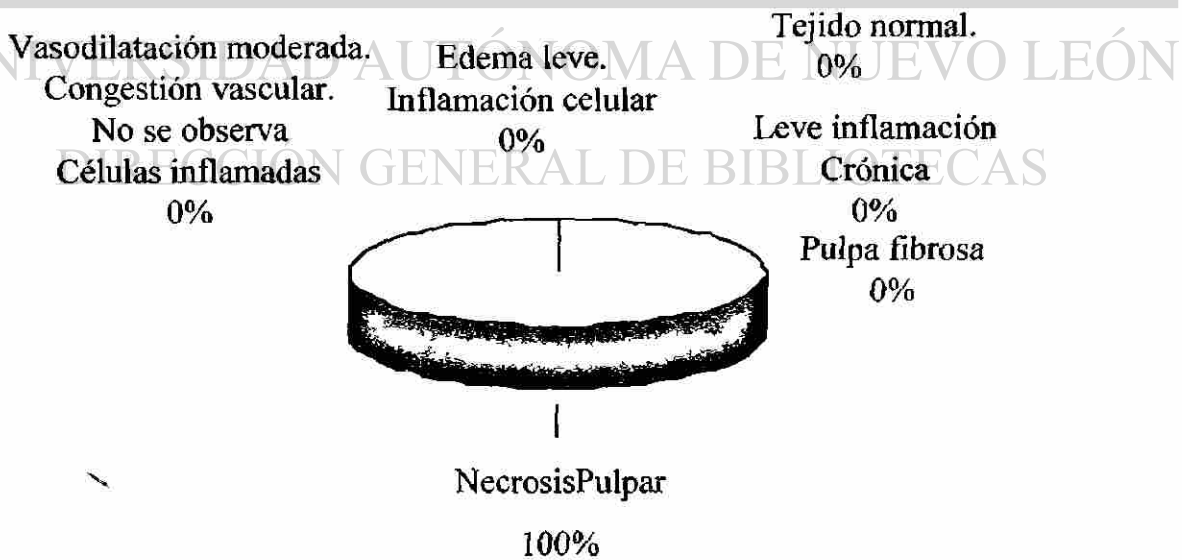


Tabla 5

Tabla de comparación de los hallazgos histológicos presentados a los 15 días después de la intervención de las piezas pulpotomizadas con sulfato férrico y con formocresol

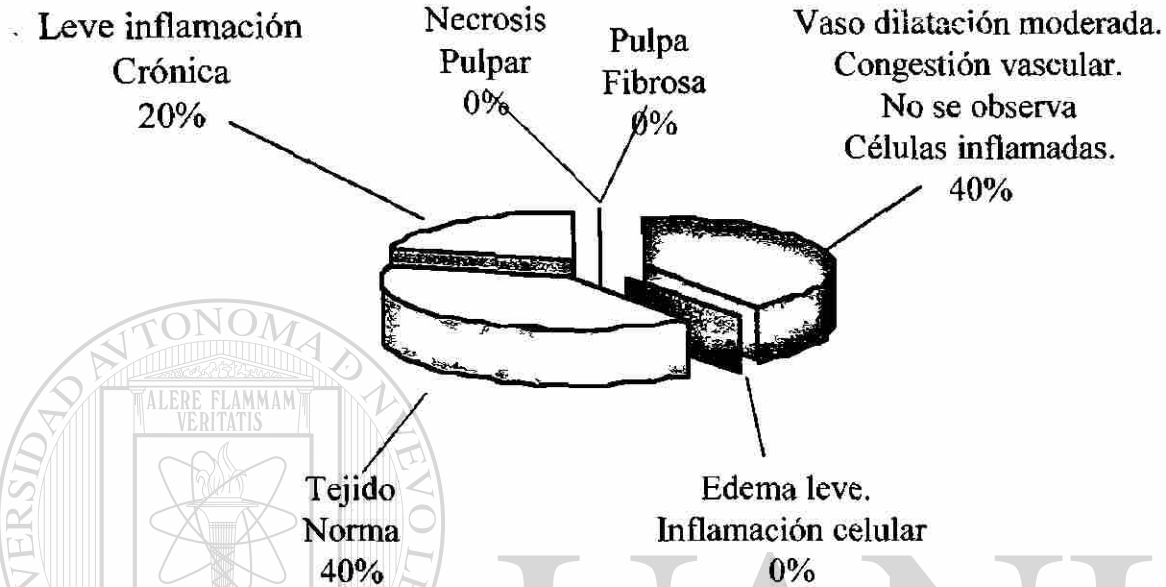
Obs. histológica	Producto		Formocresol	
	Sulfato Férrico		3era OBS	
	No.	%	No.	%
Vasodilatación moderada. Congestion vascular. No se observa celulas inflamadas	2	40.0	0	0.0
Edema leve. Inflamación celular.	0	0.0	0	0.0
Tejido normal.	2	40.0	0	0.0
Leve inflamación crónica.	1	20.0	0	0.0
Necrosis pulpar.	0	0.0	5	100.0
Pulpa fibrosa	0	0.0	0	0.0
Total	5	100.0	5	100.0

DIRECCIÓN GENERAL DE BIBLIOTECAS

GRÁFICA XI

Gráfica de comparación de los hallazgos histológicos presentados a los 15 días después de la intervención de las piezas pulpotomizadas con sulfato férrico y con formocresol

3era OBS



GRÁFICA XII

Gráfica de comparación de los hallazgos histológicos presentados a los 15 días después de la intervención de las piezas pulpotomizadas con sulfato férrico y con formocresol

3era. OBS

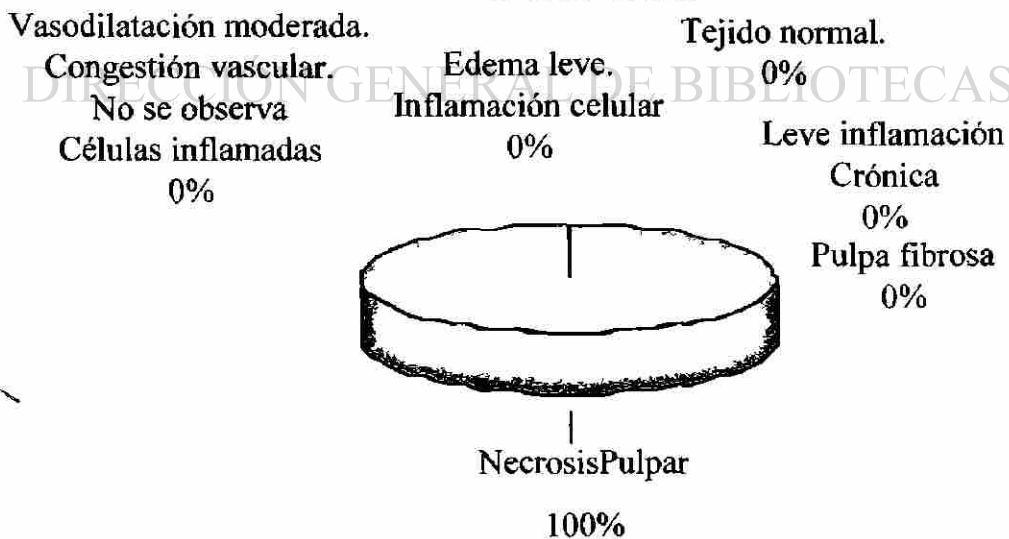


Tabla 6

Resultados 5 días de tratamiento pulpar con sulfato Férrico y formocresol

	Necrosis	Vasodilatación modular. Congestión vascular. No se observan células inflamadas	Pulpa Fibrosa
Sulfato Férrico	0%	100%	0%
Formocresol	60%	0%	40%




Tabla 7

Resultado 10 días de tratamiento pulpar con sulfato férrico y formocresol

	Necrosis	Vasodilatación modular. Congestión vascular. No se observan células inflamadas	Edema leve
Sulfato Férrico	0%	60%	40%
Formocresol	100%	0%	0%

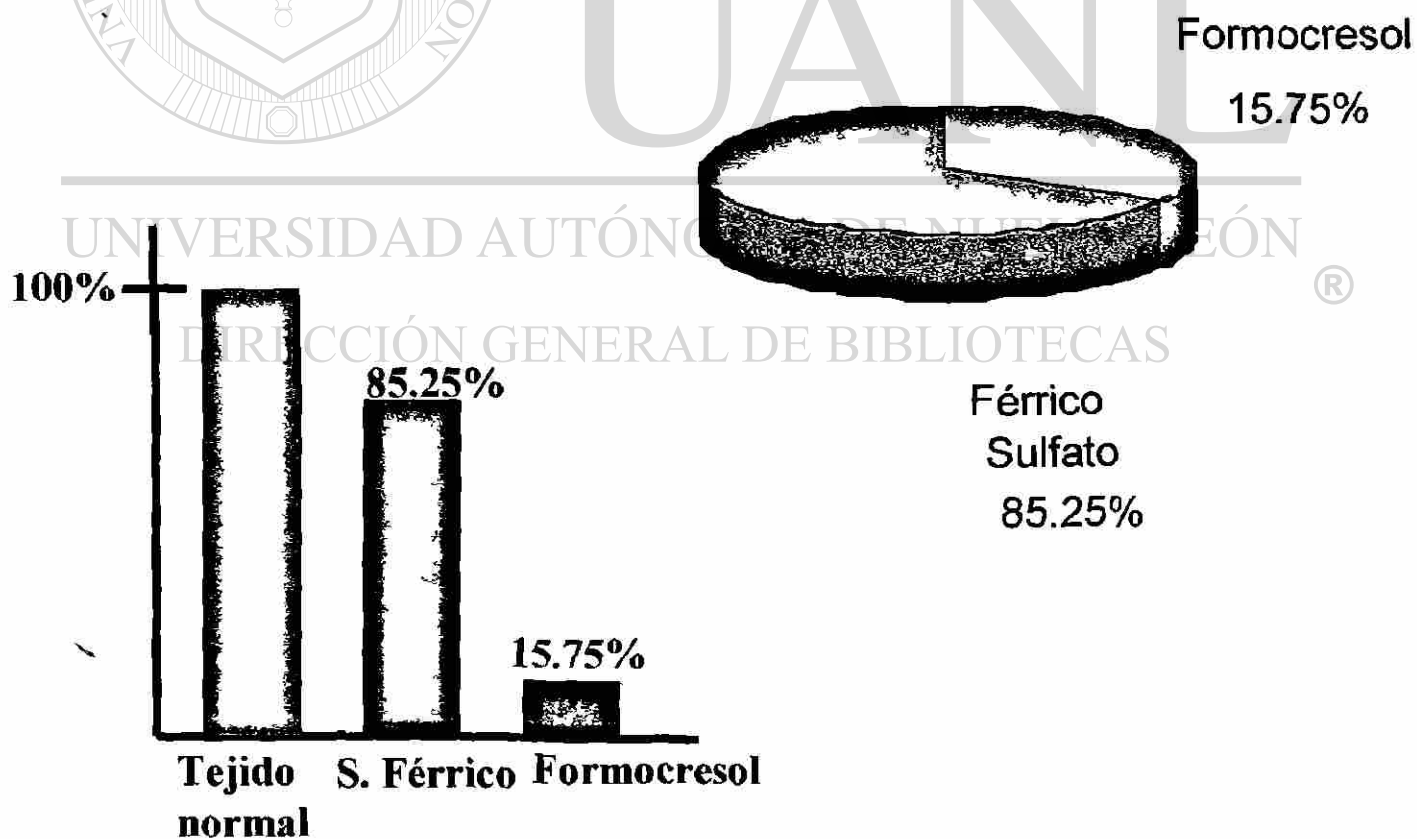


Tabla 8

Resultados 15 días de tratamiento pulpar con sulfato Férrico y formocresol

	Tejido normal	Leve inflamación	Necrosis pulpar	Vasodilatación modular. Congestión vascular. No se observan células inflamadas
Sulfato férrico	40%	20%	0%	40%
Formocresol	0%	0%	100%	0%

