

UNIVERSIDAD AUTÓNOMA DE NUEVO LEÓN

FACULTAD DE ODONTOLOGÍA
DIVISIÓN DE ESTUDIOS SUPERIORES



INDUCCIÓN DE DENTINA UTILIZANDO UN DERIVADO DE MATRIZ
DE ESMALTE COMO RECUBRIMIENTO PULPAR DIRECTO EN
PIEZAS DENTALES PERMANENTES.

POR

C.D. MARÍA CRISTINA VILLARREAL ARANDA

COMO REQUISITO PARA OBTENER EL GRADO DE
MAESTRIA EN CIENCIAS ODONTOLÓGICAS
CON ESPECIALIDAD EN ODONTOLOGÍA INFANTIL

AGOSTO DE 2003

TM

Z6668


F0

2003

.V5



1020149057



UANL

UNIVERSIDAD AUTÓNOMA DE NUEVO LEÓN



DIRECCIÓN GENERAL DE BIBLIOTECAS

UNIVERSIDAD AUTÓNOMA DE NUEVO LEÓN
FACULTAD DE ODONTOLOGÍA
DIVISIÓN DE ESTUDIOS SUPERIORES



**INDUCCIÓN DE DENTINA UTILIZANDO UN DERIVADO DE MATRIZ DE
ESMALTE COMO RECUBRIMIENTO PULPAR DIRECTO EN PIEZAS
DENTALES PERMANENTES.**


UNIVERSIDAD AUTÓNOMA DE NUEVO LEÓN

DIRECCIÓN GENERAL DE BIBLIOTECAS
POR

C.D. MARÍA CRISTINA VILLARREAL ARANDA

**Como requisito para obtener el Grado de
Maestría en Ciencias Odontológicas con Especialidad en Odontología Infantil.**

AGOSTO 2003



UANL

UNIVERSIDAD AUTÓNOMA DE NUEVO LEÓN




DIRECCIÓN GENERAL DE BIBLIOTECAS



**FONDO
TESIS**

UNIVERSIDAD AUTÓNOMA DE NUEVO LEÓN
FACULTAD DE ODONTOLOGÍA
DIVISIÓN DE ESTUDIOS SUPERIORES

**INDUCCIÓN DE DENTINA UTILIZANDO UN DERIVADO DE MATRIZ DE
ESMALTE COMO RECUBRIMIENTO PULPAR DIRECTO EN PIEZAS
DENTALES PERMANENTES.**



APROBACIÓN DE TESIS:


C.D., M.C. MANUEL DE LA ROSA RAMÍREZ
Presidente

UNIVERSIDAD AUTÓNOMA DE NUEVO LEÓN
DIRECCIÓN GENERAL DE BIBLIOTECAS

C.D., M.C. JUAN MANUEL FIDALGO CAVAZOS
Secretario

C.D., M.C. MIGUEL ANGEL QUIROGA GARCÍA
Vocal

UNIVERSIDAD AUTÓNOMA DE NUEVO LEÓN
FACULTAD DE ODONTOLOGÍA
DIVISIÓN DE ESTUDIOS SUPERIORES



**INDUCCIÓN DE DENTINA UTILIZANDO UN DERIVADO DE MATRIZ DE
ESMALTE COMO RECUBRIMIENTO PULPAR DIRECTO EN PIEZAS
DENTALES PERMANENTES.**

ASESORES:

UANL

C.D., M.C. MANUEL DE LA ROSA RAMÍREZ
DIRECTOR ASESOR

COORDINADOR DEL POSGRADO DE PERIODONCIA

DIRECCIÓN GENERAL DE BIBLIOTECAS

C.D., E .P. O. RICARDO MARTÍNEZ PEDRAZA
ASESOR METODOLÓGICO
CATEDRÁTICO DEL POSGRADO DE ODONTOPEDIATRÍA

C.D., M.C. MIRIAM DE LA GARZA RAMOS

ASESOR ESTADÍSTICO

COORDINADORA DEL DEPARTAMENTO DE BIOLOGÍA MOLECULAR



UANL

UNIVERSIDAD AUTÓNOMA DE NUEVO LEÓN




DIRECCIÓN GENERAL DE BIBLIOTECAS

C.D., M.C. ADRIANA CASTELLANOS TOSTADO

ASESOR CLÍNICO

CATEDRÁTICO DEL POSGRADO DE PERIODONCIA



PARA TI LILLY
CON TODO MI CARÍÑO
AMIGAS PARA SIEMPRE

UANL

UNIVERSIDAD AUTÓNOMA DE NUEVO LEÓN

®

DIRECCIÓN GENERAL DE BIBLIOTECAS

Gracias Dios porque siempre estas conmigo y siento tu presencia en cada paso que doy...

Gracias San Judas Tadeo porque has respondido de verdad a la profunda devoción que siento por ti...

Gracias a ti Papá porque con tu apoyo incondicional y tu ayuda me siento protegida y me haces sentir que el mundo es mío...

Gracias Mamá porque tu amor lo supera todo, tus desvelos, tus preocupaciones secretas me demuestran que siempre estas allí como una sombra para cobijarme...

Gracias Jaime y Francisco porque son los hermanos más maravillosos que Dios pudo darme y los mejores amigos del mundo soy muy afortunada de tenerlos...

Y GRACIAS A TI ALFREDO porque eres un ANGEL que Dios puso en mi camino porque sabía exactamente lo que yo necesitaba y eso eres tu, nunca acabaría de agradecerte todo lo que has hecho por mi te aseguro que ni siquiera lo imaginas...

Gracias Lilly porque aunque ya no estés conmigo, tu ejemplo lo llevare siempre conmigo....

RESUMEN

Fecha de Graduación: Agosto 2002

Tesisista: *María Cristina Villarreal Aranda*

UNIVERSIDAD AUTÓNOMA DE NUEVO LEÓN

FACULTAD DE ODONTOLOGÍA

DIVISIÓN DE ESTUDIOS SUPERIORES

POSGRADO DE ODONTOLOGÍA INFANTIL

INDUCCIÓN DE DENTINA UTILIZANDO UN DERIVADO DE MATRIZ DE ESMALTE COMO RECUBRIMIENTO PULPAR DIRECTO EN PIEZAS DENTALES PERMANENTES.

Propósito y Metodología del Estudio:

El fin principal de la realización de este estudio fue la intención de probar la reacción de la pulpa hacia un material que se ha estado utilizando en la regeneración tisular del aparato de sostén del diente., es decir del periodonto con gran éxito, esto colocándolo o utilizándolo como un **recubrimiento pulpar directo** en un premolar, el cual por indicación del tratamiento de ortodoncia debía de ser extraído. Los especímenes fueron libres de caries, no trauma oclusal, ápice cerrado y sin obturaciones previas, lo cual significa un diente sano y además joven. Al obtener la muestra se procedió a realizar el tratamiento quirúrgico bajo las normas más estrictas de asepsia y aislamiento absoluto, se realizó una comunicación pulpar intencional para posteriormente ser recubierta por tres diferentes materiales los cuales fueron **EMDOGAIN, HIDRÓXIDO DE CALCIO y CERA ROSA** además dejando un cuarto grupo como control en el cual no se realizó ningún procedimiento quirúrgico.

Se realizó un procedimiento "split-mouth" para que en un mismo paciente fueran probados los 3 diferentes materiales para que se desarrollaran bajo las mismas condiciones ambientales.

En total fueron 21 especímenes de un total de 6 pacientes los cuales oscilaban entre los 13 y los 25 años de edad y fueron 3 mujeres y 3 hombres.

Posterior a la realización de la comunicación pulpar se realizaron revisiones clínicas a las 24 horas 3 semanas y 6 semanas para determinar si el paciente había o no presentado molestias postoperatorias, se realizaron extracciones a-traumáticas habiendo pasado 6 semanas después de la colocación de los materiales. Los dientes obtenidos fueron incluidos en formol hasta tener toda la muestra completa se depositaron en solución decalcificadora de EDTA al 10%. Seguido de esto se procedió a realizar la preparación para los cortes histológicos y observación bajo el microscopio de luz, para poder realizar el análisis descriptivo de los resultados.

DIRECCIÓN GENERAL DE BIBLIOTECAS

Aportaciones del Estudio:

Al momento de reportar o describir los resultados en este estudio pudimos corroborar que la utilización de un material como **EMDOGAIN** que es de extracción 100% de un germen dentario es muy alentadora, ya que si se utiliza exitosamente como material de regeneración tisular en el periodonto porque no utilizarla en tejido pulpar como un coadyuvante para su recuperación ó regeneración. Se observa sobre todo en la formación de puente dentinario que comparándolo con otros materiales que exitosamente han sido utilizados por muchos años como el Hidróxido de calcio, son muy semejantes. (TABLA 1).

También abre un panorama para otras líneas de investigación para la aplicación de este material en recubrimientos de piezas primarias cariadas y ser más conservadores respecto a la rehabilitación a fin de suplir la utilización de coronas de acero por otras opciones menos dramáticas de restauración al tener una pulpa vital saludable en reparación.

INDICE GENERAL

INTRODUCCIÓN	1
PLANTEAMIENTO DEL PROBLEMA	2
JUSTIFICACIÓN	3
ANTECEDENTES	5
OBJETIVOS	25
HIPÓTESIS	26
CLASIFICACIÓN DEL ESTUDIO	37
MATERIALES Y MÉTODOS	38
POBLACIÓN	39
OBTENCIÓN DE ESPECIMENES	43
RECURSOS HUMANOS	45
RECURSOS FINANCIEROS	46
INSTRUMENTAL Y MATERIAL	47
ANÁLISIS ESTADÍSTICO Y TABULACIÓN	48
DISEÑO ESTADÍSTICO Y TAMAÑO DE LA MUESTRA	49
ESTUDIO HISTOLÓGICO	51
REVISIÓN CLÍNICA	52
RESULTADOS	53
TABLA DE RESULTADOS NO. 5	57
TABLA DE RESULTADOS NO. 11	63
CONCLUSIONES	64
DISCUSIÓN	67
BIBLIOGRAFÍA	71
ANEXOS	76
CRONOGRAMA	77
CARTA DE POSGRADO DE ORTODONCIA	78
CARTA DE ACEPTACIÓN DEL PACIENTE	79
HISTORIA CLÍNICA	80
FORMAS PARA LA CAPTACIÓN DE DATOS	81
OBSERVACIÓN CLÍNICA	83
MEDICIONES HISTOLÓGICAS	86
RESULTADOS ESTADÍSTICOS	90

INTRODUCCIÓN

La terapia pulpar tanto en dientes primarios como en permanentes ha sido durante muchos años un tema de mucho estudio e importancia en la odontología.

Debido a esto es de suma importancia el estudio de nuevas formas de proteger a la pulpa y brindarle la capacidad de regeneración y de recuperarse de cualquier tipo de agresiones que pudieran lesionarla.

El conocimiento del funcionamiento y la estructura del órgano dental en sí es de suma importancia para ofrecer a los pacientes un adecuado diagnóstico y un exitoso tratamiento.

En los últimos años ha habido el surgimiento de materiales que han sido clasificados como regenerativos en cuanto a su comportamiento al estar en contacto con los tejidos dentales.

El objetivo principal de este estudio es el de aplicar un nuevo material que ha sido utilizado en superficies radiculares expuestas y en cirugías periodontales para el tratamiento de defectos intraoseos, causado por una periodontitis desde moderada a severa, esto realizado en premolares humanos con una comunicación pulpar mecánica y libre de caries e infección.

La aplicación de nuevos materiales como agentes regenerativos en la terapia pulpar es un avance muy importante debido a que lo que se busca al momento de estar tratando una pieza ya sea primaria o permanente es proteger y ayudar a la recuperación y regeneración de estos tejidos para poder tener un mejor pronóstico de las piezas dentales.

La odontología ha cambiado mucho en estos años ya que antes lo que importaba era el quitarle el dolor al paciente no importando el hecho que el paciente cada vez perdía más y más piezas dentales y por el contrario en la actualidad o de unos años a la fecha lo más importante es el preservar la integridad tanto de las piezas dentales como de sus tejidos de soporte.

PLANTEAMIENTO DEL PROBLEMA

Las causas de la mayoría de las alteraciones de la pulpa o del órgano dentario son ya bien conocidas, con el tiempo ha sido un tópico muy estudiado y se han empleado diferentes tratamientos y materiales para lograr un buen pronóstico.

A través de los años ha habido un gran avance en el diagnóstico y tratamiento de las alteraciones dentales como lo son por ejemplo las alteraciones de la pulpa, ya que esta es uno de los componentes del órgano dental de los más complejos, Se han realizado muchos estudios acerca de su comportamiento ante diferentes tipos de agresiones que esta sufre, como irritantes físicos, químicos, mecánicos, bacterias, etc.

Se sabe que cuando la pulpa permanece en un estado de salud inalterado esta puede responder favorablemente a cualquier tipo de agresión con la formación de dentina de reparación, esto es de suma importancia debido a que lo importante de un tratamiento dental es preservar la salud de la pulpa dental.

Numerosos estudios hablan acerca de diferentes materiales que se han utilizado con este propósito sin embargo, hasta hace relativamente poco tiempo se han estado empleando materiales de preservación y regeneración de la estructura dental en humanos que puedan mantener en un estado de salud óptima a la pulpa para que esta pueda desempeñar su función adecuadamente.

En este estudio se pretende demostrar si son las proteínas derivadas de matriz del esmalte capaces de la formación de un puente dentinario a través del tejido pulpar, además de la preservación de la integridad y salud del mismo.

DIRECCIÓN GENERAL DE BIBLIOTECAS

JUSTIFICACIÓN

La dentina y la pulpa han sido descritas como un sistema cercanamente interrelacionado. Orban y Massler (1) han reportado muchísimas similitudes entre el hueso y la dentina y sus componentes formativos; la medula y la pulpa.

La reacción del sistema pulpa-dentina será esencialmente proporcional a la duración e intensidad del agente ofensivo.

Emdogain tuvo sus inicios cerca de diez años atrás cuando un rompe aguas en la biología básica del desarrollo del diente revelo un complejo nativo de proteínas derivadas de la matriz del esmalte y su papel clave en el desarrollo dentario. Estas proteínas de la matriz de esmalte mediaban la formación de cemento acelular en la raíz de un diente en desarrollo, proveyendo la fundación de todos los tejidos necesarios asociados complejo periodontal completo.

Emdogain es un comprimido de amelogeninas que semejan el crear una matriz. En los humanos, las amelogeninas se encuentran en las etapas tempranas de la formación del esmalte, así como en el desarrollo del cemento acelular y es asociado con el ligamento periodontal. Estudios recientes han demostrado que la estructura de las amelogeninas ha sido remarcablemente bien conservado a través de la evolución y la funcionalidad consistente en muchas especies. Y a pesar que Emdogain son de origen porcino, son consideradas como las encontradas en el mismo cuerpo humano.

A esto se le ha llamado bio-imitación ya que las proteínas actúan simulando el proceso que se lleva acabo en las etapas tempranas del desarrollo dentario, es decir su acción es inspirada en la naturaleza.

Dentro de los tratamientos realizados en animales se ha comprobado que esta proteína causa la formación de dentina sin alterar el estado de la pulpa, aun estando en contacto directo de la misma.

Con el conocimiento de todos estos adelantos, se crearía una mentalidad de preservación en el odontólogo ya que sería mucho más sencillo el realizar recubrimientos pulpaes directos exitosos a realizar un tratamiento de endodoncia que sería posiblemente exitoso pero también más prolongado y menos conservador.

Además es prioritario el mencionar los beneficios que se obtendrían pensando en una pieza permanente joven que necesita de una adecuada salud pulpar para que su ápice se cierre correctamente y en una pieza primaria en la cual un recubrimiento pulpar directo en la actualidad es muy restringido debido al estado de inflamación crónica constante de la pulpa al estarse reabsorbiendo sus raíces lo cual no permite muchas veces una respuesta favorable a un tratamiento de este tipo.

Los objetivos de la terapia pulpar exitosa en dientes permanentes jóvenes y en dientes primarios son además adecuada masticación, la estética, la prevención de hábitos aberrantes como el de la lengua, dicción, el preservar dientes primarios que no tienen dientes sucedáneos, y para ayudar a la erupción normal y a tiempo de los dientes sucedáneos.

La seguridad de Emdogain ha sido ampliamente documentada, se han realizado documentaciones clínicas de estas proteínas que han sido obtenidas de estudios realizados en los Estados Unidos, Suecia y Alemania.

- 1.- Orban, B: Biologic Considerations in Restorative Dentistry, J. Am. Dent. Assoc. 28: 1069-1079, 1941.
- 2.- Massler, M: Biologic Considerations in the Selection and Use of Restorative Materials, Dent. Clin. North Am., pp. 131-147, March 1985.
- 3.- www.biora.com

UNIVERSIDAD AUTÓNOMA DE NUEVO LEÓN

DIRECCIÓN GENERAL DE BIBLIOTECAS

ANTECEDENTES

La pulpa es un *órgano* diminuto, el volumen total de la pulpa en todos los dientes permanentes humanos es de menos de .5ml. el volumen aproximado de cada diente es de 0 .02ml. A pesar de su tamaño relativamente pequeño es un *órgano* altamente vascularizado y los vasos sanguíneos característicamente tienen paredes muy delgadas. El rango de deposición de dentina es de aproximadamente 4micrones por día durante el periodo productivo antes de la erupción del diente, a menos de 1 micrómetro diario después de la formación completa de la raíz. (1)

La formación de la dentina la inicia un grupo de células especializadas, los odontoblastos, que se diferencian a partir de células de la papila dental cerca de la octava o novena semana de vida fetal. Se considera que los odontoblastos son células derivadas del mesoderma. Los materiales requeridos para la mineralización de la dentina, se obtienen de los vasos sanguíneos de la papila dental. A la dentina que se forma primero se le llama predentina, Es una matriz colágena no es calcificada y se le llama también dentinoide y presenta el inicio de la formación del tejido duro en el diente, la sustancia fundamental o matriz de esta se convierte en aceptor de fosfato de calcio por mediación de fosfatasa alcalina, con lo que inicia la mineralización. Esta primera matriz extracelular, formada por odontoblastos, contiene fibronectina, glucoproteína tisular que interviene en la adhesión celular. En la dentina la fosfatasa alcalina se localiza, de manera principal, en las membranas plasmáticas de las prolongaciones odontoblásticas. La dentina no es tan dura como el esmalte porque su contenido orgánico es mayor. La dentina secundaria se elabora después de la erupción dental, es similar a la primaria, pero difiere en que cambia la dirección de los túbulos. El tejido pulpar deposita dentina constantemente. Schour sostiene que, en el humano, se depositan 4micrometros de dentina secundaria al día. Al igual que en todo tejido conjuntivo, en la pulpa hay células mesenquimatosas indiferenciadas. Durante traumatismos son capaces de transformarse en macrófagos. También pueden convertirse en fibroblastos, odontoblastos u osteoclastos.(2)

La predentina es una zona de matriz orgánica no mineralizada que separa los cuerpos celulares de los odontoblastos y la matriz de dentina mineralizada. La dentinogénesis es el conjunto de *mecanismos mediante los cuales la papila dental elabora por medio de sus células especializadas, los odontoblastos, una matriz orgánica que más tarde se calcifica para formar la dentina. En la dentinogénesis se pueden considerar tres etapas:*

- a) Elaboración de la matriz orgánica.
- b) Maduración de la matriz.
- c) Precipitación de sales minerales (calcificación o mineralización).

La dentina secundaria es la dentina producida después que se ha completado la formación de la raíz del diente. Clásicamente se le describía como sintetizada a partir del momento en que el diente entra en oclusión. Esta dentina se deposita mucho más lentamente que la primaria, pero su producción continúa durante toda la vida del diente, se le denomina también dentina adventicia, regular o fisiológica. Se forma en toda la periferia de la cámara pulpar.

La dentina terciaria, se le conoce como dentina reparativa, reaccional, irregular o patológica. Es la dentina que se forma más internamente, deformando la cámara, pero sólo en los sitios donde existe una noxa o estímulo localizado. Es decir esta dentina es producida por odontoblastos directamente implicados por el estímulo nocivo, de manera que sea posible aislar la pulpa de la zona afectada. Algunos autores hacen una distinción entre la dentina reaccional o reactiva, que es la dentina reaccional o reactiva, que es la dentina terciaria segregada antes un estímulo nocivo por los odontoblastos terminales post-mitóticos (que se han diferenciado durante el desarrollo del diente) y la dentina reparativa, que es la dentina terciaria elaborada por una nueva generación de odontoblastos originados a partir de células precursoras de la pulpa tras la muerte de éstos como consecuencia del estímulo nocivo.

La estimulación de los odontoblastos para la diferenciación y secreción posterior de dentina terciaria tendría su origen en factores de crecimiento tales como el TGF-B que serían solubilizados como consecuencia de la actividad de los ácidos de la placa bacteriana sobre la dentina.

Los patólogos consideran a la dentina reparativa dentro de la categoría de la dentina de neo-formación, en la cual también estaría incluida la dentina cicatrizal o puente de dentina que se forma bajo la acción de protectores pulpares como el Hidróxido de Calcio u óxido de zinc. **Los protectores pulpares inducen a la diferenciación de las células mesenquimáticas pulpares cercanas a la zona afectada, las cuales se transforman en odontoblastos y elaboran dentina de cicatrización, la respuesta depende, obviamente de la vitalidad de la pieza dentaria.**(3)

Las amelogeninas son moléculas hidrofóbicas, fosforiladas y glicosiladas de 25 kDa, ricas en prolina, glutámico, histidina y leucina, que son las más abundantes y que disminuyen a medida que aumenta la madurez del esmalte. Se localizan entre los cristales de las sales minerales.

Las enamelinas, moléculas hidrofílicas, glicosiladas de 70 kDa, ricas en serina, aspártico y glicina, que se localizan en la periferia de los cristales formando las proteínas de cubierta.

Las amelinas que inmunohistoquímicamente se localizan en las capas más superficiales del esmalte y en la periferia de los cristales. (3)

Las amelogeninas son las proteínas más abundantes del esmalte y estas se eliminan durante la maduración. Y las enamelinas o esmaltelinas, persisten en el esmalte maduro, las primeras le confieren rigidez y equilibrio asociación/disociación y facilidad para formar geles tixotrópicos son propiedades ideales para la formación de cristales grandes, característicos del esmalte y las segundas son insolubles, y rellenan los espacios entre los cristales minerales. Se consideran pseudoqueratinas por su similitud a las queratinas del epitelio oral.(4)

En un estudio comparativo de las reacciones de la pulpa en dientes primarios y permanentes mostró que las reacciones pulpares bajo lesiones cariosas en molares primarios fueron muy similares a las reacciones vistas en los molares permanentes. Las reacciones en dientes primarios siguen cercanamente al patrón observado en los dientes permanentes bajo lesiones cariosas activas y arrestadas y bajo cesiones superficiales y profundas en ambas variedades.

En cada uno de los especímenes examinados, las pulpas mostraron una respuesta de cicatrización productiva por debajo de cada tipo de lesión muy similar a aquellas observadas en dientes permanentes jóvenes y adultos. No hay duda que las diferencias en la cicatrización potencial existe entre los dientes permanentes jóvenes y adultos y los dientes primarios debido a su edad fisiológica Sin embargo, este estudio sugiere que las similitudes son mucho más grandes que las diferencias. (5)

La terapia pulpar en los dientes deciduos y en la dentición permanente joven representa un reto para los investigadores tanto en el campo de la Odontopediatría como en la Endodoncia.

Los métodos terapéuticos de mantenimiento de estos dientes recaen en dos grandes categorías: la preservación de la dentina vital y la pulpa y la preservación de la dentina no vital por la remoción de la pulpa.

La estructura de la dentición primaria, sus componentes radiculares y coronales, y la edad del niño son factores los cuales influyen la terapéutica clínica.(6)

EL recubrimiento pulpar directo puede ser definido como un tratamiento de una exposición de la pulpa dental causada por accidente o en el curso de una excavación por caries profunda. El recubrimiento pulpar directo es generalmente recomendado cuando ocurre una exposición mecánica en un campo seco y estéril. Sin embargo, Starkey y Langeland mantienen que este procedimiento es inapropiado donde ocurre una exposición por caries, debido a la inhabilidad del operados de determinar el grado de inflamación pulpar. Berk y Krakow mantienen que las exposiciones por caries pueden ser exitosamente recubiertas dependiendo de la inspección crítica de la condición de la membrana dentino-pulpar junto con una evaluación radiográfica subjetiva.

Glass y Zander y Seelig discontinuaron el uso de Oxido de zinc y eugenol como un agente de recubrimiento en contacto directo con la pulpa debido a la inflamación crónica que causaba.

Sciaky y Pisanti y Attalla y Nowjain realizaron un estudio con iones de calcio para demostrar que el calcio necesario para la formación de un nuevo puente de dentina no se origina del hidróxido de calcio del material de recubrimiento sino que se deriva del mismo tejido pulpar.

Massler, concluye que el hidróxido de calcio mantiene un gran uso como material de recubrimiento pulpar directo. Si el procedimiento de recubrimiento pulpar es seleccionado como un tratamiento de elección por exposiciones accidentales o por caries, el hidróxido de calcio es el material que es uniformemente recomendado tanto para dientes permanentes jóvenes como para dientes primarios. (6)

El problema en el mantenimiento de la vitalidad de una exposición clínica de la pulpa dental por varios procedimientos conservadores de fomentar el desarrollo del puente dentinario ha sido el objeto de numerosas investigaciones. (7)

En algunas instancias el manejo exitoso de las exposiciones pulpares, una parte considerable de este éxito ha sido atribuida al grado extraordinario de la resistencia del tejido pulpar. Razones dadas para justificar el fracaso en la formación de tejido duro han incluido la edad del paciente, el grado de trauma quirúrgico, las excesivas presiones de sellado, la inadecuada selección de medicación, infección bacteriana y un deterioro en la resistencia del huésped. (7)

Debido a la frecuencia de resultados adversos obtenidos después del tratamiento del recubrimiento pulpar de pulpas infectadas aguda o crónicamente, sin tener en cuenta otras condiciones presentes, estos casos en particular no deben de ser considerados para este tipo de procedimiento. (7)

En un estudio que se realizó en ratas, en las cuales se provocó una exposición pulpar mecánica, se dividió el estudio en dos grupos, el grupo control que era libre de gérmenes y el grupo convencional en el cual en el lugar de la exposición o perforación se empaquetaron restos de comida y detritos. Los resultados fueron los siguientes: en el grupo control no se observó una pulpa completamente desvitalizada en ninguno de los casos, la inflamación pulpar resultante de la exposición fue mínima, no se encontró ningún absceso apical, el puente dentinario fue evidente a los 14 días con cantidades prominentes de formación de matriz. El grupo convencional mostró tejido pulpar vital solamente en el tercio apical de las raíces, las porciones coronales remanentes de la pulpa estaban necróticas y purulentas. Se observaron también colonias de bacterias.(7)

Tratamientos conservadores han sido recomendados para la dentición primaria ya que sus pulpas tienen el potencial de recuperarse una vez que la irritación ha sido removida. Recubrimientos alternativos al formocresol tales como la solución de glutaraldehído al 6.25%, matriz de dentina alogénica antigéno-extraído y proteína morfogenética cruda son reportados con resultados prometedores. (8)

A pesar de los avances modernos en la prevención de la caries dental y el incremento del entendimiento de la importancia del mantenimiento de una dentición natural, muchos dientes son todavía perdidos prematuramente. Esta pérdida puede llevar a una mal oclusión y problemas estéticos, fonéticos y funcionales.

El objetivo primario del tratamiento pulpar de un diente afectado es el de mantener la integridad y la salud de los tejidos orales. El recubrimiento pulpar directo es el procedimiento que se lleva a cabo cuando una pulpa sana ha sido inadvertidamente expuesta durante un procedimiento operatorio. El sitio de la exposición debe de ser del diámetro de la punta de un alfiler y libre de los contaminantes orales. Un medicamento de hidróxido de calcio es colocado sobre el sitio de la exposición para estimular la formación de dentina y el mantenimiento de la vitalidad de la pulpa. El recubrimiento pulpar directo de una exposición por caries en la dentición primaria no es recomendado. Este procedimiento es válido solamente si la exposición es pequeña y es por trauma o bajo condiciones favorables. Aun en casos con condiciones favorables el rango de éxito no es particularmente alto, el fracaso del tratamiento puede resultar en reabsorción interna o en un absceso dento-alveolar agudo. Por lo mismo la pulpotomía es el tratamiento de elección para exposiciones pulpares en dientes vitales primarios. (8)

Materiales biológicos que promueven la cicatrización de la herida de la pulpotomía han sido propuestos como materiales de recubrimientos. Estudios previos reportaron buenos resultados en animales de laboratorio utilizando una solución de colágena enriquecida, pero obtuvo resultados desfavorables. (9)

Barreras cálcicas fueron observados directamente por debajo de el sitio de la amputación en dientes de monos tratados con hueso liofilizado en humanos (10)

El propósito de la terapia pulpar incluye la remoción de la infección y la inflamación crónica y gracias a esto el alivio del dolor asociado. El mantenimiento de la longitud de arco es importante para una buena función masticatoria y el óptimo desarrollo de la oclusión. Como regla general es preferible la conservación de un diente a llevar acabo una extracción.(11)

Las diferencias entre la dentición primaria y la permanente son varias y algunas son: que el esmalte y la dentina son más delgados que en los dientes permanentes, y la cámara pulpar es relativamente más grande. Los molares tienen canales radiculares los cuales son irregulares y tienen forma de cordones, haciéndose más estrechos debido a la deposición de dentina secundaria. Los canales vasculares accesorios son encontrados en el área interradicular donde el piso de la cámara pulpar es más delgado. La pérdida de hueso asociado con una molar primaria infectada es frecuentemente interradicular a diferencia de periapical como en los permanentes esto es debido a la presencia de canales accesorios. (11)

Una exposición pulpar en un diente permanente joven es usualmente tratada con un recubrimiento o una pulpotomía dependiendo en el grado de exposición pulpar, el intervalo entre el accidente y la examinación, y el estado del desarrollo de la raíz. El recubrimiento de la pulpa es recomendado cuando la exposición es pequeña y cuando puede ser tratada inmediatamente después del accidente. (12)

El recubrimiento pulpar directo en dientes primarios esta contraindicado debido a su alto rango de fracaso. Es recomendable solamente en casos de exposiciones mecánicas y bajo aislamiento absoluto.

El desarrollo de una patología pulpar como una secuela de caries o un traumatismo que interfiera con una formación radicular normal crea un especial problema a los Endodoncistas. Como la pulpa es necesaria para la formación de dentina, la pérdida de la vitalidad en un diente permanente antes de completar la formación radicular deja una delgada y débil raíz que es muy propensa a fracturarse.

Cualquier esfuerzo debe de hacerse para mantener la vitalidad de la pulpa en el diente con un incompleto desarrollo de los ápices con el intento de obtener el mayor desarrollo de este posible. El recubrimiento pulpar directo envuelve la aplicación de un medicamento o recubrimiento sobre la pulpa expuesta en un intento de preservar la vitalidad pulpar. (13)

La terapia pulpar fue clasificada de acuerdo con los siguientes objetivos de tratamiento: desvitalización, preservación y regeneración. En la desvitalización se incluía el formocresol, el cual comúnmente dejaba a la pulpa la mitad muerta y la mitad viva y crónicamente inflamada, en este estado la pulpa es susceptible a la formación de abscesos, y de reabsorción radicular interna. Otra forma de desvitalización era la utilización de electrocirugía, esta no era mejor que el formocresol solo que era una forma de evitar la utilización de químicos, esta incitaba a la reabsorción radicular patológica y patología periapical y de la furca, causaba también necrosis difusa y inflamación aguda y crónica, edema y fibrosis. En la preservación están incluidas las modalidades que tienen tendencia a ocasionar la mínima agresión a los tejidos, pero son incapaces de iniciar un proceso inductivo. Agentes que se incluyen en esta categoría son el glutaraldehído y el sulfato férrico.

El ZOE fue el primer agente en ser utilizado para la preservación pero ahora sabemos que el ZOE posee propiedades destructivas y que causa inflamación y reabsorción interna y que no puede ser colocado en contacto directo con la pulpa. También se utilizó un recubrimiento que contenía corticoesteroides pero sus resultados no fueron estadísticamente importantes. El glutaraldehído en años recientes ha sido propuesto como una alternativa del formocresol debido a su autolimitada penetración, alta capacidad de fijación y baja antigenicidad, pero debido a sus características de volatilidad causaba algunas veces poca fijación la cual causaba irritación la cual resultaba en una reabsorción interna.(14)

El sulfato férrico es un químico no-aldehído, este es un componente hemostático, el cual previene los problemas relacionados con la formación del coagulo. La categoría de la regeneración es el ideal de terapia que todos tenemos, en cuando a dejar la pulpa radicular vital y sana y completamente rodeada dentro de una cámara delineada por una capa odontoblástica. En esta situación, el tejido podría ser aislado de materiales de restauración nocivos en la cámara y disminuir los cambios a una reabsorción interna.(14)

Avances recientes en el campo de la formación de hueso y de dentina han abierto excitantes horizontes para la terapia pulpar. Ahora tenemos el prospecto de ser capaces de inducir dentina de reparación con proteínas recombinantes dentinogénicas similares a las proteínas nativas naturales del cuerpo. Esta excitante nueva era fue encontrada en dos observaciones clásicas hechas algunos años atrás. Huggins noto que el epitelio del tracto urinario implantado dentro de la pared abdominal de los perros evocaba formación de hueso. Algunos años después Urist observó que la matriz mineralizada de hueso estimulaba la formación de hueso nuevo cuando se implantaba en sitios ectópicos tales como el músculo. Urist concluyo que la matriz de hueso contenía un factor capaz de autoinducción, y el llamo a este factor Proteína Morfogenética de Hueso (BMP). (14)

La mayoría de las proteínas fueron evaluadas por su potencial osteogénico en vivo en implantes subcutáneos en ratas. Respuestas pulpares se observaron en varias preparaciones que fueron determinadas en perros y dientes de primates. Estas actividades sugirieron un rol de estas proteínas en la regeneración de hueso y pulpa.

También se ha utilizado hueso liofilizado como recubrimiento de dientes pulpotomizados y también se ha utilizado matriz de dentina para tratar pulpas amputadas de perros.

Las preparaciones de BMP-2, BMP3 y BMP7 (OP1), fueron bien definidas que presumiblemente son las que inducen la formación de dentina. La demostración que dentina de reparación puede ser inducida biológicamente, y su espesor puede ser determinada por la dosis de medicamento, eleva a la terapia pulpar a un nuevo nivel. (14)

También se ha utilizado colágena sola como un recubrimiento pulpar para dientes pulpotomizados pero no fue exitosa, debido a que la colágena es un constituyente integral de la dentina y de la matriz de hueso y se demostró que la colágena no tiene un potencial osteogénico y simplemente era reabsorbida. (15)

El razonamiento detrás del tratamiento de recubrimiento pulpar directo, es el de estimular a la pulpa joven y sana a iniciar un puente dentinario, como barrera del sitio de exposición. Ha sido frecuentemente enfatizado que el recubrimiento pulpar directo en dientes primarios debe de ser limitado solamente a una pequeña o mecánica exposición que esta rodeada por dentina sólida, las razones dadas para la limitación de este tratamiento en dientes primarios incluyen el potencial para reabsorción interna, calcificaciones, inflamación pulpar crónica, necrosis y compromiso intrarradicular. Estas patologías fueron frecuentemente observadas, cuando el hidróxido de calcio fue utilizado en pulpotomías de dientes primarios. (16)

Dos argumentos han sido utilizados para no recomendar el RPD en dientes primarios. El primero se relaciona con la histología y fisiología pulpar y su respuesta a la irritación, infección y trauma. EL segundo envuelve las consideraciones del procedimiento que han sido considerados como la causa de la mayoría de los fracasos. (16)

Las diferencias histológicas entre los dientes primarios y los permanentes, no existen diferencias estructurales, pero se ha notado que las pulpas de los dientes primarios y permanentes responden diferente al trauma, invasión bacteriana, irritación y la medicación. Las raíces de los dientes primarios tienen un ápice agrandado, en las permanentes hay una reducción en la irrigación sanguínea, lo que favorece a la respuesta cálcica. Y por el contrario la abundante irrigación en los dientes primarios demostraron una mayor y más rápida respuesta inflamatoria a la irritación mayor que la vista en los dientes permanentes. Se ha demostrado también que entre mayor sea la inflamación en los dientes primarios mayor será la reabsorción.

Los puntos sobresalientes de un exitoso recubrimiento pulpar han sido descritos como sigue:

- La formación de un puente dentinario
- El mantenimiento de la vitalidad pulpar
- Ausencia de sensibilidad o dolor
- Respuesta inflamatoria pulpar mínima
- La habilidad de la pulpa de mantenerse por si misma sin la degeneración progresiva
- Ausencia de reabsorción interna y/o patosis intrarradicular.

UNIVERSIDAD AUTÓNOMA DE NUEVO LEÓN

Muchos medicamentos y materiales en los años de publicaciones dentales han sido sugeridos como recubrimientos sobre el área de la exposición e iniciar la cicatrización pulpar y la reparación de la estructura dura. Muchos de estos productos han intrigado a los investigadores, debido a la inferencia de estos a causar o producir una barrera de tejido duro.

Por más de 4 décadas el hidróxido de calcio ha sido utilizado solo o en combinación con una variedad de aditivos y ha sido ampliamente investigado y usado en la terapia pulpar, seguido del ZOE, compuestos de antibióticos, calcitonina, colagena, corticoesteroides, cianoacrilato, formocresol, fosfato tricalcico. (16)

El hidróxido de calcio produce la coagulación y necrosis de la *superficie del tejido* de la pulpa y directamente por debajo de la superficie el tejido se diferencia en odontoblastos, los cuales elaboran una matriz en cerca de 4 semanas. La reabsorción interna y la inflamación pulpar crónica han sido citadas como secuelas frecuentes cuando este es usado como RPD en dientes primarios.

Kennedy y Kapala en un estudio establecieron que el *alto contenido celular* del tejido pulpar de las piezas primarias son las responsables de los fracasos del RPD en estas piezas. (16)

En un estudio hecho con monos se indujo mecánicamente la inflamación pulpar y no se encontraron resultados benéficos de cicatrización de la pulpa expuesta cuando se uso hidróxido de calcio. (17)

Glass y Zander encontraron que el ZOE en contacto directo con el tejido pulpar *produce inflamación crónica y causa necrosis pulpar*. (18)

Los cementos de policarboxilato también han sido utilizados para el RPD, y estos materiales mostraron una ausencia de potencial antibacterial y no estimulaban a la formación de puente de dentina en pulpas de dientes primarios y permanentes en monos. (19)

La dentina es un tejido vital celular y se puede cicatrizar. La cicatrización es completa cuando los túbulos cercanos a la pulpa se esclerosan por ser rellenos con sales minerales, y por lo tanto se vuelven impermeables a los fluidos, y la formación de dentina reparativa es completa o casi completa por debajo de los túbulos dañados. Esto toma aproximadamente de 4 a 6 semanas y es una justificación para colocar un recubrimiento temporal encima de una lesión cariosa activa profunda. (20)

En un estudio en el cual se comparó el uso del sulfato férrico con el formocresol diluido como agentes de recubrimiento pulpar en dientes primarios, se sugirió que el sulfato férrico actuaba previniendo la formación del coagulo sanguíneo y esto *podría minimizar* los cambios de una inflamación crónica y una reabsorción interna en pulpotomías con hidróxido de calcio. Los rangos de éxito fueron similares en ambos grupos y no mostró una diferencias estadísticamente significativas. (21)

En otro estudio se comparo el uso del trióxido mineral agregado y el formocresol como recubrimiento en dientes primarios con pulpa expuesta por caries, aquí se utilizaron molares primarios las cuales fueron recubiertas con ambos materiales, el MTA es un material que tiene un sellado mejor al de la amalgama y el ZOE. Es un polvo que se activa en presencia de humedad con un ph de 12.5, los resultados fueron favorecedores para el MTA pero el parámetro de éxito de este estudio era la obliteración de los conductos de las piezas tratadas.(22)

En otro estudio se comparo la respuesta pulpar con el uso de hueso liofilizado, hidróxido de calcio y ZOE en dientes de monos. Los resultados arrojados por este estudio sustentaron la hipótesis del autor que el hueso liofilizado era mejor que el hidróxido de calcio en cuanto a que al igual que este formaba un puente dentinario pero sin causar la inflamación de la pulpa y la consiguiente reabsorción radicular interna. En este estudio los dientes tratados con hueso liofilizado mostraron puentes dentinarios en el 100% de los casos, en comparación con 50% de los casos usando hidróxido de calcio. (23)

En adición a las proteínas estructurales del hueso, como las de colagena tipo I, células de hueso sintetizan un numero de peptidos reguladores del crecimiento que están también almacenadas en la matriz de hueso, presumiblemente como consecuencia de la producción local por los odontoblastos. Entre los peptidos reguladores del crecimiento del hueso en la matriz de hueso son recientemente descritas las proteínas morfogenética de hueso BMPs. Estos factores fueron purificados de la matriz del hueso por su capacidad de estimular la formación ectópica de hueso, pero no es sabido si estas son producidas por las células normales de hueso y la influencia normal de la formación de hueso. (24)

La presencia de factores de crecimiento y diferenciación en hueso han sido demostrados por implantación subcutánea de matriz de hueso desmineralizado que inicia la morfogénesis de nuevo cartílago y hueso. Los genes para la proteína morfogenética de hueso han sido clonados y expresados. Las BMP recombinadas inducen formación de hueso endocondral en vivo.

La secuencia multifacética del desarrollo de la cascada consiste en quimiotaxis, mitosis, y diferenciación de cartílago y hueso. Las BMP son miembros de la superfamilia del factor beta de crecimiento e incluye tres diferentes subfamilias: BMP-2, BMP-3, BMP-7. Las BMP juegan un papel importante en la reparación de fracturas, regeneración periodontal, y aumento del reborde alveolar. (25)

El hueso, la dentina y el cemento de un individuo maduro están comprendidos por una fibra densa de colágena dentro de la cual apatita mineral carbonatada es depositada. Esta hipotetizado que un establecimiento de colágena interactiva y fosfoproteínas son secretadas por osteoblastos, odontoblastos y cementoblastos dentro de una preformada matriz de colágena. Estas fosfoproteínas pueden también regular la morfología, rango de crecimiento, y la estabilidad de los cristales minerales de los tejidos duros. La mineralización ocurre como las proteínas reguladoras son depositadas en las fibras preformadas. (26)

Las proteínas morfogenéticas de hueso han sido implicadas en la inducción de diferenciación en osteoblastos durante la esqueletogénesis embriológica y la cicatrización de una fractura. En un estudio se probó la hipótesis de que las BMPs están también envueltas en la osteoblastogénesis que toma lugar en la medula del hueso en la vida posnatal. Esto se llevó a cabo añadiendo una pequeña cantidad de Noggin(es una proteína que bloquea los efectos de algunas BMPs), a los cultivos de células de la médula ósea inhibiendo la formación de osteoblastos y osteoclastos, estos efectos fueron revertidos por BMP-2/4.

Estos hallazgos sugieren que BMP-2 y BMP-4 son expresadas en la medula ósea en la vida postnatal y sirve para mantener el continuo abastecimiento de osteoblastos y osteoclastos y de hecho, BMP 2/4 están comprometidos en la inducción de la línea osteoblástica como un pre-requisito para el desarrollo de los osteoclastos. (27)

En un estudio se realizaron pruebas para determinar la etapa específica en la que se presentaban las BMPs durante la morfogénesis de los dientes humanos, estas eran miembros relacionados con la decapentaplegic-Vg (DVR), son moléculas señaladoras presentes en los tejidos reguladores inductivos durante el desarrollo de las vértebras. La expresión de DVR/proteínas morfogenéticas de hueso 2,4 y 6 fueron estudiadas en dientes de fetos humanos. Los resultados sugirieron que DVR/BMP 4 está envuelta en la etapa temprana de la morfogénesis de los dientes. DVR/BMP 6 está en particular, implicada en las interacciones epitelio-mesénquima controlando la citodiferenciación. DVR/BMP 2 está envuelta en la función secretora de los odontoblastos. (28)

En otros estudios acerca de la función formadora de hueso de la proteína morfogenética de hueso se utilizó la BMP 2 en la reparación de alvéolos maxilares hendidos de perros, el propósito de este estudio fue el de regenerar el hueso en las hendiduras utilizando proteína morfogenética de hueso recombinante humana 2, a determinado tiempo los perros fueron sacrificados y se realizó el estudio radiográfico e histológico. El tiempo fue de 2 y 4 meses, la diferencia de tiempo no fue significativa ya que no se presentaron diferencias, los resultados no fueron como se esperaban debido a que la dosis utilizada fue baja, pero sin embargo sí hubo formación de hueso y además se llegó a la conclusión de que se debió de hacer una resección más grande de hueso para estimular la regeneración ósea espontánea. (29)

Se han utilizado también cementos de hidroxiapatita con el propósito de la formación de hueso, en un estudio realizado en mandíbulas edéntulas de perros se utilizaron estos cementos en combinación de hueso liofilizado para aumentar la dimensión de la mandíbula edéntula y atrófica de perros. Los resultados fueron favorecedores y mostraron en estudios histológicos que los cementos de hidroxiapatita mostraron osteoinducción y formación ósea subperióstica y en el endosteo. (30)

En etapas tempranas de la formación del diente, BMP-2, BMP-4, son expresadas en la lamina dental, mientras que la BMP-4 es también expresada en la capa mesenquimática. Mientras que la BMP-2 y ahora la BMP-7 son expresadas en el epitelio dental. La región de la formación del esmalte, el cual es el centro de organización el que se cree que esta envuelta en el establecimiento de la formación del diente, expresa niveles elevados de BMP-2 y BMP-7 BMP-4 y los odontoblastos expresan BMP-2 y BMP-4 y 7. Las estructuras de soporte de los dientes adultos son también responsabilidad de las BMPs. Miembros de la familia de las BMPs son siendo investigadas para su uso en la reparación y la regeneración de tejidos periodontales. En un estudio realizados con ratas para la regeneración periodontal, ambas rhBMP-2 y 7 estimularon la regeneración de hueso y cemento y mantuvieron la anchura del ligamento periodontal.

En un modelo con defecto en la furcación, implantes de rhBMP2 y 7 se produjo una estimulación de la regeneración periodontal. (31)

Estudios clásicos de embriología experimental, han demostrado que el desarrollo de los órganos dependen de interacciones secuenciales y recíprocas entre las capas de tejidos. Estas interacciones inductivas, también llamadas inducción secundaria, ocurren entre tejidos epiteliales y mesenquimatosos, y conduce la diferenciación entre las células y la organización de las células a tejidos y órganos. Muchos factores de crecimiento han sido implicados. La proteína morfogenética de hueso (BMPs) son una familia de moléculas relacionadas con el factor de crecimiento (TGF) beta superfamilia, originalmente aislado de la matriz de hueso, estas han sido caracterizadas por su habilidad de inducir formación de hueso ectópico in vivo y la modulación de los eventos secuenciales llevando a la formación de hueso. (32)

La dentina reparativa se forma localmente, incluso después de la completa formación de la raíz, en respuesta a los estímulos nocivos tales como atricción, abrasión, caries y procedimientos operativos. En estas instancias, odontoblastos severamente dañados y degenerados son reemplazados por células indiferenciadas que migran a la superficie de la dentina de las regiones más profundas de la pulpa. BMP es responsable de la inducción de hueso y también puede ser aislada de la dentina. En un estudio se indujo la formación de dentina de reparación en la pulpa dental amputada de un perro colocando BMP como recubrimiento. Los resultados fueron que si se formo dentina de reparación.

Esto empezó con una casi imperceptible respuesta inmunitaria mediada por células que fue seguida por la reabsorción de BMP y la proliferación de células mesenquimáticas, junto con una invasión vascular. Los resultados fueron observados a las 4 y 8 semanas postoperatorias.

Se formó dentina tubular seguida de osteodentina. Estos hallazgos sugieren que la BMP estimula la mitosis de células mesenquimáticas y puede inducir la diferenciación en osteodentinocitos. La osteodentina resultante puede jugar un papel en la diferenciación de odontoblastos. (33)

La diferenciación de los odontoblastos es importante para la formación de dentina en los gérmenes dentales y los dientes maduros. A pesar de reportes previos han indicado que hay un tipo de agente inductivo que puede inducir a las células mesenquimáticas de la pulpa dental a la diferenciación en odontoblastos y secretar matriz de dentina. La BMP, la cual induce a la formación de cartílago y hueso cuando se ha implantado en tejido muscular, es encontrada en la matriz de dentina. BMP existe en los odontoblastos, ameloblastos, y matriz de dentina, la BMP induce la formación de osteodentina y dentina tubular cuando ha sido usada como recubrimiento pulpar en dientes de perros. BMP juega un papel importante en la diferenciación de los odontoblastos.

La diferenciación de las células de la pulpa dental es muy importante para la formación de dentina. Urist y colaboradores han separado BMP dentinaria de dientes de conejos y vacas en años recientes. Estos trabajos pioneros han demostrado que la BMP es claramente una proteína establecida en la matriz de la dentina y posiblemente también en el esmalte y en el cemento. (34)

La proteína osteogénica-1, (OP-1, BMP-7) un miembro del factor de crecimiento beta, induce la formación de cartílago y hueso cuando se implanta en sitios intra y extra-esqueletales in vivo. La dentina posee actividad de proteína morfogenética de hueso. Se realizó un estudio para determinar si la cantidad de dentina de reparación estimulada por OP-1 en dientes de perros es relacionada con la cantidad de proteína utilizada en experimentos de Recubrimientos pulpares directos. Pulpas expuestas de premolares y molares de cambios fueron tratadas con cantidades diferentes de OP-1 con un portador de colagena. Dentina de reparación estuvo presente en todas las piezas tratadas con OP-1 después de 6 semanas, y no se formó dentina de reparación en las piezas que fueron tratadas solamente con el portador de colagena. No existió diferencia entre los grupos de muestras en las que se varió la cantidad de proteína que se usó de recubrimiento. (35)

La proteína recombinante humana OP-1 o BMP 7 aparte de que induce la formación de cartílago y hueso, también preserva la vitalidad pulpar y estimula la formación de dentina de reparación cuando se coloca en el tejido pulpar vital parcialmente amputado. La cantidad de dentina formada en 6 semanas fue proporcional al total de la cantidad de proteína y portador de colagena que se colocó sobre la pulpa y la capacidad de la respuesta de la pulpa a OP-1 pareció ser independiente a la cantidad de pulpa coronal removida.

La pulpa reparativa no fue completamente mineralizada hasta después de 6 semanas de cicatrización. La vitalidad de la pulpa radicular fue mantenida, se formó dentina de reparación y la mineralización fue casi completa después de el primer mes al cuarto mes.

Por lo menos tres de la gran familia de proteínas osteogénicas de hueso inducen la formación de dentina de reparación. Principalmente BMP-2, BMP-4 y BMP-7 ó OP-1 estimulan la formación de una forma de dentina de reparación cuando son colocados directamente contra una pulpa vital parcialmente amputada. (36)

Se realizó un estudio en el cual se inducía la formación de dentina en una pulpa amputada de un diente de perro por medio de la rh(BMP)-2 y 4, en el cual se examinaba la hipótesis de que la BMPs inducía la formación de dentina, a dos meses de la amputación la pulpa amputada fue llenada con dentina tubular en la parte más baja y osteodentina en la parte más coronal. La cantidad de dentina formada fue marcadamente disminuida cuando la matriz dentinaria se implantaba sola sin la presencia de BMPs.

Estos hallazgos implican que la rhBMP-2 y 4 inducen a la diferenciación de células pulpares adultas, odontoblastos. Por lo tanto las BMPs tienen un papel importante en la odontología como un agente de recubrimiento pulpar bioactivo que induce la formación de dentina. Se comprobó también que la BMP-2 y BMP-4 no afectan la proliferación de células pulpares mesenquimáticas *in vivo*, pero sí estimulan la diferenciación de las células pulpares en odontoblastos *in vitro*.

La dentina de reparación es definida como una zona localizada de dentina que es depositada en pulpas no expuestas en respuesta de alguna estimulación externa. La deposición de dentina de reparación ha sido considerada que es una consecuencia de factores fisiológicos, tales como atricción oclusal, erosión, abrasión, el envejecimiento, o efectos patológicos, como caries, enfermedad periodontal, infecciones orofaciales y trauma por instrumentación durante la preparación dental. El puente dentinario ha sido descrito como la deposición de nueva matriz directamente adyacente o subyacente a alguna fuente de material, tal como el agente de recubrimiento pulpar. Por lo tanto en este artículo lo que se está buscando es la formación de un puente dentinario utilizando un agente bio-activo de recubrimiento pulpar. (37)

La Proteína osteogénica recombinante humana (OP-1 o BMP 7), cuando se aplico como recubrimiento directo en dentina con comunicación pulpar reciente en cambios, estimuló significativamente más formación de dentina de reparación que el hidróxido de calcio. La respuesta a esta proteína fue dependiente de la concentración aplicada al diente y a la actividad y el espesor de la residual dentina. La respuesta al hidroxido de calcio fue similarmente dependiente al espesor de la dentina residual. En todos los casos analizados, las cantidades variables de dentina de reparación fueron limitados en el ares de la superficie pulpar expuesta en el corte de los túbulos dentinarios. (38)

En otro estudio acerca de la matriz de dentina reciclada como portador de la BMP, se utilizo dientes disfuncionales, donados por la comunidad de clínicas dentales y fueron reciclados para investigación en proteína morfogenética de hueso. Las coronas de los dientes fueron pulverizadas, y las raíces fueron lavadas en alcohol al 70%, desmineralizadas y liofilizadas y preparadas en dos formas: matriz parcialmente desmineralizada de dentina y autolizada y antígeno extraída matriz de raíz. La matriz de dentina es osteoinductiva y rica en BMP esta es una glicoproteína molecular de bajo peso molecular encontrada en la matriz de hueso y la dentina. Los resultados fueron que los preparados a partir de las raíces deben de ser utilizados como portador de rhBMP-2 debido a que este induce la formación de nuevo hueso en el periodonto. (39)

Los cultivos del desarrollo de los tejidos dentales han contribuido a comprender los procesos de desarrollo durante la odontogénesis temprana. En un estudio se describe el desarrollo de un cultivo de diente maduro de rata.

Este estudio demostró que el complejo dentino-pulpar de las ratas pueden ser exitosamente cultivados para estudios de la dentinogénesis y la reparación de tejidos debido a que estos bajo el microscopio electrónico observaron que se puede preservar la células y la morfología del tenido y que la morfología de los odontoblastos fueron mantenidos durante todo el cultivo. (40)

Utilizando el reciente desarrollo del cultivo de órganos, se utilizo un cultivo de complejo dentino- pulpar de rata para examinar los efectos de BMP-7 en la estimulación y modulación de los odontoblastos existentes en los tejidos dañados. Estos estudios demostraron que la BMP-7 es capaz de la estimulación de la reparación de los tejidos in vivo y que puede ser muy útil en la inducción terapéutica de la dentinogénesis terciaria. (41)

La osteoporosis y otras enfermedades de la perdida de hueso son de los problemas principales de salud de las personas hoy en día. Actualmente se han estado utilizando drogas que son ampliamente utilizadas por disminuir el colesterol sérico y que además aumentan la formación de hueso nuevo en roedores. Estos efectos han sido asociados con la expresión de las proteínas morfogenéticas de hueso especialmente la BMP-2.

Lovastatin y simvastatin han aumentado la formación de hueso cuando han sido inyectadas subcutáneamente en la bóveda de cráneo de ratas y han aumentado el volumen del hueso. (42)

La proteína morfogenética de hueso recombinante humana 7 (BMP-7), es osteogénica, dentinogénica y cementogénica cuando se implante dentro del tejido apropiado in vivo. Para determinar si BMP-7 es dentinogénica en pulpas inflamadas, se aplicó BMP-7 en pulpas de hurón inflamadas.

Se hizo una aplicación simple de 2.5, 7.5 ó 25 microgramos de rhBMP-7 con colagena e indujo dentinogénesis en los controles más no en pulpas en las cuales la inflamación fue intencionalmente inducida por medio de inoculación de lipopolisacáridos de la Salmonella tifimurium. La dentina de reparación es una matriz de dentina terciaria formada por los odontoblastos nuevos en respuesta a un estímulo específico.

BMP 2, 4 y 7 son osteogénicas, dentinogénicas y cementogénicas cuando se aplican directamente a piel de adultos, músculo, hueso y pulpa dental y periodonto. Todos los estudios publicados acerca de la inducción de dentinogénesis por la BMP han sido realizados en pulpas clínicamente sanas, sin embargo el objeto de este estudio fue el probar la formación de dentina de reparación en pulpas inflamadas. Se concluyó que una aplicación única de BMP y colagena como portador fracasó en inducir la formación de dentina de reparación en tejido pulpar de hurón con pulpitis reversible. (43)

El constituyente dominante de la matriz del esmalte, son las amelogeninas, estas se muestran por medio de la inmunquímica que se encuentran en el diente humano durante la formación de la raíz. También se encuentran en la capa granular de Tomes en el diente humano. Cuando células mesenquimáticas del folículo dental son expuestas a la matriz del esmalte un tejido duro acelular se forma en la superficie del esmalte. La aplicación de proteínas derivadas de esmalte extraídas de porcino en cavidades experimentales en las raíces de los incisivos de monos inducen la formación de cemento acelular que se une a la dentina. (44)

El uso de proteínas de la matriz del esmalte para estimular la regeneración del tejido periodontal está basado en el descubrimiento científico de que estas proteínas son activas durante la embriogénesis del cemento, del ligamento periodontal y del hueso de soporte. Los resultados en estudios en primates sugirieron que estas proteínas en unión con un colgajo mucoperiostico tenía como resultado una nueva formación de tejidos periodontales de soporte los cuales eran similares a aquellos formados durante el desarrollo dentario. (45)

Recientemente investigadores han revelado el potencial para la regeneración de tejidos periodontales de soporte como respuesta a modificadores biológicos o factores polipeptídicos de crecimiento. Una alternativa para obtener la regeneración periodontal es el de imitar los eventos que se llevan a cabo durante el desarrollo de los tejidos periodontales. El uso de proteínas de la matriz del esmalte ha revolucionado el tratamiento periodontal. El razonamiento para esta terapia está basado en la imitación de los procesos fisiológicos que ocurren durante la formación del desarrollo de la raíz y de los tejidos periodontales. Usando un producto basado en una fracción de amelogeninas (Emdogain), en la cirugía periodontal derivado del entendimiento de los mecanismos de desarrollo dentario, incluyendo la secreción de proteínas del esmalte dentro de la superficie de las raíces en desarrollo precedido a la formación del ligamento periodontal. Los tejidos obtenidos a través del uso de Emdogain representan un ligamento verdadero y funcional que no requiere del uso de membranas o implantes de hueso y no demanda una segunda etapa de procedimiento para remover los materiales que se colocaron. Estudios en animales y en humanos han mostrado que la aplicación de proteínas del esmalte en superficies radiculares pueden resultar en la regeneración de todos los componentes del periodonto. (46)

La bio-imitación ha sido introducida como un término para las innovaciones inspiradas en la naturaleza. Han sido mostrados numerosos estudios donde los gérmenes dentarios en diferentes etapas de desarrollo han sido transplantados a varias posiciones ectópicas donde su desarrollo continúa, incluyendo la formación de cemento, ligamento periodontal y hueso alveolar.

La formación de las raíces en el diente es iniciada por el crecimiento hacia abajo de la hoja epitelial llamada vaina epitelial de Hertwig.

Esto consiste en dos capas de células, la capa más interna la cual es una extensión de la capa ameloblástica en la corona. Los ameloblastos sintetizan y secretan las proteínas de la matriz del esmalte. Ahora ha sido encontrado que estas células de la vaina epitelial radicular también tiene una etapa corta secretora durante la cual esta deposita proteínas de la matriz del esmalte en la superficie de la raíz antes de la formación del cemento. Hay algunas evidencias de que la matriz de esmalte depositada en el tercio radicular de la raíz, es un factor iniciador de la formación del cemento.

Las amelogeninas que constituyen la mayor porción proteica del Emdogain, tienen un alto nivel de secuencia homóloga entre más del 80% de los vertebrados examinados, de hecho es casi idéntica entre algunas especies, las secuencias entre las amelogeninas humanas y de porcinos el gen difiere solamente en un 4% de las bases. Este alto nivel de conservación de la secuencia sugiere que la estructura completa de las moléculas de las amelogeninas son cruciales en la formación y biomineralización de los tejidos dentales. (47)

En 1997 los derivados de la matriz del esmalte fueron introducidos dentro de la literatura periodontal y se demostró el potencial de mediar la regeneración periodontal en modelos de los sistemas humanos y animales.(48)

Derivados de la matriz del Esmalte (EMD), en forma de una extracción ácida purificada de proteínas de la matriz de esmalte de un porcino, ha sido exitosamente empleada para restaurar la funcionalidad del ligamento periodontal, el cemento y el hueso alveolar en pacientes con una pérdida periodontal severa.

Se conoce que las amelogeninas que se auto-asemejan a los agregados de supermoléculas que forman una matriz extracelular insoluble, la cual tiene una alta afinidad con la hidroxiapatita y la colagena. Se cree que las células del ligamento periodontal juegan un papel muy significativo en el mantenimiento, la reparación y la regeneración de los tejidos que constituyen el sistema de soporte del diente. Estudios previos han mostrado que los factores de crecimiento pueden estimular la habilidad de los tejidos periodontales de regenerar su ligamento periodontal y el hueso de soporte. Hasta ahora emdogain es el único en el mercado que tiene el potencial de accionar las respuestas regenerativas de las células del ligamento periodontal.(49)

Recientemente un agente terapéutico que promueve la regeneración del ligamento periodontal después de una cirugía fue aprobado para su uso en el tratamiento de dientes avulsionados, este es un derivado de la matriz del esmalte extraído del desarrollo embriológico del esmalte de origen porcino, y contiene proteínas de la familia de las amelogeneinas.


El mecanismo de acción de estas proteínas se han demostrado en estudios in vitro que influencia la migración, la unión, y la capacidad proliferativa y la actividad biosintética de las células del ligamento. En este estudio se demostró que no hubo indicios de anquilosis de la pieza dental que se re-implanto y que se utilizó emdogain en la superficie radicular.

También se ha demostrado que no hay reacciones adversas de hipersensibilidad al emdogain. (50)

Las proteínas de la matriz del esmalte, producidas por la vaina epitelial de Hertwig, es conocido que juega un papel importante en la cementogénesis de las raíces, así como en el desarrollo del sistema del ligamento periodontal. Hay alguna evidencia que estas proteínas también jueguen un papel en la regeneración de los tejidos periodontales después de la terapia periodontal. Estudios In vitro han demostrado que la adición de derivados de la matriz del esmalte a fibroblastos del ligamento periodontal tiene como resultado un aumento en la proliferación y la producción de colagena y proteína así como la promoción de la mineralización.

Se ha postulado también que la EMD actúa creando un ambiente positivo para la proliferación celular, diferenciación y síntesis de la matriz. (51)

Se realizó un estudio con el propósito de probar la seguridad y la tolerabilidad durante dos tratamientos con emdogain en un número muy amplio de pacientes. Como resultados no se encontraron signos de sensibilización de tipo IV. Se realizaron pruebas cutáneas en 100 voluntarios saludables y 10 ocupacionalmente expuestos a emdogain ya que eran trabajadores de BIORA. No se observaron signos inmediatos ni tardíos de hipersensibilidad en ninguno de los dos grupos. (52)



UANL

UNIVERSIDAD AUTÓNOMA DE NUEVO LEÓN



DIRECCIÓN GENERAL DE BIBLIOTECAS

OBJETIVOS

Objetivo General

Evaluar la formación de un puente dentinario en premolares indicados para extracción con una comunicación pulpar provocada mecánicamente y colocándole proteínas derivadas de la matriz del esmalte (emdogain), como recubrimiento pulpar directo.

Objetivos Específicos

- Evaluar el espesor del puente dentinario que se forma con la colocación de las proteínas derivadas de la matriz de esmalte por medio de la utilización de cortes histológicos de las piezas 6 semanas después de realizado el recubrimiento pulpar.
- Medir la cantidad de dentina de reparación que se formó en el grupo control utilizando cortes histológicos.
- Identificar las respuestas pulpares a esta proteína tales como presencia o ausencia de dolor y/o infección al ser usada como recubrimiento pulpar directo durante las seis semanas postoperatorias, en tres revisiones a las 36 horas, a las 3 semanas y seis semanas por medio de exploración clínica.

HIPÓTESIS

Hipótesis

Al utilizar las proteínas derivadas de la matriz de esmalte como Recubrimiento pulpar directo en premolares se logrará la formación de un puente dentinario y la conservación de la salud y vitalidad de las piezas dentales, comparadas con los casos en donde no se aplica ningún tratamiento y en los casos en los que se aplica hidróxido de calcio y en los casos en donde no se realiza ningún procedimiento.

Hipótesis 0 (nula)

La formación de dentina es estimulada de la misma forma y dando los mismos resultados clínicos utilizando ya sea Emdogain*, Hidróxido de Calcio, o no utilizando ningún tipo de material como recubrimiento pulpar directo.

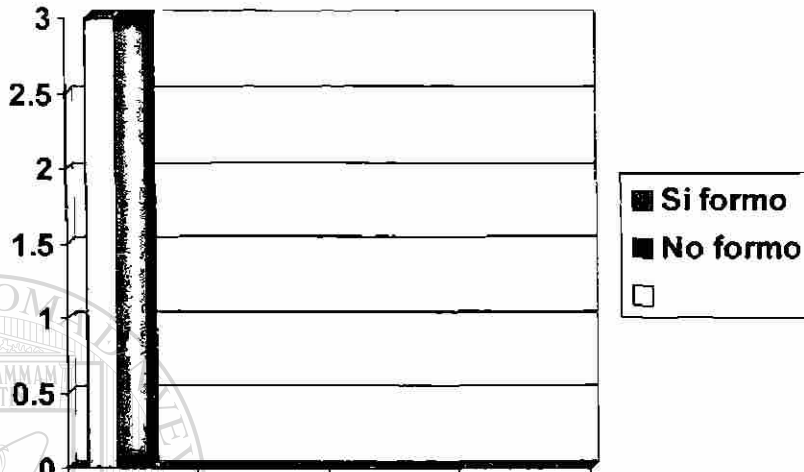
UNIVERSIDAD AUTÓNOMA DE NUEVO LEÓN[®]
DIRECCIÓN GENERAL DE BIBLIOTECAS

❖ BIORA AB, Malmo Suecia.

I.-

Ho: La Aplicación del Emdogain NO formó Punte Dentinario en ninguno de los Dientes que clínicamente fueron estudiados.

Ha: La Aplicación de Emdogain SI formo Punte Dentinario en los dientes que Clínicamente fueron estudiados.

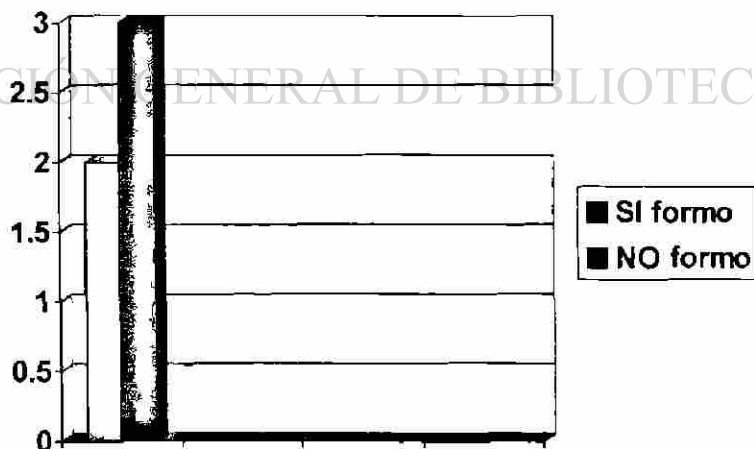


GRAFICA 1

II.-

Ho: La aplicación de Hidróxido de Calcio NO formó puente dentinario en ninguno De los dientes que clínicamente fueron estudiados.

Ha: La Aplicación de Hidroxido de Calcio SI formo Punte dentinario en los dientes Que clínicamente fueron estudiados.

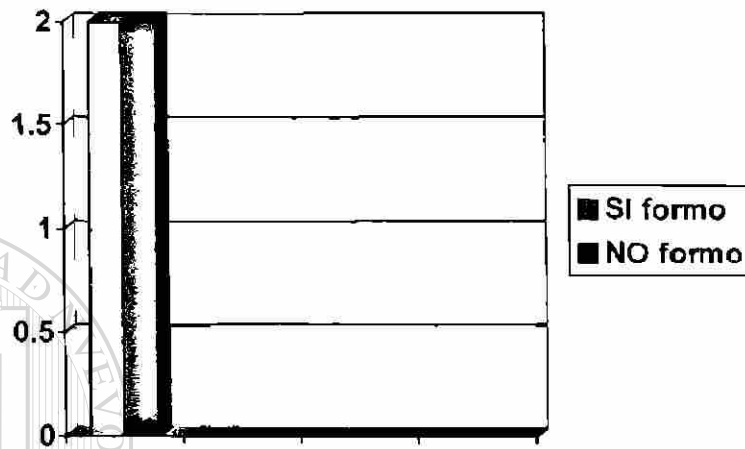


GRAFICA 2

III.-

Ho: La aplicación de cera rosa como recubrimiento NO formo puente dentinario
En ninguno de los dientes clínicamente estudiados.

Ha: La aplicacion de cera rosa como recubrimiento SI formo puente dentinario
En alguno de los dientes clínicamente estudiados.



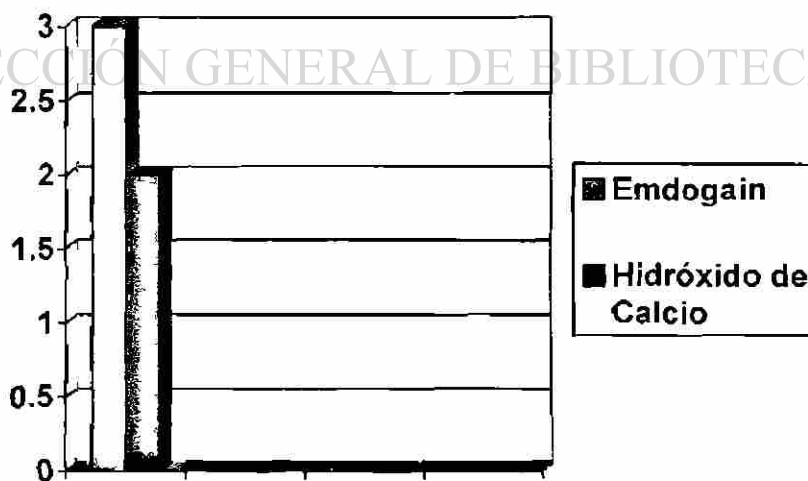
GRAFICA 3

IV.-

Ho: La aplicación del Emdogain NO formo más puente dentinario que el hidróxido
De calcio.

Ha: La aplicación del Emdogain Si formo más puente dentinario que el hidróxido
De calcio.

(Ver tabla no. 1 de Anexos $P > .05$)



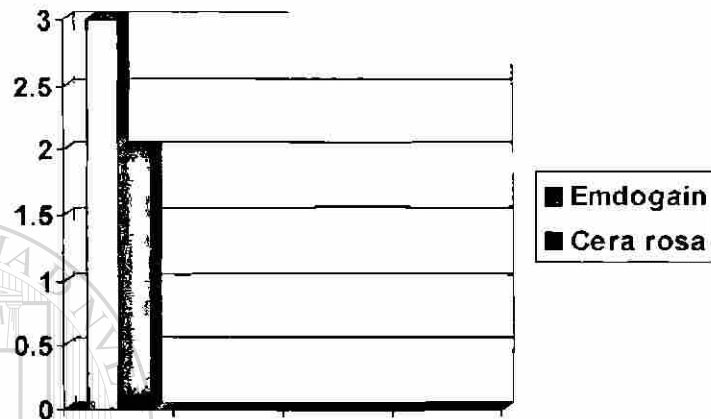
GRAFICA 4

V.-

Ho: La aplicación del Emdogain NO formo mas puente dentinario que la cera rosa.

Ha: La aplicación del Emdogain SI formo más puente dentinario que la cera rosa.

(Ver tabla no. 2 en Anexos P> .05)




GRAFICA 5

VI.-

Ho: La aplicación del Hidróxido de calcio NO formo más puente dentinario que la Cera rosa.

Ha: La aplicación del Hidróxido de calcio Si formo más puente dentinario que la Cera rosa.

(Ver tabla no. 3 en anexos)



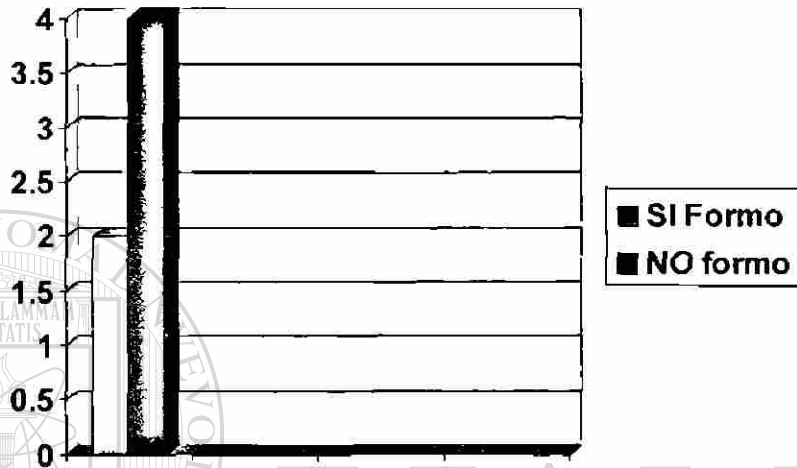GRAFICA 6

No se pueden comparar por ser los mismos valores.

VII.-

Ho: La aplicación del Emdogain NO formo zona de predentina en los dientes que Fueron clínicamente estudiados.

Ha: La aplicación del Emdogain SI formo zona de predentina en los dientes que Fueron clínicamente estudiados.

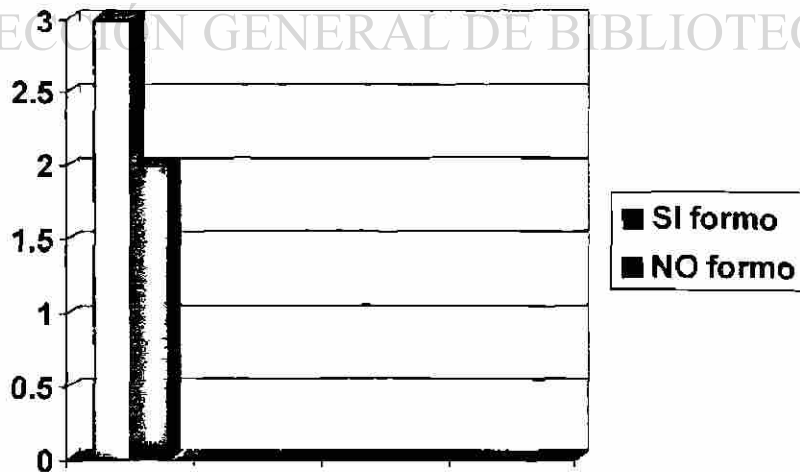


GRAFICA 7

VIII.-

Ho: La aplicación del Hidróxido de calcio NO formo zona de predentina en los Dientes que fueron clínicamente estudiados.

Ha: La aplicación del Hidróxido de calcio SI formo zona de predentina en los Dientes que fueron clínicamente estudiados.

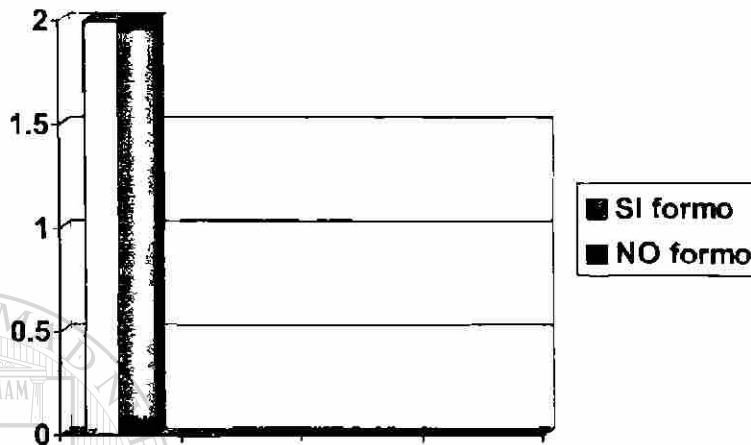


GRAFICA 8

IX.-

Ho: La aplicación de Cera rosa NO formo zona de predentina en los dientes que Fuéron clínicamente estudiados.

Ha: La aplicación de Cera rosa Si formo zona de predentina en los dientes que Fueron clínicamente estudiados.



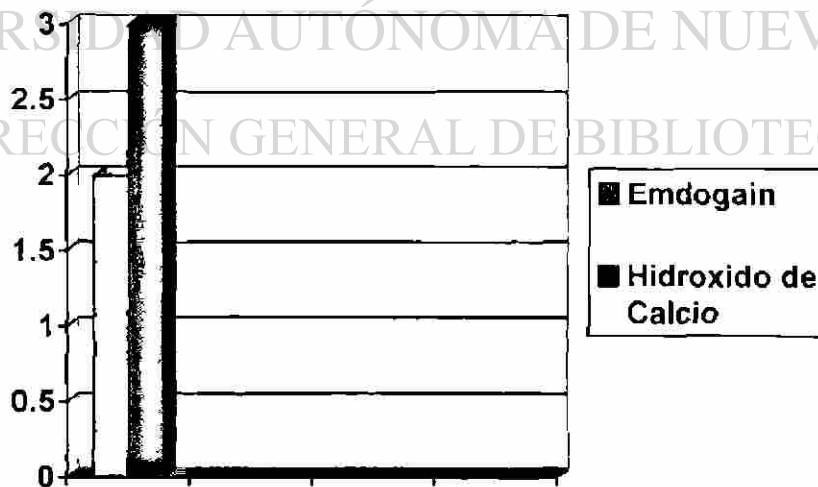
GRAFICA 9

X.-

Ho: La aplicación del Emdogain NO formo más zona de predentina que el Hidróxido de calcio.

Ha: La aplicación del Emdogain SI formo más zona de predentina que el Hidróxido De calcio.

(Ver tabla no. 4 Anexos P> .05)




GRAFICA 10

XI.-

Ho: La aplicación del Emdogain NO formo más zona de predentina que la cera Rosa.

Ha: La aplicación del Emdogain SI formo más zona de predentina que la cera Rosa.

(Ver tabla no. 5 en anexos)



GRAFICA 11

No se puede comparar porque tiene los mismos valores numéricos.

UNIVERSIDAD AUTÓNOMA DE NUEVO LEÓN

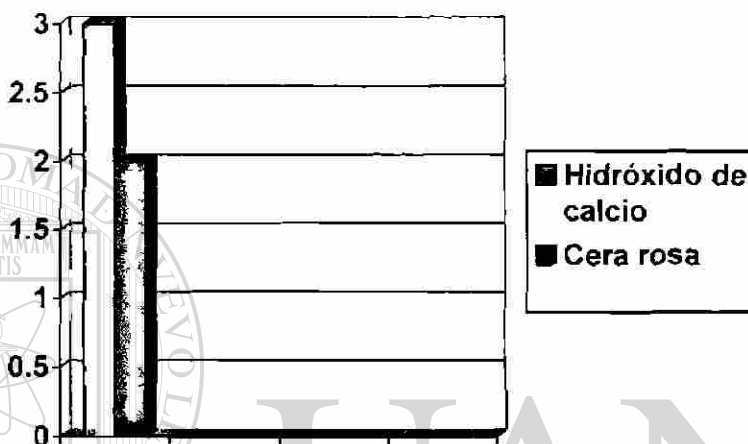
DIRECCIÓN GENERAL DE BIBLIOTECAS

XII.-

Ho: La aplicación del Hidróxido de calcio NO formo mas zona de predentina que la Cera rosa.

Ha: La aplicación del Hidróxido de calcio SI formo más zona de predentina que La cera rosa.

(Ver tabla no. 6 en Anexos P> .05)

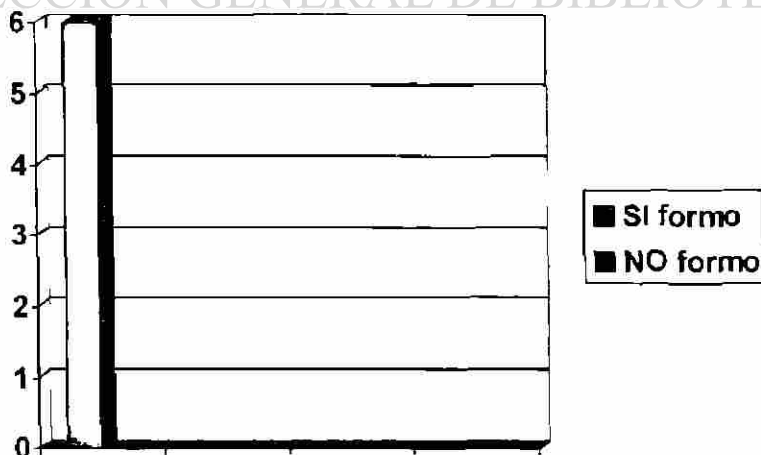


GRAFICA 12

XIII.-

Ho: La aplicación de Emdogain NO formo focos de calcificación en los dientes Clínicamente estudiados.

Ha: La aplicación de Emdogain SI formo focos de calcificación en los dientes Clínicamente estudiados.

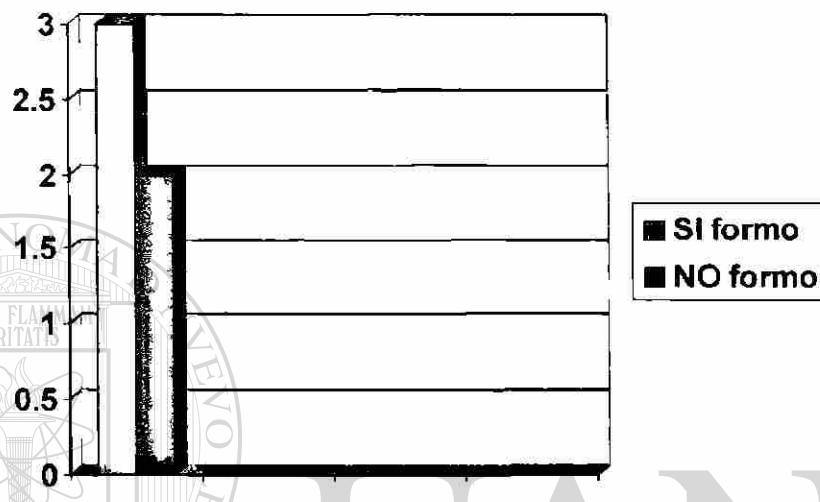


GRAFICA 13

XIV.-

Ho: La aplicación de Hidróxido de calcio NO formo focos de calcificación en los Dientes clínicamente estudiados.

Ha: La aplicación de Hidroxido de calcio SI formo rocos de calcificación en los Dientes clínicamente estudiados.



GRAFICA 14

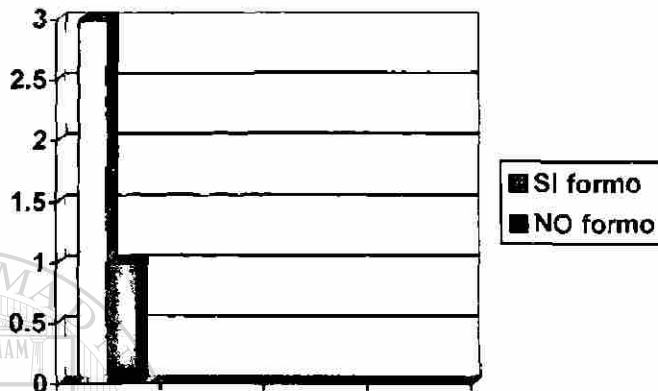
UNIVERSIDAD AUTÓNOMA DE NUEVO LEÓN

DIRECCIÓN GENERAL DE BIBLIOTECAS

XV.-

Ho: La aplicación de cera rosa NO formo focos de calcificación en los dientes Clínicamente estudiados.

Ha: La aplicación de cera rosa SI formo focos de calcificación en los dientes Clínicamente estudiados.




GRAFICA 15

XVI.-

Ho: La aplicación de Emdogain NO formo más focos de calcificación en los dientes En comparación con los dientes en que se utilizo Hidróxido de calcio.

Ha: La aplicación de Emdogain SI formo más focos de calcificación en los dientes En comparación con los dientes en que se utilizo Hidróxido de calcio.

(Ver tabla no. 7 en Anexos $P < .05$)



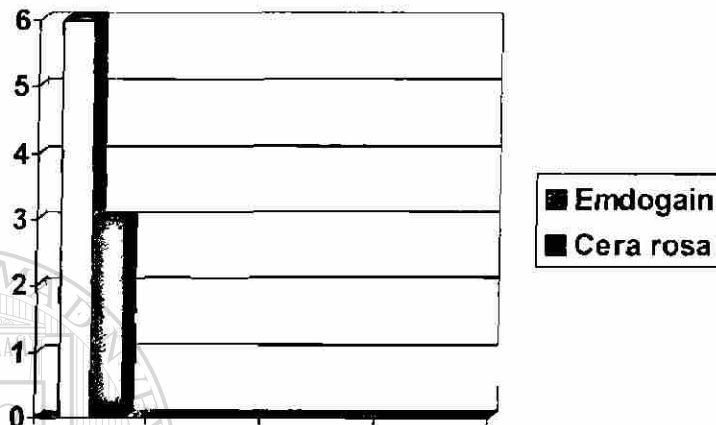
GRAFICA 16

XVII.-

Ho: La aplicación de Emdogain NO formó más focos de calcificación en los dientes en comparación con los dientes en los que se utilizó cera rosa.

Ha: La aplicación de Emdogain SI formó más focos de calcificación en los dientes en comparación con los dientes en los que se utilizó cera rosa.

(Ver tabla no. 8 Anexos $P < .05$)




GRAFICA 17

XVIII.-

Ho: La aplicación de Hidróxido de calcio NO formó más focos de calcificación en comparación con los dientes en los que se utilizó cera rosa.


Ha: La aplicación de Hidróxido de calcio SI formó más focos de calcificación en comparación con los dientes en los que se utilizó cera rosa.

(Ver tabla no. 9 Anexos)



GRAFICA 18

No se puede comparar por tener valores numéricos iguales.



CLASIFICACIÓN DEL ESTUDIO

- ❖ Prospectivo
- ❖ Experimental
- ❖ Analítico
- ❖ Descriptivo


UANL

UNIVERSIDAD AUTÓNOMA DE NUEVO LEÓN

DIRECCIÓN GENERAL DE BIBLIOTECAS



❖ MATERIALES Y MÉTODOS



UANL

UNIVERSIDAD AUTÓNOMA DE NUEVO LEÓN



DIRECCIÓN GENERAL DE BIBLIOTECAS

POBLACION

Se tomarán premolares para extracción por indicación de tratamiento de ortodoncia y sin procesos cariosos ni antecedentes de algún traumatismo, es decir se utilizarán piezas sin caries, sin procesos infecciosos y piezas con pruebas de vitalidad negativa. Serán pacientes del Posgrado de Ortodoncia de UANL, que se interesen en participar en el estudio y que cumplan con los requerimientos. Se utilizará la técnica de split-mouth es decir, en la cavidad oral de un mismo paciente se utilizarán los cuatro premolares del paciente, tanto como grupo control positivo (hidróxido de calcio), control negativo (nada, pero si se realiza la exposición pulpar), grupo experimental (EMDOGAIN), grupo control (pieza sin tratar).

A todas las piezas dentales a escoger previamente se someterán a revisión clínica y a una prueba de vitalidad pulpar con cloruro de etilo.

Criterios de selección

- Pacientes sanos de ambos géneros con edades que fluctúen de 13 a 25 años
- Que sean pacientes que recibirán tratamiento de ortodoncia y que se ha indicado la extracción de sus premolares.
- Que los premolares presenten ausencia de caries, asintomáticos, vitalidad positiva y ápice cerrado.
- Se tomarán solamente a los pacientes que presenten sus premolares con estas condiciones.

Criterios de exclusión

- Pacientes que tengan alguna enfermedad sistémica, o limitante no controlada.
- Pacientes que sus premolares tengan restauraciones previas.
- Pacientes que tengan trauma oclusal en estas piezas.
- Piezas que presenten movilidad.
- Piezas que presenten pruebas de vitalidad negativa.

Criterios de eliminación

- Dientes que al aplicar la técnica operatoria ocurra alguna complicación como perforaciones radiculares hacia periodonto, etc.
- Piezas que clínicamente en las semanas posteriores al procedimiento quirúrgico causen sintomatología dolorosa en el paciente.
- Dientes que al realizar la técnica histológica no se pueda observar bien los cortes o que pierdan el tejido a examinar (pulpa dental).

Grupo I Experimental

Se utilizará una cuarta parte de la muestra, y en este se utilizará un agente de recubrimiento pulpar que en este caso será el EMDOGAIN.

Grupo II Control positivo

Se utilizará otra cuarta parte de la muestra, y en este se utilizará un agente de hidróxido de calcio como recubrimiento pulpar directo.

Grupo III Control negativo

Se utilizará una cuarta parte de la muestra, para utilización como grupo control, en el cual se hará exactamente el mismo procedimiento quirúrgico que en las del grupo experimental pero con la diferencia que no se utilizará la proteína como recubrimiento sino que no se le colocará ningún material de recubrimiento.

Grupo IV Control

En este grupo se tomara la ultima cuarta parte de la muestra, pero con la diferencia que en estas piezas no se le realizará ningún tipo de procedimiento.

Descripción del material

EMDOGAIN* es una formulación estabilizada de una mezcla de proteínas y una solución utilizada como vehículo es el alginato de Propylene Glicol. Se provee en una jeringa lista para usarse previamente rellena que esta disponible en el mercado en dos tamaños uno de 0.3ml y el otro de 0.7ml.

Esta consiste en una proteína derivada de la matriz del esmalte que existe cuando las estructuras de soporte del diente fueron formadas originalmente.

Se utilizará sobre el material de EMDOGAIN un material aislante entre el material de obturación y el material de recubrimiento, que en este caso será una esponja de colágeno de tipo colatape®.

Se utilizará un material de ionómero de vidrio (Ketac cem), como material de restauración sobre la esponja de colágeno, y este material tiene la característica que no es condensable es inyectable.

Para la exploración clínica pre y post operatoria se utilizará un agente para la prueba de vitalidad pulpar que es el cloruro de etilo (Spray refrigerante para detección de la vitalidad pulpar, su ingrediente principal es el tetrafluoretano) y este se aplicará con una torunda de algodón.

Procedimiento quirúrgico del Grupo I Experimental

Previa anestesia local infiltrativa con xilocaína con epinefrina al 2%, se procederá al aislamiento absoluto con goma dique y grapa no. 14 y se procederá a realizar una preparación cavitaria clase I convencional con una fresa de pera 33.5 de alta velocidad con una pieza de mano de alta velocidad midwest y utilizando irrigación de agua para la preparación cavitaria, después con una fresa de bola no. 2 de baja velocidad, se procederá a realizar la comunicación pulpar mecánica e inducida se realizará la hemostasia por medio de torunda de algodón estéril y suero fisiológico, después de realizar esto se procederá a la colocación del EMDOGAIN como lo indica el fabricante, exceptuando por el grabado con EDTA que no se realizará y posteriormente se procederá a la colocación del EMDOGAIN, el cual se aplicara la cantidad suficiente para cubrir en la totalidad la superficie de pulpa expuesta, posteriormente se aplicará sobre de este una esponja de colágeno de tal manera que esta aisle el material de recubrimiento del material de restauración se utilizará colatape, y posteriormente se colocara un material de ionómero de vidrio inyectable de la marca Ketac cem.

A las 24 horas de realizado el procedimiento se realizará una exploración clínica y la interrogación al paciente acerca de la ausencia o presencia de dolor y está misma revisión se realizará a las 3 semanas de realizado el procedimiento y a las seis semanas inmediatamente antes de realizar la extracción de las piezas.

*BIORA AB, Malmo Suecia.

°Biomateriales y Sistemas Lozada. (01800-7115928)

#Hygienic

Seis semanas después de realizado esté procedimiento se procederá a realizar las extracciones atraumáticas, previa anestesia local infiltrativa con xilocaína con epinefrina al 2%, de las piezas tratadas todas en una misma sesión y se procederá a fijar el ápice de las piezas para evitar la posible muerte celular lo cual se llevará acabo con formol, ya realizado esto se procedería a realizar la revisión histológica de las piezas, por medio de cortes de las mismas.

Procedimiento quirúrgico del Grupo III de control negativo

Se realizará el mismo procedimiento del grupo experimental pero con la diferencia que al realizar la exposición pulpar solamente se cohibirá el sangrado con una torunda de algodón con suero fisiológico y no se colocará ningún material de recubrimiento sobre la comunicación se colocará cera rosa y se procederá a colocar un material de ionómero de vidrio de la marca Ketac Cem.

A las 24 horas de realizado el procedimiento se realizará una exploración clínica, así como la interrogación al paciente acerca de la presencia o ausencia de dolor y está misma revisión se realizará a las 3 semanas de realizado el procedimiento y a las seis semanas inmediatamente antes de realizar la extracción de las piezas.

Seis semanas después de realizado este procedimiento se procederá a realizar las extracciones atraumáticas, previa anestesia local infiltrativa con xilocaína con epinefrina al 2%, de las piezas tratadas todas en una misma sesión y se procederá a fijar el ápice de las piezas para evitar la posible muerte celular, esto se realizara colocando las muestras en formol, ya realizado esto se procedería a realizar la revisión histológica de las piezas, por medio de cortes de las mismas.

Procedimiento quirúrgico del Grupo II control positivo

Se procederá de la misma manera del grupo experimental pero se colocará Hidróxido de calcio puro mezclado con suero, como recubrimiento pulpar directo en lugar de la utilización de Emdogain, y se colocará un material de ionómero de vidrio como restauración.

Procedimiento quirúrgico del Grupo IV control

En este grupo no se realizará la comunicación mecánica, se mantendrán los premolares intactos y en estado de salud.

Parámetros a describir en los cortes histológicos (microscopio)

1. Presencia o ausencia de puente dentinario
2. Presencia o ausencia de zona de predentina
3. Presencia o ausencia de focos de calcificación
4. Localización de estos focos: pulpa cameral, tercio cervical, medio o apical radicular o en todo el espesor pulpar.
5. Presencia o ausencia de cambios hiperémicos
6. Tejido conectivo laxo (control positivo)
7. Vascularización (control positivo)

Obtención de Especímenes

Se obtuvieron 21 órganos dentarios de pacientes tratados con ortodoncia en el Departamento de Posgrado de Ortodoncia de la Facultad de Odontología de la Universidad Autónoma de Nuevo León durante los meses de Enero a Marzo aproximadamente que dura el periodo de aceptación y diagnóstico en dicho Posgrado.

A estos dientes les fue realizado un Recubrimiento pulpar directo en una comunicación provocada mecánicamente y con un estricto control de asepsia durante un periodo de tiempo de aproximadamente 4 semanas durante el mes de Abril y Mayo.

Fueron clasificados de la siguiente manera:

GRUPO I EMDOGAIN
GRUPO II HIDROXIDO DE CALCIO
GRUPO III CERA ROSA
GRUPO IV NATURAL

Se les dejó con el recubrimiento durante 6 semanas, después de este tiempo estipulado anteriormente en el estudio, se procedió a realizar la extracción atraumática de estas piezas dentales para posteriormente ser fijadas con solución de formol mientras se obtenían todos los especímenes previamente tratados.

Cuando se obtuvo la muestra completa en formol se cambió esta solución a la solución decalcificante de EDTA al 10% , durante el mes de Agosto.

Se estuvieron observando y clínicamente revisando el estado de decalcificación de estas piezas por espacio de aproximadamente 8 meses con un margen de una semana entre revisión y revisión, la cual consistía en analizar por medio de un instrumento afilado y unas pinzas de curación el estado de reblandecimiento de la pieza dental de tal manera que se pudiera considerar el empezar a realizar los cortes con el micrótopo.

Durante la observación de los especímenes nos encontramos con hallazgos muy interesantes como por ejemplo que los dientes de Emdogain eran mucho más rápidos en reblandecerse que los demás grupos sobretodo en comparación con el grupo de Hidróxido de Calcio o de Cera Rosa ya que en comparación con el de dientes naturales era bastante parecido el tiempo y el tipo de reblandecimiento que presentaban los premolares.

A reserva de algunos casos aislados como el diente no. 5 del grupo I que fue uno de los dientes que más tardo en decalcificarse pero llegamos a la conclusión que esto era inherente al paciente ya que en general los demás dientes de este también fueron de los últimos en presentar reblandecimiento.

También otro hallazgo interesante en referencia al grupo de Emdogain era que el reblandecimiento era muy uniforme y además era de afuera hacia adentro es decir lo ultimo en reblandecerse era la capa que estaba delimitando el conducto pulpar.

La solución decalcificante era cambiada aproximadamente cada mes debido a que era muy notorio que al cambiar la solución la mayoría de los dientes se reblandecía más rápido en los días siguientes al cambio.

Fueron incluyéndose por partes debido a que existió un margen entre diente y diente para que llegaran a el estado que era requerido para poder realizar los cortes histológicos, en general los dientes se fueron obteniendo por grupos de materiales los cuales fueron en el orden que sigue:

GRUPO I
GRUPO IV
GRUPO III
GRUPO II

U A N L

Aproximadamente el día 25 de Abril del 2003 se obtuvieron todos los cortes histológicos en los cuales se empleo la técnica que a continuación se describe:

Los órganos dentarios se colocaron en formol al 10% al momento de ser extraídos de la cavidad oral, posteriormente se clasificaron y se etiquetaron, se colocaron en solución decalcificadora durando 8 meses aproximadamente para su reblandecimiento y preparación para la inclusión.

Se siguieron las técnicas de rutina para la preparación de los tejidos con fijación de Hematoxilina y Eosina. Se colocaron en un portacassete , se incluyeron en un histoquinete para su preparación, se coloca después en un cubo de cera se obtienen los cortes en el micrótopo, se coloca en un portaobjetos, se des-encera y por ultimo se tiñen con Hematoxilina y Eosina para su interpretación.

Recursos Humanos

Departamento de Ortodoncia
Dr. Roberto Carrillo
Dra. Juana Nelly Leal
Dra. Hilda Torre de Menchaca

Departamento de Periodoncia
Dr. Manuel de la Rosa Ramírez
Dra. Adriana Castellanos Tostado

Departamento de Odontopediatría
Dra. Consuelo Pérez de García Roel
Dr. Juan Manuel Fidalgo Cavazos
Dr. Rolando Salazar
Dra. Cristina Villarreal Aranda
Ing. Germán Garza García
Dr. Cesar Mares Moreno

Departamento de Patología
Dr. Ricardo Martínez Pedraza

Departamento de Odontología Restauradora

Dr. Felipe Cavazos

Departamento de Biología Molecular

Dra. Miriam de la Garza Ramos

Departamento de Histología de
Facultad de Medicina U.A.N.L.
Dra. Raquel Ballesteros

Departamento de Histología de
Facultad de Odontología U.A.N.L.
Dr. José Manuel Cardiel Macías

UANL

UNIVERSIDAD AUTÓNOMA DE NUEVO LEÓN



DIRECCIÓN GENERAL DE BIBLIOTECAS

Recursos Financieros

MATERIALES	p. unitario	p. neto
Emdogain (jeringa de .7 ml)	\$170 dlls	\$240 dlls
Hidróxido de calcio (prisma Dentsplay)	\$52.50 dlls	\$52.50 dlls
Cera rosa (Patterson Brand)	\$33.50 dlls	\$33.50 dlls
Anestesia local (xilocaína con epinefrina Astra caj. 100)	\$49.95 dlls	\$49.95 dlls
Anestésico tópico en gel (2 botes)	\$6.75 dlls	\$13.50 dlls
Dique de hule (Higienic mediano 2 caj. De 36 c/u)	\$10.95 dlls	\$ 21.90 dlls
Algodón estéril (1 bolsa de 75mg)	\$13.50 pesos	\$13.50 pesos
Agujas (caja con 100 cortas de 25ga)	\$10.25 dlls	\$10.25dlls
Papelería (paquete con 1000 hojas blancas Bond)	\$70 pesos	\$70 pesos
Toner de la computadora (HP color y blanco y negro)	\$350 pesos	\$1050 pesos
Encuadernados (25)	\$18 pesos	\$450 pesos
Copias Fotostáticas	-----	-----
Disketts Verbatim (caja con 40)	\$109 pesos	\$109 pesos
Discos compactos vírgenes (caja con 20)	\$220 pesos	\$220 pesos
Material de Restauración Ketac-Cem	\$ 450	\$450 pesos
Material de Aislamiento Colatape (Biomateriales y sistemas Lozada)	-----	-----
Coluro de Etilo	-----	-----
DIRECCIÓN GENERAL DE BIBLIOTECAS		
Fresas de carburo (pera 330 y bola no. 4 60 de c/u)	\$18 pesos	\$2160 pesos
Suero fisiológico (frasco 1 litro)	\$25 pesos	\$25 pesos
Campos quirúrgicos (caja con 100)		
Guantes (S.S. White 3 cajas con 100)	\$70 pesos	\$70 pesos
Cubre bocas (1 caja de 50)	\$ 90 pesos	\$90 pesos
Campos quirúrgicos (caja con 50)	\$ 80 pesos	\$80 pesos
Gorros clínicos (caja con 50)	\$ 50 pesos	\$50 pesos


Instrumental

- 5 espejos intraorales #4 de la marca Hu-friedy
- 5 exploradores EXD5 Hu-friedy
- 5 jeringas de tipo carpule marca Miltex
- 5 pinzas de curación estriadas de la marca Hu-friedy
- 5 cucharillas de dentina EXCE 14 Hu-friedy
- 5 Hollenback Hu-friedy
- 5 fórceps para premolares superiores
- 5 fórceps para premolares inferiores
- 5 botadores chicos E40
- 5 botadores medianos E41
- 5 botadores grandes E42
- 2 piezas de mano de alta velocidad mid-west con irrigación en spray (agua-aire).
- 60 fresas de carburo de la marca SS-white.
- 4 arcos de young de plástico.
- 1 perforadora para dique de hule.
- 4 grapas 206 para premolares superiores de la marca Hygienic.
- 4 grapas 208 para premolares inferiores de la marca Hygienic.
- 2 porta-grapas de la marca Miltex.

Material

- 60 campos quirúrgicos
- 60 pares de guantes Ambiderm
- 30 cubre bocas
- 30 gorros quirúrgicos
- 60 diques de hule
- 120 agujas cortas desechables calibre 30
- 120 cartuchos de anestésico de tipo xilocaína con epinefrina al 2%.
- 1 frasco de xilocaína tópica de sabores.
- 1 bolsa de 75g de algodón estéril.
- 2 jeringas de emdogain de 7.5 ml.
- Colatape
- Clouro de Etilo
- 100 metros de Hilo de seda tipo ----- para sujetar las grapas.
- 1 kit de ionómero de virio de la marca Ketac Cem. (polvo y líquidos predosificados)

❖ **ANÁLISIS ESTADÍSTICO
Y TABULACIÓN**



UANL

UNIVERSIDAD AUTÓNOMA DE NUEVO LEÓN

DIRECCIÓN GENERAL DE BIBLIOTECAS

®

DISEÑO ESTADISTICO Y TAMAÑO DE LA MUESTRA

El cálculo de la muestra se realizó de acuerdo a las características clínicas contempladas en los pacientes que asisten al Posgrado de Ortodoncia.

Estos pacientes que acuden a la consulta son de un total de 30 pacientes por semestre y de ellos el 50% de la población requiere de extracciones para fines ortodonticos.

Por tal motivo se decidió tomar de ese 50% una muestra representativa para la realización de este estudio ya que estos pacientes cumplen con el parámetro establecido en nuestro protocolo. (pieza con vitalidad positiva, no traumatismo, no trauma oclusal, no movilidad).

Aplicando las pruebas estadísticas nuestro numero mínimo de población (dientes) que cada paciente puede llegar a tener (4) nosotros hemos llegado a un número mínimo de 6 dientes por tratamiento aplicado. Y se ordenaron por tablas en donde cada paciente pudo aplicársele y evaluar cada una de sus piezas dentarias con diferente tratamiento.

Por ejemplo.


**TABLA REVISIÓN CLÍNICA
24 HORAS**

PACIENTE	Grupo Experimental		Grupo Control		Grupo Control Positivo		Grupo Control Negativo	
	DOLOR		DOLOR		DOLOR		DOLOR	
	SI	NO	SI	NO	SI	NO	SI	NO

Para ello se aplicó una ponderación ó jerarquía de la respuesta que nos proporcionaba para obtener resultados y llevar a análisis comparativos en el mismo paciente y comparándolo entre los demás pacientes.

También para realizar el cálculo del tamaño de la muestra se tomo en cuenta la media aritmética de las edades de los pacientes a tomar que oscilan entre 15 y 25 años de edad.

La prueba estadística para aplicar la comparación será la de Mann Wittney ó la T student.



UANL

UNIVERSIDAD AUTÓNOMA DE NUEVO LEÓN



DIRECCIÓN GENERAL DE BIBLIOTECAS

El análisis estadístico fue realizado por medio de la observación de los cortes histológicos, y de la tabulación de los resultados esperados y obtenidos se colocaron en una tabla como la que sigue:

ESTUDIO HISTOLÓGICO

TABLA 1

EMDOGAIN				HIDROXIDO DE CALCIO				CERA ROSA				DIENTE NATURAL			
Puente dentinario		Puente Dentinario		Puente Dentinario		Puente Dentinario		Puente Dentinario		Puente Dentinario		Puente Dentinario		Puente Dentinario	
SI	NO	SI	NO	SI	NO	SI	NO	SI	NO	SI	NO	SI	NO	SI	NO
3	3	2	3	2	2	0	0								
Zona de Predentina				Zona de Predentina				Zona de Predentina				Zona de Predentina			
SI	NO	SI	NO	SI	NO	SI	NO	SI	NO	SI	NO	SI	NO	SI	NO
2	4	3	2	2	2	4	0								
Focos de Calcificación				Focos de Calcificación				Focos de Calcificación				Focos de Calcificación			
SI	NO	SI	NO	SI	NO	SI	NO	SI	NO	SI	NO	SI	NO	SI	NO
6	0	3	2	3	1	3	1								
Localización				Localización				Localización				Localización			
1	2	3	3	4	1	2	3	4	2	3	4				4
															4

149057

REVISIÓN CLÍNICA

24 HORAS

TABLA 2

EMDOGAIN		HIDROXIDO DE CALCIO		CERA ROSA		DIENTE NATURAL	
DOLOR		DOLOR		DOLOR		DOLOR	
SI	NO	SI	NO	SI	NO	SI	NO
0	6	1	5	0	5	0	4

3 SEMANAS

TABLA 3

EMDOGAIN		HIDROXIDO DE CALCIO		CERA ROSA		DIENTE NATURAL	
DOLOR		DOLOR		DOLOR		DOLOR	
SI	NO	SI	NO	SI	NO	SI	NO
0	6	0	6	0	5	0	4


UNIVERSIDAD AUTÓNOMA DE NUEVO LEÓN

6 SEMANAS

TABLA 4

EMDOGAIN		HIDROXIDO DE CALCIO		CERA ROSA		DIENTE NATURAL	
DOLOR		DOLOR		DOLOR		DOLOR	
SI	NO	SI	NO	SI	NO	SI	NO
0	6	0	6	0	5	0	4

❖ **RESULTADOS**



UANL

UNIVERSIDAD AUTÓNOMA DE NUEVO LEÓN



DIRECCIÓN GENERAL DE BIBLIOTECAS

Un total de 6 pacientes conformaron este estudio con un total de 21 órganos dentarios (primeros premolares), con indicaciones para extracción por motivos de tratamiento de ortodoncia, estos dientes se encontraban en unas condiciones de salud óptimas y además contaban con una pulpa dental joven. Se utilizó un diseño de estudio de "split-mouth" en el cual todos los dientes de un mismo paciente participaban de los cuatro grupos en los que se dividió el estudio.

La edad de los pacientes y el sexo no fue determinante o no representaron una variable de análisis estadístico.

El fin de este estudio era la utilización de un derivado de matriz de esmalte en este caso el Emdogain como RPD y la reacción de la pulpa en contacto directo con este material.

I FASE

Al iniciar el estudio clínico, es decir al ya haber colocado los materiales sujetos a estudio en los órganos dentarios, la variable a estudiar fue la presencia o ausencia de dolor en una apreciación clínica a las 24 horas posteriormente a las 3 y 6 semanas. Los resultados no fueron estadísticamente importantes ya que solamente un 16% de los dientes de el grupo de Hidróxido de Calcio II (Tabla 9) refirió positivamente a la presencia de dolor en la revisión clínica de 24 horas postoperatorias.

Por los demás grupos no hubo ningún signo positivo de dolor postoperatorio.

II FASE

La segunda fase del estudio fue al momento de preparar los especímenes para el estudio histológico, se pudo analizar el comportamiento de los órganos dentarios en proceso de descalcificación, en el cual el Grupo I (Emdogain), y el Grupo IV (diente natural), evolucionaron de una manera similar y en comparación del Grupo III (Cera rosa) y Grupo IV (Hidróxido de calcio) fueron los primeros en decalcificarse.

Existió una merma de 2 especímenes durante la técnica histológica uno en el Grupo II y uno en el Grupo III.

III FASE

Los resultados de la observación o análisis histológico no muestran una diferencia representativa ya que es una muestra muy pequeña, más sin embargo pudimos observar la manera favorable en la que histológicamente se comporto y la compatibilidad biológica que presenta el Emdogain al ser colocado en contacto directo con la pulpa dental en cuanto a que no se observo infiltrado infamatorio en los cortes histológicos.

El 50% de los dientes tratados con Emdogain formaron puente dentinario a diferencia del 40% de los de Grupo II, también los del Grupo III formaron puente en un 50% de los casos pero en estos cortes histológicos si se encontró un infiltrado inflamatorio importante. (Tabla 1) (FIG.1)



FIG. 1

El parámetro de zona de preentina a diferencia del puente dentinario se encontró en un 33% en el Grupo I y en Grupo II en un 60% lo cual nos deja entrever que existía una zona franca de pre-depósito de dentina de reparación en este grupo.

El parámetro de Focos de calcificación no se tomo como positivo o negativo en el estudio de grupos experimentales ya que en el Grupo IV se encontraron focos calcicos en todo el espesor de la pulpa. (Tabla 5 y 8) (FIG.2)



FIG.2

En el Grupo II se observó una calcificación menos uniforme, mas acelerada y en el espesor de la pulpa se observan zonas de dentina esclerótica. FIG.3




FIG.3

Estadísticamente debido al tamaño de la muestra no se pueden tomar como representativamente numéricamente hablando estos resultados debido a que son muy cercanos o cerrados las cifras, más sin embargo nos ayuda para tener un conocimiento al respecto de la utilización del Emdogain como material de recubrimiento y la reacción del diente al tenerlo en contacto íntimo. (Gráficas 1 a 9).



FIG.4

Lo más significativo está representado en que es el primer estudio que se realiza utilizando Emdogain en contacto directo con tejido pulpar y que histológicamente pudimos observar que es una sustancia que se debe de considerar muy seriamente ya que puede llevarnos a encontrar un material que sea biológicamente compatible y que funcione de una manera favorable como material de regeneración tisular y así mantener la vitalidad de una pulpa dañada que probablemente se le hubiese dado un pronóstico pobre o reservado. FIG.4

Los resultados obtenidos de la observación de los cortes histológicos fueron colocados en tablas para su correcta evaluación.

GRUPO I

TABLA 5

No. De Paciente	Puente Dentinario	Zona de Predentina		Focos de Calcificación			Cambios Hiperémicos	
				sí	no	localización		
1 Ari	si		no	x		Cámara pulpar	si	
2 din	si	si		x		Tercio apical	si	
3 ana	no		no	x		Todo espesor pulpa	si	
4 jor	si		no	x			si	
5 dani	no	si		x		Tercio medio	si	
6 juan	no		no	x		apical	si	

DIRECCIÓN GENERAL DE BIBLIOTECAS

GRUPO II

TABLA 6

No. De Paciente	Puente Dentinario	Zona de Predentina		Focos de Calcificación		Cambios Hiperémicos	
				si	no		localización
1 Ari	no		no	x		Todo espesor pulpa	no
2 din	no	si		x			si
3 ana	si		no		x		si
4 jorg	no	si		x		Coronal tercio medio y apical	si
5 dani							
6 juan	si		si		x		no

UNIVERSIDAD AUTÓNOMA DE NUEVO LEÓN



DIRECCIÓN GENERAL DE BIBLIOTECAS

GRUPO III

TABLA 7

No. De Paciente	Puente Dentinario		Zona de Predentina		Focos de Calcificación			Cambios Hiperémicos	
					si	no	localización		
1 Ari									
2 din	si		si		x		Tercio medio radicular	si	
3 ana	si			no	x		Tercio apical	si	
4 jorg		no	si			x		si	
5 dani		no		no	x		Todo espesor pulpar	si	

UNIVERSIDAD AUTÓNOMA DE NUEVO LEÓN

DIRECCIÓN GENERAL DE BIBLIOTECAS



GRUPO IV

TABLA 8

No. De Paciente	Presencia de tejido conectivo laxo	Zona de Preentina	Focos de Calcificación			Vascularización
			si	no	localización	
2 din	si	si	x		Todo espesor pulpar	si
3 ana	si	si		x		si
4 jorg	si	si	x		Todo espesor pulpar	
5 dani	si	si	x		Todo espesor pulpar	

DIRECCIÓN GENERAL DE BIBLIOTECAS

**REVISIÓN CLÍNICA
24 horas**

TABLA 9

Paciente	Grupo Experimental DOLOR		Grupo Control DOLOR		Grupo Control Positivo DOLOR		Grupo Control Negativo DOLOR	
	SI	NO	SI	NO	SI	NO	SI	NO
1 Ari		x	x			x	—	—
2 din		x		x		x		x
3 ana		x		x		x		x
4 jorg		x		x		x		x
5 dani		x		x		x		x
6 juan		x		x	—	—	—	—

REVISIÓN CLÍNICA
3 Semanas

TAB LA 10


Paciente	Grupo Experimental DOLOR		Grupo Control DOLOR		Grupo Control Positivo DOLOR		Grupo Control Negativo DOLOR	
	SI	NO	SI	NO	SI	NO	SI	NO
1 Ari		x		x		x	—	—
2 din		x		x		x		x
3 ana		x		x		x		x
4 jorg		x		x		x		x
5 dani		x		x		x		x
6 juan		x		x	—	—	—	—

**REVISIÓN CLÍNICA
6 semanas**

TABLA 11

Paciente	Grupo Experimental DOLOR		Grupo Control DOLOR		Grupo Control Positivo DOLOR		Grupo Control Negativo DOLOR	
	SI	NO	SI	NO	SI	NO	SI	NO
1 ari		x		x		x		
2 din		x		x		x		x
3 ana		x		x		x		x
4 jor		x		x		x		x
5 dani		x		x		x		x
6 juan		x		x				

❖ **CONCLUSIONES**



UANL

UNIVERSIDAD AUTÓNOMA DE NUEVO LEÓN

®

DIRECCIÓN GENERAL DE BIBLIOTECAS

En base a los resultados obtenidos en este estudio, se abre un nuevo campo en cuanto a la regeneración de tejidos dentales utilizando un material que es de obtención biológica, es decir que es extraído propiamente de un germen dental en desarrollo y lo cual permite que la manera de actuar de dicho material sea una imitación de un proceso natural de desarrollo del diente. Al observar que si hay presencia de tejido duro en cercanía a una pulpa agredida podemos pensar en que este material que en la actualidad es utilizado en el campo de la regeneración del tejido periodontal podría también ser una excelente opción en la terapéutica pulpar regenerativa.

El enfoque de nuestro estudio no era obtener otro material que formara tejido dentinario, sino probar si este material que al ser colocado en contacto con la raíz dental forma cemento, ligamento y hueso, como reaccionaría al ponerlo en contacto con el tejido pulpar.

Pudimos darnos cuenta satisfactoriamente que además de formar tejido mantenía un estado de salud óptima de la pulpa sin causarnos molestias trans o postoperatorias. (Tabla 2 Anexos) (FIG. 4).

El paso a seguir sería conocer como actúa este material en presencia de bacterias, es decir en un Recubrimiento de una comunicación provocada por caries como sería en una mayoría de la población o los casos que se presentan en la consulta odontológica.

Podría ser utilizada también como Recubrimiento en Pulpotomías en dientes deciduos, para mantener una vitalidad pulpar ideal para poder darle a la pieza dental un pronóstico más favorable y una terapéutica más conservadora.


Por lo anterior, es por demás interesante mencionar que es un material muy noble, fácil de utilizar que ha sido estudiado ampliamente y que sabemos que con su correcta utilización podemos obtener, con otros estudios que puedan complementar a este que es una muy buena opción de tratamiento.

Puede este estudio servir para la continuación de otras líneas de investigación y la obtención de un mayor número de pacientes al tener ya el antecedente de ya haber sido utilizado ya que este factor fue el principal motivo de preocupación o negación de los pacientes a dejar que se utilizaran sus premolares para el estudio.

Como parámetros exitosos tomamos en cuenta el hecho que el Grupo I se comportó en varias fases de la investigación como el Grupo IV por ejemplo en el proceso de descalcificación y en el análisis histológico.

Cabe mencionar que la muestra fue pequeña y a intención era saber si Emdogain era una opción más en la clínica como terapia pulpar y encontrar otro elemento de uso clínico. Sin embargo se podría realizar en una muestra más grande en donde podamos contrastar nuestros resultados.

Ya que para poder realizar un estudio con un material in vivo debe ser probado primeramente en un estudio con una muestra pequeña que pudiese justificar la utilización de Emdogain en un proyecto mayor en tamaño y económicamente hablando.




UANL

UNIVERSIDAD AUTÓNOMA DE NUEVO LEÓN



DIRECCIÓN GENERAL DE BIBLIOTECAS

❖ **DISCUSION**



UANL

UNIVERSIDAD AUTÓNOMA DE NUEVO LEÓN

®

DIRECCIÓN GENERAL DE BIBLIOTECAS

El enfoque de este estudio, es el de utilizar Emdogain ó la proteína de esmalte por su característica de ser bio-sintetizado; es decir obtenido de un germen en desarrollo, como Recubrimiento de una comunicación pulpar. El porque su utilización en diente sano, esto fue debido a que no hay un estudio que muestre como actúa este material en contacto con la pulpa.

Nuestra inquietud siempre fue el de estimular a la regeneración de tejido dentario, manteniendo la vitalidad pulpar y un estado de salud dental óptimo para poder dar un pronostico más favorable y conservador a los pacientes. FIG.5



FIG.5



En un estudio comparativo entre las reacciones de la pulpa en dientes primarios y permanentes se mostró que son muy similares, este estudio realizado por Shosahana Cohen en 1967, fue uno de los incitadores a realizar este estudio teniendo como especímenes dientes permanentes y tenerlo como referencia en un futuro para poder realizarlo en dientes deciduos.

A pesar de la creencia de que el Hidróxido de calcio forma un puente dentinario en contacto con la exposición pulpar en el estudio de Sciaky y Pisante (6), demostraron que el puente dentinario o el tejido formado propiamente no provenía o no era estimulado por el Hidróxido de calcio sino era creado por la misma pulpa reactiva a la agresión y llega a la conclusión de que puede llegar a obliterarnos los conductos debido a la sobre-estimulación de la pulpa, lo cual si lo comparamos con los resultados en este estudio podemos darnos cuenta de la rapidez con la que el hidróxido de calcio actúa a diferencia de lo observado en Emdogain en donde la formación fue más lenta y mas uniforme.

El problema en el mantenimiento de la vitalidad de una exposición clínica de la pulpa dental por varios procedimientos o la colocación de diferentes tipos de materiales conservadores de fomentar el desarrollo del puente dentinario ha sido objeto de numerosas investigaciones.

En esta investigación quisimos probar si un material altamente interesante en cuanto a su forma de actuar en contacto con tejidos dentales reaccionaba al estar en contacto también con la pulpa.

Otro aspecto interesante a considerar antes de pensar en un RPD es también las bacterias que están presentes en un proceso carioso y que ni clínica ni radiográficamente podemos medir al momento de hacer un diagnóstico y un plan de tratamiento, como por ejemplo en el estudio de Kakehashi (1965) realizado en ratas de laboratorio unas libres de gérmenes y otras contaminadas, los resultados fueron satisfactorios en el primer grupo ya que se cree que el organismo reacciona más favorablemente al medio cuando no hay bacterias de por medio y por lo tanto debemos de ser objetivos al momento de hacer un diagnóstico.

En la historia de la terapéutica pulpar han sido utilizadas diferentes tipos de materiales como recubrimientos pero ninguno ha resultado un 100% exitoso en cuanto a resultados.

El interés de la utilización de Emdogain como material de recubrimiento pulpar es debido a su naturaleza biocompatible de regeneración tisular y su aplicación en la odontología pediátrica ya que el formocresol a pesar de su 95% de éxito clínico provoca un estado de necrobiosis que termina en un estado de momificación pulpar y además no es biodegradable.

La utilización de otros productos como el glutaraldéhidido o el sulfato férrico, los cuales debido a su volatilidad causan poca o autolimitada penetración y en corto plazo reabsorción dentinaria interna.

Al utilizar hidróxido de calcio como recubrimiento lo que frecuentemente se observaba era reabsorción interna, calcificaciones, e inflamación pulpar y no se encontraron resultados benéficos de recuperación de la pulpa expuesta cuando se utilizó este material.


Hablando también de los parámetros de éxito pudimos observar en este estudio que ni un solo paciente refirió sintomatología dolorosa durante el trans y post operatorio lo cual resultó ser muy satisfactorio y además que se mantuvo un estado de salud pulpar óptimo. En un estudio realizado por Eidelman (2001) comparando MTA y formocresol, el primero mostró resultados favorecedores pero el parámetro de éxito del estudio era la obliteración de los conductos de las piezas tratadas además que como el Hidróxido de Calcio es un material mineral.

El Emdogain resultó ser una excelente opción debido a su fácil manejo además de su excelente comportamiento histológico y biocompatible ya que no se observó ninguna reacción de hipersensibilidad al mismo.

Además de que es un material cien por ciento relacionado con el desarrollo y funcionamiento del órgano dentario.

Un trabajo comparativo de Fadavi A. (1996) utilizando hueso liofilizado e hidróxido de calcio , los resultados arrojados demostraron que el primero era mejor debido a que tuvo una formación de puente dentinario en el cien por ciento de los casos a diferencia de el cincuenta por ciento de los del segundo además de que este, causaba inflamación pulpar y una consiguiente reabsorción dentinaria interna.

Por lo anterior y también haciendo énfasis en que seria por demás conveniente utilizar este estudio como antecedente a otros en los que se pueda tener una muestra más grande para poder contrastar resultados , lo que se obtuvo fue muy alentador para pensar que podamos tener un material que exitosamente esta siendo utilizado en regeneración de tejidos de sostén porque no poder utilizarlo también en la regeneración exitosa de tejido pulpar.




UANL

UNIVERSIDAD AUTÓNOMA DE NUEVO LEÓN



DIRECCIÓN GENERAL DE BIBLIOTECAS

❖ **BIBLIOGRAFÍA**



UANL

UNIVERSIDAD AUTÓNOMA DE NUEVO LEÓN

®

DIRECCIÓN GENERAL DE BIBLIOTECAS


1. James Avery, DDS, Journal of Endodontics Vol.7 No. 5 May. 1981 Repair Potencial of the pulp.
2. Pulpa Dental S.Seltzer-I.B. Bender
3. Histología y Embriología Bucodental Gomez de Ferraris Campos Muñoz Ed. Panamericana.
4. Bioquímica para ciencias de la salud J.A. Lozano, J.D. Galindo, J.C. Garcia-Borron, J.H. Martinez-Liarte, R. Peñafiel, F. Solano, Ed. Interamericana.
5. Shoshana Cohen, Maury Massler, Journal of Dentistry for Children, March,1967 Pulpal Response to Dental Caries in Human Primary Teeth.
6. Spencer N. Frankl, DDS, J. oral Surg. August, 1972 Pulp therapy in pedodontics
7. Kakehashi S., Stanley R., Fitzgerald R.J., O.S.,O.M.,O.P. Vol.20 No.3, sep,1965 The effects of surgical exposures of dental pulps in germ-free and conventional laboratory rats.
8. Fuks A., Eidelman E., Pediatric Dentistry, 1991, 1:556-563, Pulp therapy in the primary dentition.
9. Bimstein E, Shoshan S., Ach Oral Biol 1981 26:97-101. Enhanced healing of tooth pulp wounds in the dog by enriched collagen solution as a capping agent.
10. Fadavi S., Anderson A., Journal of Pedodontics 1989, 13: 108-122, Freeze-dried bone in pulpotomy procedures in monkey.
11. Goodman J. Pediatric Dentistry 1985; 154-136 Endodontic Treatment for Children.

12. Cvek M. Journal of Endodontics Vol. 4 No. 6 August 1978 A Clinical Report on Partial Pulpotomy and Capping with Calcium Hydroxide in Permanent Incisors With Complicated Crown Fracture.
13. Camp J. Dental Clinics of North America Vol. 28 No. 4 Oct 1984 Pulp Therapy for Primary and Young Permanent Teeth.
14. Ranly D. Pediatric Dentistry November/December 1994 Vol. 16 No. 6 Pulpotomy therapy in primary teeth: new modalities for old rationales.
15. Fuks A, Jones PC, Michaeli Y, Bimstein E; Pulp response to ferric sulfate, diluted formocresol and IRM in pulpotomized primary baboon teeth.
16. Kopel H. Journal of Dentistry for Children March-April 1992 Considerations for the direct pulp capping procedure in primary teeth: A review of the literature.
17. Tronstad I. And Major I.A., Oral surgery 34:477-485 September 1972 Capping of the inflamed pulp.
18. Glass R.I. and Zander H.A. Journal of Dental Research 28;97-107 April 1949 Pulp healing.
19. Mc Walter, C. et al. JADA 93:105-110 July 1976 Long term study of pulp capping in monkeys with tree agents.

20. Massler M. *Journal of Pedodontics* 2; 99-105 1978 Treatment of Profound Caries to Prevent Pulpal Damage.
21. Fuks A. Holand G. Davis J. Eidelman E. *AAPD* 19;5 1997 Ferric sulfate versus dilute formocresol in pulpotomized primary molars: long-term follow up.
22. Eidelman E. Holan G. Fuks A. *AAPD* 23;1 2001 Mineral Trioxide aggregate vs. formocresol in pulpotomized primary molars: a preliminary report.
23. Fadavi S. Anderson A. *Pediatric Dentistry* 18;1 1996 A comparison of the pulpal response to freeze-dried bone, calcium hydroxide, and zinc oxide-eugenol in primary teeth in two cynomolgus monkeys.
24. Harris SE. Sabatini M. Feng JQ. Wozney J. Mundy GR *Journal of bone mineral Research* 1994 Mar; 9:389-94 Expression of bone morphogenetic protein messenger RNA in prolonged cultures of fetal rat calvarial cells.
25. Reddi AH. *Journal Bone Mineral Research* Dec.8 Supplement 2:S499-502 1993 Initiation and promotion of bone differentiation by bone morphogenetic proteins.
26. Department of Basic Sciences, Chicago Illinois. *Journal Bone Mineral Research* Dec.8 Supplement 2:S493-7 1993 Mineral-matrix interactions in bone and dentin.
27. Abe E. Yamamoto M. Taguchi Y. Lecka-Czernik B. O'Brien CA. Economides AN. Stahl N. Jilka RL. Manolagas SC. *J Bone Miner Res* April; 15(4): 663-73 2000 Essential requirement of BMPs 2/4 for both osteoblast and osteoclast formation in murine bone marrow cultures from adult mice antagonism by noggin.
28. Heikinheimo K. J. *Dental Res* 73(3): 590-597 March, 1994 Stage-specific Expression of Decapentaplegic-Vg- related Genes 2,4 and 6 (Bone Morphogenetic Proteins 2,4 and 6) During Human Tooth Morphogenesis.
29. Mayer M. Hollinger J. Eyal R. Wozney J. *Lippincott Williams and Williams Plastic and Reconstructive Surgery* Volume 98(2) August 1996 pp 247-259 Maxillary Alveolar Cleft Repair in Dogs Using Recombinant Human Bone Morphogenetic Protein -2 and a Polymer Carrier.
30. Bifano C. Edgin W. Colleton C. Bifano S. Constantino P. *Oral Surgery, Oral Medicine, Oral Pathology, Oral Radiology and Endodontics* Mosby- Year Book Inc. Volume 85(5) May 1998 pp 512-516 Preliminary evaluation of hydroxyapatite cement as an augmentation device in the edentulous atrophic canine mandible.
31. Cheifetz S. *Crit Rev Oral Biol Med* 10(2): 182-198 1999 BMP receptors in limb and Tooth Formation.
32. Leonardi R. Villari L. Caltabiano C. Caltabiano M. *European Journal of Paediatric Dentistry* 2/2000 Bone Morphogenetic Protein 6 expression in human orofacial development.
33. Nakashima M. *Archs oral Biol*. Vol. 35 No. 7, pp. 493-497 1990 The induction of reparative dentine in the amputated dental pulp of the dog by bone morphogenetic protein.
34. Lianjia Y. Yuhao G. White F. *Clinical Orthopaedics and related research* Number 295, pp. 305-312 1993 Bovine Bone Morphogenetic Protein-Induced Dentinogenesis.

35. Rutherford B, Wahle J, Tucker M, Rueger D, Charette M. *Archs oral Biol*. Vol. 38 No. 7 pp. 571-576 1993 Induction of reparative dentine formation in monkeys by recombinant human osteogenic protein-1.
36. Rutherford B, Spanberg L, Tucker M, Rueger D. *Archs oral Biol* Vol. 39 No. 10 pp. 833-838 1994 The time-course of the induction of reparative dentine formation in monkeys by recombinant human osteogenic protein-1
37. Nakashima M. *J Dent Res* 73(9) 1515-1522 September 1994 Induction of Dentin Formation on Canine Amputated pulp by recombinant Human Bone Morphogenetic Proteins (BMP)-2 and -4.
38. Rutherford B, Spangberg L, Tucker M, Charette M. *Archs oral Biol*. Vol. 40 No. 7 pp. 681-683 1995 Transdental stimulation of reparative dentine formation by osteogenic protein-1 in monkeys.
39. Masao I, Marshall R. *Journal of oral implantology* Vol. XXIV/No. Three/1998 Recycled Dentin Root Matrix for a Carrier of Recombinant Human Bone Morphogenetic Protein.
40. Sloan A.J, Shelton R.M, Hann A.C, Moxham B.J, Smith A. J. *Archs oral Biol* 43(1998)421-430 An in vitro approach for the study of dentinogenesis by organ culture of the dentine- pulp complex from rat incisor teeth.
41. Sloan A.J, Rutherford R.B, Smith A.J. *Archs oral Biol* 45(2000)173-177 Stimulation of the rat dentine-pulp complex by bone morphogenetic protein-7 in vitro.
42. Mundy G, Garrett R, Harris S, Chan J, Chen D, Rossini G, Boyce B, Zhao M, Gutierrez G. *Science* Vol. 286(5446) 3 DEC 1999 pp 1946-1949 Stimulation of Bone Formation In Vitro and in Rodents by Statins.
43. Rutherford RB, Gu K. *European Journal Oral Sciences* 2000 108:202-206 Treatment of inflamed ferret dental pulps with recombinant bone morphogenetic protein-7-
44. Lars Hammarstrom; Enamel matrix, cementum development and regeneration *J. of clinical Periodontology* 1997, 24:658-668
45. *Journal of Clinical periodontology* Jack Caton Department of Periodontology Eastman Dental Center Rochester NY, USA Preface.
46. *Clinical Techniques in Periodontics; The role of Enamel Matrix Proteins in Periodontal Regeneration.*
47. Emdogain- periodontal regeneration based on biomimicry, *Clinical Oral Invest* (2000) 4:120-125
48. A Comparative Study Utilizing Open Flap Debridement With and Without Enamel Matrix Derivative in the Treatment of Periodontal Intrabony Defects: A 12 Month Re-Entry Study
49. Autocrine growth factors in human periodontal ligament cells cultured on enamel matrix derivative. *Journal of Clinical Periodontology* 2001; 28:181-188 Staale P, Lyngstad et. al.
50. Clinical Management of Avulsed Permanent Incisors Using Emdogain: Initial Report of an Investigation. *Journal of the Canadian Dental Association* January 2000, Vol. 66. No. 1

51. Enamel Matrix Derivative Induces Matrix Synthesis by Cultured Human Periodontal Fibroblast Cells. J. of Periodontology March 2001 Vol. 72 Num 3
52. Clinical safety of enamel matrix derivative (EMDOGAIN) in the treatment of periodontal defects




UANL

UNIVERSIDAD AUTÓNOMA DE NUEVO LEÓN



DIRECCIÓN GENERAL DE BIBLIOTECAS

❖ ANEXOS



UANL

UNIVERSIDAD AUTÓNOMA DE NUEVO LEÓN

®

DIRECCIÓN GENERAL DE BIBLIOTECAS

CRONOGRAMA

La presentación del Protocolo se realizará la segunda semana de Diciembre de 2001.

FASE I

La captación de pacientes se realizará de Enero a Marzo del año 2002.

FASE II

La realización del procedimiento quirúrgico se realizará durante el mes de Abril y Mayo del 2002 como sigue:

1er semana 2 pacientes

2ª semana 2 pacientes

3 semana 2 pacientes

FASE III Y IV

Se realizarán revisiones a las 24 horas de realizado el procedimiento dividido igual por grupos por semana.

Se realizarán revisiones a las 3 semanas divididos igual en grupos por semana.

Se realizarán revisiones a las 6 semanas divididos igual en grupos por semana.

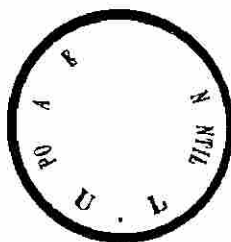
Las extracciones se llevaran acabo al cumplimiento de las 6 semanas de acuerdo al grupo y a la fecha en la cual se realizo el procedimiento clínico.

FASE V

Se procederá a la realización del estudio histológico y la interpretación y recaudación de los resultados. Esto se llevará acabo aproximadamente durante los meses de Marzo a Julio del 2003.

FASE VI

Presentación de resultados en Septiembre 2003



**POSGRADO DE ODONTOLOGÍA INFANTIL
UNIVERSIDAD AUTÓNOMA DE NUEVO LEÓN**

ALUMNOS del Posgrado de Ortodoncia:

Se les solicita de la manera más atenta, que al Diagnosticar a un paciente para que se le realicen extracciones de los primeros premolares, para llevar a cabo el tratamiento de Ortodoncia, estos sean canalizados con la Dra. Cristina Villarreal Aranda del Posgrado de Odontopediatría debido a que se esta llevando acabo un protocolo de investigación, en el cual estas piezas dentales son requeridas.

Para cualquier tipo de información o aclaración favor de comunicarse al Posgrado al teléfono 83-46-62-42 o al teléfono celular (04481) 8406-9264 ó bien al domicilio 83-70-83-47.

Agradeciendo la atención brindada a la presente;

ATENTAMENTE

DRA. CRISTINA VILLARREAL ARANDA

MONTERREY, NUEVO LEÓN a 19 de Diciembre de 2001

**UNIVERSIDAD AUTONOMA DE NUEVO LEON
FACULTAD DE ODONTOLOGIA
POSGRADO DE ODONTOPEDIATRIA**

Estimado paciente:

Por medio de la presente, nos permitimos proponerle a usted participar en un proyecto de estudio clínicos destinado a comparar los posibles beneficios de un material de regeneración de tejidos dentarios recientemente perfeccionado para cubrir comunicaciones producidas mecánicamente en el diente, de tal manera que estimule la formación de tejido así como el establecimiento de un estado de salud ideal de su pieza dental. Dicho material ha sido objeto de minuciosas pruebas de seguridad, y por consiguiente, es muy poco probable que se presente cualquier tipo de efectos colaterales o molestias diferentes de las que se presentan en un postoperatorio usualmente.

La participación de usted en este proyecto es completamente voluntaria. Si por cualquier motivo usted cambia de opinión, así como también presentar cualquier tipo de inconveniencias será su decisión retirarse de esta evaluación para posteriormente realizar las extracciones de sus piezas dentarias previamente programadas en el plan de tratamiento de la clínica de ortodoncia. Aunque a usted y a nosotros nos interesará saber cuanto beneficio se ha logrado hasta ese momento.

Y al tener usted cualquier inquietud o duda en cualquier etapa del tratamiento será nuestra obligación el atender a las mismas de la manera más inmediata.

Para confirmar que, después de haber leído y comprendido esta información y el procedimiento que se realizará y que usted está de acuerdo en participar, le agradecemos firmar este documento.

Nombre y Firma del Paciente

Fecha

Firma del Testigo

Fecha

HISTORIA CLÍNICA

Nombre:

Edad:

Teléfono:

HISTORIA MÉDICA

Problemas Físicos / si no

Aspecto general _____

Ha sido hospitalizado alguna vez si no

Está tomando algún medicamento si no

Es alérgico a algo si no

Enfermedades cardíacas si no

Ha sido anestesiado si no

Presento alguna reacción al anestésico si no

Que tipo de reacción

Anemia hemofilia leucemia si no

Ha recibido alguna transfusión si no

Hepatitis si no

Diabetes si no


Crisis convulsivas si no

Antecedentes familiares patológicos si no

Asma si no

Firma del responsable del Paciente _____

❖ FORMAS PARA LA CAPTACIÓN DE DATOS



UANL

UNIVERSIDAD AUTÓNOMA DE NUEVO LEÓN

®

DIRECCIÓN GENERAL DE BIBLIOTECAS

FORMA DE TABULAR:

1. Presencia de puente dentinario SI NO

2. Presencia de Zona de Predentina SI NO

3. Focos de Calcificación SI NO

4. Localización de Focos de calcificación

1 Cámara pulpar

2 Tercio medio radicular

3 Tercio apical

4 Espesor de la pulpa

5. Cambios Hiperémicos SI NO

6. En los dientes del grupo de control negativo

Presencia de tejido conectivo laxo SI NO

Vascularización SI NO

NOTA:

Se le dará un valor de uno a cada si y un valor de cero a cada no en las tablas de análisis histológico y un valor de uno a cada si y un valor de 0 a cada no en las tablas de análisis estadístico.

UNIVERSIDAD AUTÓNOMA DE NUEVO LEÓN



DIRECCIÓN GENERAL DE BIBLIOTECAS

OBSERVACIÓN CLÍNICA

Revisiones clínicas a las 24 horas, 3 semanas y 6 semanas de realizado el procedimiento.

**TABLA 1
REVISIÓN CLÍNICA
24 HORAS**

Paciente	Grupo Experimental DOLOR		Grupo Control DOLOR		Grupo Control Positivo DOLOR		Grupo Control Negativo DOLOR	
	SI	NO	SI	NO	SI	NO	SI	NO

VALORES DOLOR NEGATIVO 1 POSITIVO 1

**TABLA 3
REVISIÓN CLÍNICA
6 SEMANAS**

Paciente	Grupo Experimental DOLOR		Grupo Control DOLOR		Grupo Control Positivo DOLOR		Grupo Control Negativo DOLOR	
	SI	NO	SI	NO	SI	NO	SI	NO

VALORES DOLOR NEGATIVO 1 POSITIVO 1

MEDICIONES HISTOLÓGICAS

VARIABLES A MEDIR EN CORTES HISTOLÓGICOS:


- ❖ Presencia de puente dentinario
- ❖ Zona de Predentina
- ❖ Focos de calcificación y su localización
- ❖ Cambios hiperémicos
- ❖ Vascularización (control positivo)
- ❖ Tejido conectivo laxo (control positivo)

**TABLA 4
GRUPO EXPERIMENTAL
EMDOGAIN**

No. De Paciente	Puente Dentinario	Zona de Predentina	Focos de Calcificación			Cambios Hiperémicos	Notas
			si	no	localización		


**TABLA 5
GRUPO CONTROL
HIDRÓXIDO DE CALCIO**

No. De Paciente	Puente Dentinario	Zona de Predentina	Focos de Calcificación			Cambios Hiperemicos	Notas
			si	no	localización		



**TABLA 6
GRUPO CONTROL POSITIVO
CERA ROSA**

No. De Paciente	Puente Dentinario	Zona de Predentina	Focos de Calcificación			Cambios Hiperémicos	Notas
			si	no	localización		



UANL

UNIVERSIDAD AUTÓNOMA DE NUEVO LEÓN

DIRECCIÓN GENERAL DE BIBLIOTECAS



**TABLA 7
GRUPO CONTROL NEGATIVO
DIENTE NATURAL**

No. De Paciente	Presencia de tejido conectivo laxo	Zona de Preentina	Focos de Calcificación			Vascularización	Notas
			si	no	localización		

UNIVERSIDAD AUTÓNOMA DE NUEVO LEÓN

DIRECCIÓN GENERAL DE BIBLIOTECAS



RESULTADOS ESTADÍSTICOS

Tabla 1

Puente Dentinario

Emdogain vs Hidróxido de Calcio

T-Test

Paired Samples Statistics

		Mean	N	Std. Deviation	Std. Error Mean
Pair 1	EMD	1.0000	3	.0000	.0000
	CAOH	.6667	3	.5774	.3333

Paired Samples Correlations

		N	Correlation	Sig.
Pair 1	EMD & CAOH	3	.	.

Paired Samples Test

		Paired Difference Mean	Std. Deviation	Std. Error Mean	95% Confidence Interval of the Difference		Lower	Upper	df	Sig. (2-tailed)
Pair 1	EMD - CAOH	.3333	.5774	.3333	-1.1009	1.7676	1.000	2	.423	

El valor percentil de la tabla de la distribución de *t* de Student al 95% de confiabilidad y con un grado de confianza de 4 fue de 2.13 el cual fue > que el resultado de la *t* de esta estudio la cual fue 1. Por lo tanto se acepta la hipótesis nula y se rechaza la hipótesis alterna. $P > .05$

DIRECCIÓN GENERAL DE BIBLIOTECAS

Tabla 2
Puente Dentinario
 Emdogain vs cera rosa

T-Test

Paired Samples Statistics

		Mean	N	Std. Deviation	Std. Error Mean
Pair 1	EMD	1.0000	3	.0000	.0000
	CR	.6667	3	.5774	.3333

Paired Samples Correlations

		N	Correlation	Sig.
Pair 1	EMD & CR	3		

Paired Samples Test

		Paired Differences						t	df	Sig. (2-tailed)
		Mean	Std. Deviation	Std. Error Mean	95% Confidence Interval of the Difference					
					Lower	Upper				
Pair 1	EMD - CR	.3333	.5774	.3333	-1.1009	1.7676	1.000		2	.423

El valor percentil de la tabla de la distribución de *t* de Student al 95% de confiabilidad y con un grado de libertad de 4 fue de 2.13 el cual fue > que el resultado de la *t* de esta estudio la cual fue 1. Por lo tanto se acepta la hipótesis nula y se rechaza la hipótesis alterna. $P > .05$

Tabla 3

Puente Dentinario

Hidróxido de Calcio vs Cera rosa

T-Test

Paired Samples Statistics

		Mean	N	Std. Deviation	Std. Error Mean
Pair 1	CAOH	1.0000	2	.0000	.0000
	CR	1.0000	2	.0000	.0000

a. The correlation and t cannot be computed because the standard error of the difference is 0.

No se puede comparar ya que son los mismos valores.

Tabla 4

Zona de Predentina

Emdogain vs Hidróxido de Calcio

T-Test

Paired Samples Statistics

		Mean	N	Std. Deviation	Std. Error Mean
Pair 1	EMD	.6667	3	.5774	.3333
	CAOH	1.0000	3	.0000	.0000

Paired Samples Correlations

		N	Correlation	Sig.
Pair 1	EMD & CAOH	3		

Paired Samples Test

		Paired Difference Mean	Std. Deviation	Std. Error Mean	95% Confidence Interval of the Difference	t	df	Sig. (2-tailed)	
					Lower	Upper			
Pair 1	EMD - CAOH	-.3333	.5774	.3333	-1.7676	1.1009	-1.000	2	.423

El valor percentil de la tabla de la distribución de *t* de Student al 95% de confiabilidad y con un grado de libertad de 4 fue de 2.13 el cual fue > que el resultado de la *t* de esta estudio la cual fue 1. Por lo tanto se acepta la hipótesis nula y se rechaza la hipótesis alterna. P>.05

Tabla 5
Zona de Predentina
 Emdogain vs Cera rosa
T-Test

Paired Samples Statistics

		Mean	N	Std. Deviation	Std. Error Mean
Pair 1	EMD	1.0000	2	.0000	.0000
	CR	1.0000	2	.0000	.0000

a. The correlation and t cannot be computed because the standard error of the difference is 0.

No es posible una comparación numérica ya que no hay relación porque son los mismos valores.

Tabla 6
Zona de Predentina
 Hidróxido de Calcio vs Cera rosa
T-Test

Paired Samples Statistics

		Mean	N	Std. Deviation	Std. Error Mean
Pair 1	CAOH	1.0000	3	.0000	.0000
	CR	.6667	3	.5774	.3333

Paired Samples Correlations

		N	Correlation	Sig.
Pair 1	CAOH & CR	3		

Paired Samples Test

		Paired Difference Mean	Std. Deviation	Std. Error Mean	95% Confidence Interval of the Difference	t	df	Sig. (2-tailed)	
					Lower	Upper			
Pair 1	CAOH - CR	.3333	.5774	.3333	-1.1009	1.7676	1.000	2	.423

El valor percentil de la tabla de la distribución de *t* de Student al 95% de confiabilidad y con un grado de libertad de 4 fue de 2.13 el cual fue > que el resultado de la *t* de esta estudio la cual fue 1. Por lo tanto se acepta la hipótesis nula y se rechaza la hipótesis alterna. $P > .05$

Tabla 7
Focos de Calcificación
 Emdogain vs Hidróxido de Calcio

T-Test

Paired Samples Statistics

		Mean	N	Std. Deviation	Std. Error Mean
Pair 1	EMD	1.0000	6	.0000	.0000
	CAOH	.5000	6	.5477	.2236

Paired Samples Correlations

		N	Correlation	Sig.
Pair 1	EMD & CAOH	6		

Paired Samples Test

		Paired Differences Mean	Std. Deviation	Std. Error Mean	95% Confidence Interval of the Difference Lower	Upper	t	df	Sig. (2-tailed)
Pair 1	EMD - CAOH	.5000	.5477	.2236	-7.4800E-02	1.0748	2.236	5	.076

UNIVERSIDAD AUTÓNOMA DE NUEVO LEÓN

Grado de libertad al 95% de probabilidad es de 2.13 y la desviación estándar de esta prueba fue de 2.236 por lo tanto se acepto la hipótesis alterna y se rechaza la hipótesis nula ya que $P < .05$.

DIRECCIÓN GENERAL DE BIBLIOTECAS

Tabla 8
Focos de Calcificación
Emdogain vs Cera rosa

T-Test

Paired Samples Statistics

		Mean	N	Std. Deviation	Std. Error Mean
Pair 1	EMD	1.0000	6	.0000	.0000
	CR	.5000	6	.5477	.2236

Paired Samples Correlations

		N	Correlation	Sig.
Pair 1	EMD & CR	6		

Paired Samples Test

		Paired Differences Mean	Std. Deviation	Std. Error Mean	95% Confidence Interval of the Difference Lower	Upper	t	df	Sig. (2-tailed)
Pair 1	EMD - CR	.5000	.5477	.2236	-7.4800E-02	1.0748	2.236	5	.076

Grado de libertad al 95% de probabilidad es de 2.13 y la desviación estándar de esta prueba fue de 2.236 por lo tanto se acepto la hipótesis alterna y se rechaza la hipótesis nula ya que $P < .05$.

DIRECCIÓN GENERAL DE BIBLIOTECAS

Tabla 9
Focos de Calcificación
Hidróxido de Calcio vs Cera rosa

T-Test

Paired Samples Statistics

		Mean	N	Std. Deviation	Std. Error Mean
Pair 1	CAOH	1.0000	3	.0000	.0000
Pair 1	CAOH	1.0000	3	.0000	.0000
	CR	1.0000	3	.0000	.0000
	CR	1.0000	3	.0000	.0000

a The correlation and t cannot be computed because the standard error of the difference is 0
 No hay comparación porque los valores son iguales, no se correlaciona.

