1. RESUMEN

En México el cáncer de ovario ocupa la tercera causa de enfermedad neoplásica en mujeres; se diagnostica en estados avanzados en la mayoría de las pacientes, por lo que lo hace el cáncer más letal de tipo ginecológico ya que no presenta una lesión precursora y en la actualidad no existen marcadores especificos ni sensibles para su diagnóstico. En los últimos años se ha encontrado que los genes *HOX*, una familia de genes que controlan el patrón de desarrollo del eje craneocaudal en el embrión, se encuentran asociados a neoplasias hematopoyéticas, linfoproliferativas (leucemias y linfomas) y tumores malignos sólidos incluyendo, pulmón, mama, colón, cervicouterino y recientemente ovario. En el cáncer de ovario se ha encontrado la expresión de los genes *HOX: A7, 9, 10, 11, B7 y B13* relacionados con subtipos del carcinoma epitelial de ovario y con su grado de diferenciación. Debido a que el estudio de los genes *HOX A9, 10, 11* se realizó con modelos animales murinos y en líneas celulares, el objetivo de este proyecto consistió en analizar la expresión *in vivo* de los genes *HOXA7, A9, A10, A11, B7* y *B13* en muestras de tejido de ovario normal, con patología benigna y maligna.

La expresión de los genes *HOXA7, A9, A10, A11, B7* y *B13* se analizó mediante PCR punto final en 17 muestras de tejidos ováricos que incluyeron seis muestras con patología maligna y once muestras de tejido normal (n=5) y patología benigna (n=6). Además, en estas muestras se cuantificó la expresión relativa de *HOXB13* mediante PCR tiempo real. Para llegar a este propósito se llevo a cabo la estandarización de las condiciones de la RT-PCR punto final en las líneas celulares SiHa, MCF-7 y en el tejido de placenta. Asimismo, la estandarización de la amplificación mediante PCR tiempo real del gen *HOXB13* se realizó en la línea celular SiHa. Finalmente, estas condiciones se utilizaron para el análisis de la expresión de los genes *HOX* en tejidos ováricos con y sin patología maligna. Los resultados obtenidos en los tejidos ováricos mostraron que no existen diferencias significativas en la expresión de los genes *HOXA7, A9, A10* transcrito 1 y *B7* en tejidos de ovario con y sin patología maligna. Sin embargo, interesantemente se observó la expresión diferencial en tejidos ováricos con patología maligna comparados con los no malignos de los genes *HOXA10* transcrito 2 ($p=0.0427$), *HOXA11* ($p=0.0427$) y *HOXB13* ($p=0.0006$). La sobre-expresión del gen *HOXB13* se confirmo en las muestras de ovario con patología maligna ($p<0.05$) mediante PCR tiempo real, lo que permite postular que este gen podría estar involucrado en el desarrollo de neoplasias malignas ováricas.

Estos resultados abren un panorama de la expresión de los genes *HOX in vivo* en cáncer de ovario, para analizar la expresión del gen *HOXB13* en un mayor número de muestras de cáncer de ovario, mediante estrategias que permitan examinar la posibilidad de utilizar a *HOXB13* como biomarcador molecular diagnóstico. Así mismo, se puede analizar la expresión relativa de *HOXA10* transcrito 2 y *HOXA11* con PCR tiempo real en las muestras de tejido ovárico normal, con patología benigna y maligna.

2. INTRODUCCIÓN

En México nos encontramos ante dos grandes transiciones epidemiológicas: demográfica y en salud, por lo que aún teniendo problemas de salud del tercer mundo, las principales causas de morbimortalidad son patologías del primer mundo, dentro de las cuales encontramos enfermedades cardiovasculares, accidentes, cáncer y enfermedades crónico-degenerativas. En nuestro país el cáncer de ovario ocupa la tercera causa de enfermedad neoplásica en mujeres; éste se diagnostica en estadios avanzados en la mayoría de las pacientes, a diferencia del cáncer de mama y cervicouterino en donde se han establecido normas para el diagnóstico temprano que incrementan la esperanza y la calidad de vida. Actualmente, se dificulta el diagnóstico del cáncer de ovario en las etapas tempranas debido a la falta de marcadores tumorales específicos y sensibles. Además, el diagnóstico y la estadificación del tumor se lleva a cabo mediante ultrasonido vaginal y laparotomía exploradora, y el marcador tumoral que se utiliza para el diagnóstico de cáncer de ovario es el CA125, el cual no es muy útil para el diagnóstico debido a su baja sensibilidad y especificidad. Esto dificulta el diagnóstico oportuno y adecuado que es indispensable para la elección del tratamiento y la respuesta a éste del tumor. El diagnóstico en etapas avanzadas y el pobre pronóstico de las pacientes se debe a la falta de conocimiento acerca del desarrollo a nivel molecular del cáncer de ovario, en los diferentes subtipos histológicos. Debido a lo anterior, el estudio a nivel molecular para dilucidar los mecanismos de desarrollo del cáncer de ovario será de gran importancia, ya que permitirán establecer marcadores moleculares para su diagnóstico temprano así como para mejorar el pronóstico.

En los últimos años se ha encontrado que los genes *HOX*, una familia de genes homeodominio los cuales controlan el patrón de desarrollo del eje craneocaudal en el embrión, se encuentran asociados a neoplasias hematopoyéticas, linfoproliferativas (leucemias y linfomas) y tumores malignos sólidos incluyendo, pulmón, mama, colón, cervicouterino y recientemente ovario. En el cáncer de ovario se ha encontrado la expresión de los genes *HOX: A7, 9, 10, 11, B7* y *B13* relacionados con subtipos del carcinoma epitelial de ovario y con su grado de diferenciación. Debido a que el estudio de los genes *HOXA9, 10, 11* se realizó con modelos animales murinos el objetivo de este proyecto consistió en analizar la expresión *in vivo* de los genes *HOXA7, A9, A10, A11, B7* y *B13*, en muestras de tejido normal, con patología benigna y maligna de ovario. La amplificación de los genes *HOX* se correlacionará con el diagnóstico histopatológico de los tumores y el análisis de estos resultados nos permitirá correlacionar la expresión génica con la expresión clínica y el probable pronóstico de estos tumores.

2. HIPÓTESIS

Las muestras de tejido ovárico con y sin patología maligna analizadas expresarán los genes *HOXA7, 9, 10, 11, B7 y B13* en correspondencia con el subtipo histológico del tumor y su expresión clínica.

4. OBJETIVOS

4.1. Objetivo General

Analizar la expresión *in vivo* de los genes *HOX A7, 9, 10, 11, B7* y *B13* en muestras de tejido ovárico con y sin patología maligna.

4.2. Objetivos Específicos

1.- Estandarizar la extracción de RNA y RT-PCR para la amplificación de los genes *HOX* en las líneas celulares y placenta humana utilizados como controles positivos.

2.- Amplificar mediante RT-PCR de la expresión de los genes *HOX A7, 9, 10, 11, B7* y *B13* en tejido con patología maligna de ovario.

3.- Detectar la amplificación de la expresión de los genes *HOX A7, 9, 10, 11, B7* y *B13* en tejido de ovario sin patología maligna.

4.- Analizar la correlación de la expresión de los genes *HOX* en tejido de ovario con y sin patología maligna.

5.- Estandarización de la cuantificación de la expresión del o los genes *HOX* más relevantes en la línea celular SiHa.

6.- Cuantificación de la expresión del o los genes *HOX* más relevantes en tejido de ovario con y sin patología maligna.

7.- Correlación de la expresión del o los genes *HOX* más relevantes mediante PCR tiempo real y punto final.

5. ANTECEDENTES

5.1. Ovario normal

5.1.1. Anatomía y Fisiología del ovario normal adulto

En las mujeres nuliparas (que aún no han tenido hijos), los ovarios son unos pequeños órganos ovalados, de color rosa o blanco que miden aproximadamente 3 cm de largo, 1.5 cm de ancho y 1 cm de espesor. La superficie de los ovarios es lisa antes de la pubertad, pero luego por el proceso de ovulación se va deformando (Moore, 1997). Se encuentran situados en las cavidades pélvicas laterales derecha e izquierda y poseen dos funciones principales: 1) Son el origen de los óvulos maduros y 2) Son órganos endócrinos productores de las hormonas esteroides que preparan el endometrio para la concepción y mantienen el embarazo en caso de producirse la fertilización. La superficie del ovario esta cubierta por una capa epitelial simple de tipo cúbico o cilíndrico bajo. El epitelio se continúa con el del peritoneo pélvico aunque estas células difieren estructuralmente de las células mesoteliales peritoneales. Las células epiteliales superficiales presentan abundantes microvellosidades superficiales y algunos cilios; son ricas en mitocondrias y presentan pequeñas vesículas de pinocitosis asociadas con la base de algunas microvellosidades. Las células epiteliales superficiales apenas sufren modificaciones durante el ciclo menstrual, pero suelen alargarse durante el embarazo. Además, presenta una membrana basal desarrollada (la túnica albugínea) que separa las células superficiales del tejido ovárico subyacente en el ovario maduro.

El ovario puede dividirse en tres componentes: hilio, médula y corteza externa (Figura 1). El hilio ovárico es la vía a través la cual los vasos sanguíneos y linfáticos entran y salen del ovario; además, contiene vestigios del conducto de Wolf embrionario y grupos de células hiliares. La médula del ovario contiene acúmulos de células estromales idénticos a los que forman la mayor parte de la corteza. La corteza ovárica tiene un estroma de sostén y estructuras productoras de gametos y sus derivados. El estroma cortical del ovario tiene las funciones de proporcionar un soporte estructural para los óvulos en desarrollo, da origen a la teca interna y externa alrededor de los folículos en desarrollo y segrega hormonas esteroideas (Stevens, 2006).

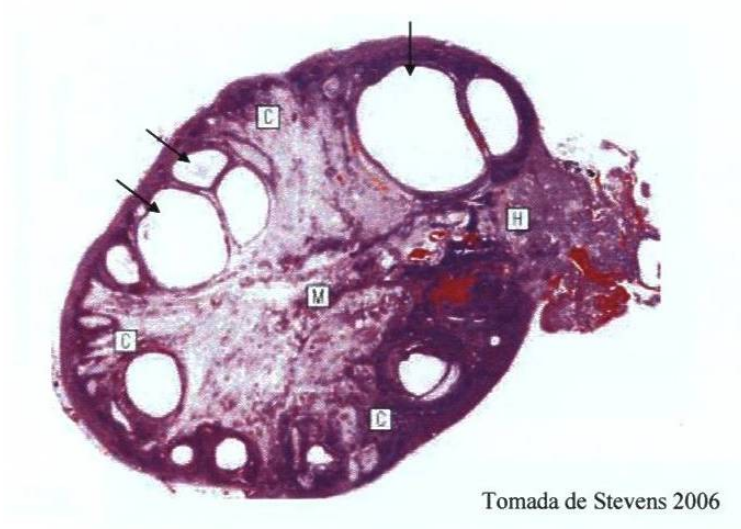

Figura 1. Fotografía microscópica del ovario. Microscopía de luz 10X del ovario que muestra los componentes en los que se divide el ovario: Corteza (C), Médula (M), Hilio (H). La foliculogenesis se lleva a cabo en la corteza en donde se puede observar los espacios quísticos (Flechas).

Como se observa en la Figura 2, la gametogénesis está íntimamente ligada a la secreción hormonal del hipotálamo, hipófisis y del mismo ovario. Al comienzo del ciclo, los niveles de la hormona folículo estimulante o FSH (acrónimo del inglés Follicle-Stimulating Hormone) y la hormona Luteinizante LH (acrónimo del inglés luteinizing hormone) son relativamente elevados, por la caída de los estrógenos y la progesterona al final del ciclo anterior, por lo que estimulan el desarrollo de entre 10 y 20 folículos, que producirán la maduración de un único folículo (dominante), mientras que el resto presentará atresia. Los niveles estrogénicos comienzan a aumentar al ir produciéndose el desarrollo folicular. A medida que el folículo aumenta de tamaño se van produciendo acumulaciones líquidas localizadas entre las células de la granulosa y van confluyendo para dar lugar a una cavidad central llena de líquido que recibe el nombre de antro, y que transforma el folículo primario en un folículo de Graf. Al mismo tiempo, que la maduración folicular, hay un aumento progresivo en la producción de estrógenos por las células de la granulosa del folículo en desarrollo (Fase folicular: días 1-14). Este aumento alcanza un máximo de 18 horas antes de la ovulación.

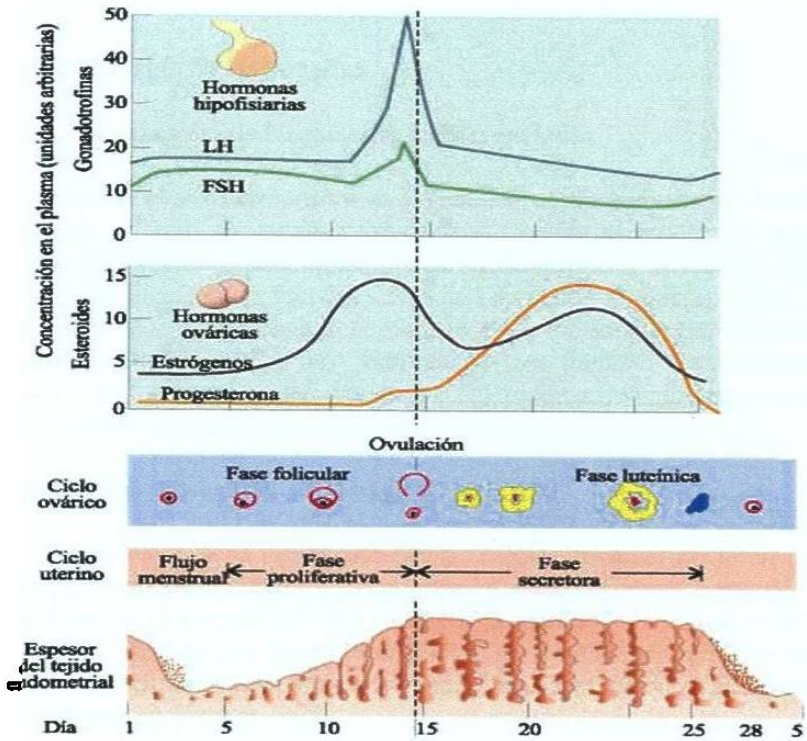

Tomada de http://www.educa aragob.es/iescarin/depart/biogeo/varios/BiologiaCurtis/Seccion%207/7%20-%20Capitulo%2050.htm

Figura 2. Diagrama esquemático de la ovulación. En esta figura se representan los niveles hormonales de hormonas gonadotroficas y esteroideas, su relación con el proceso de ovulación y el espesor del tejido endometrial y el dia del ciclo menstrual en que ocurren estos cambios. El incremento final de la concentración de estradiol es el responsable del aumento en la hormona LH, a las 18 horas de este pico se produce la ovulación.

La ovulación (día 14) se asocia a un crecimiento rápido del folículo, que da paso a su protrusión desde la superficie de la corteza ovárica y a su rompimiento, con extrusión del ovocito y del cúmulo oóforo adherido. Se cree que el incremento final en la concentración de estradiol es el responsable del aumento de LH y del menor grado de FSH en la mitad del ciclo. Antes de la ovulación se observa una caída brusca de los niveles de estradiol y un aumento en la producción de progesterona. La ovulación aparece a las 18 horas del pico de LH. El resto del folículo que queda en el ovario es atravesado por capilares y fibroblastos de la teca y tiene lugar la luteinización de las células de la granulosa y el conjunto de estas estructuras forman el cuerpo luteo (Fase luteínica: días 15-28). Éste es la fuente principal de hormonas esteroideas sexuales, estrógenos y progesterona, secretadas por el ovario en la fase postovulatoria. La

consiguiente caída en los niveles de hormonas esteroideas hace que las concentraciones de gonadotropinas aumenten y se inicie el siguiente ciclo (Drife 2005).

5.1.2. Embriología de las gónadas

5.1.2.1. Desarrollo de las gónadas indiferenciadas

Aunque el sexo cromosómico y genético de un embrión se determina en la fecundación por el tipo de espermatozoide que fecunda al óvulo, las características morfológicas masculinas y femeninas inician su desarrollo a la séptima semana. Los aparatos genitales iniciales en los dos sexos son similares en consecuencia, el periodo inicial del desarrollo genital suele denominarse etapa indiferente del desarrollo sexual. Las gónadas (testículos y ovarios) derivan de tres fuentes: el mesotelio, (epitelio mesodérmico) que recubren la pared posterior del abdomen, el mesenquima subyacente y las células germinales primordiales (Moore 1995).

5.1.2.2. Cuarta semana de gestación

En el inicio de la cuarta semana las células sexuales primitivas esféricas y grandes se observan entre células endodérmicas del saco vitelino, cerca del origen del alantoides. Durante el plegamiento del embrión, se incorpora en éste la parte dorsal del saco vitelino. A medida que ocurre, las células germinales primordiales migran a lo largo del mesenterio dorsal del intestino caudal hacia los rebordes gonadales como se ilustra en la figura 3A (Moore 1995).

5.1.2.3. Quinta semana de gestación

Las etapas iniciales del desarrollo gonadal ocurren durante la quinta semana, cuando se desarrolla un área de epitelio mesodérmico se engruesa el lado medial del mesonefros. La proliferación de este epitelio y del mesénquima subyacente producen un abultamiento en el lado medial del mesonefros, que se conoce como reborde gonadal. Pronto crecen hacia el mesénquima subyacente cordones epiteliales similares a dedos que se denominan cordones sexuales primarios ahora la gónada indiferente consiste en una corteza externa y una médula interna.

En embriones con complejo cromosómico sexual XX, normalmente la corteza de la gónada indiferente se diferencia hacia un ovario y la médula desaparece. En embriones que tienen XY, la médula se diferencia hacia un testículo y la corteza desaparece, con excepción de los remanentes inguinales (Figura 3B).

5.1.2.4. Sexta semana de gestación

En la sexta semana, como se puede observar en la Figura 3C las células germinativas primordiales penetran en el mesénquima subyacente y se unen con los cordones sexuales primarios.

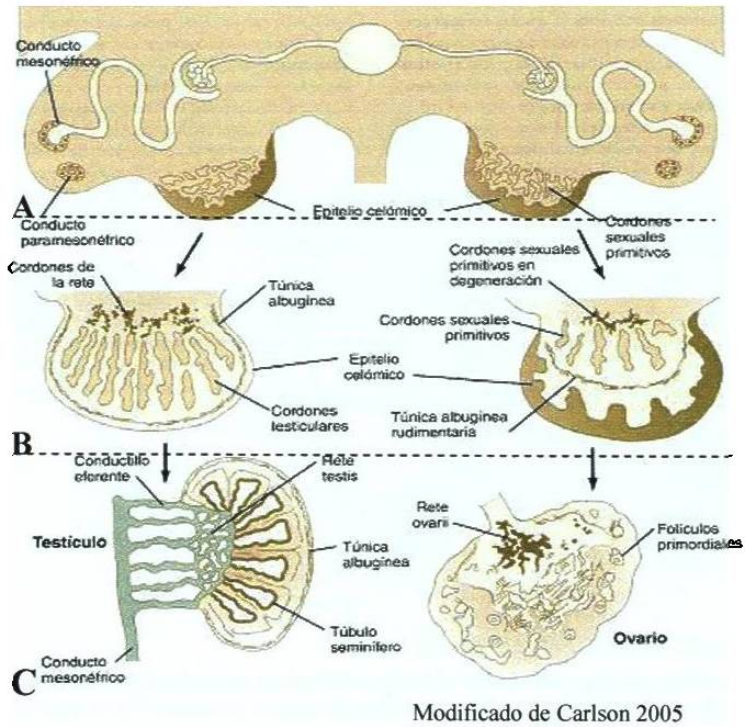

Figura 3.- Diferenciación gonadal masculina y femenina. Este diagrama muestra la morfología de la diferenciación gonadal masculina y femenina en la cuarta, quinta y sexta semana de gestación respectivamente (A, B y C).

5.1.2.5. Determinación del sexo

El sexo cromosómico y genético se establece en la fecundación y depende del espermatozoide que lleva X o Y. Para el desarrollo del fenotipo femenino se requieren los dos cromosomas X. Los diversos genes y regiones del cromosoma X tienen acciones especiales en la determinación del sexo (Moore 1995).

El cromosoma Y tiene un efecto determinante de testículos en la médula de la gónada indiferenciada conocido como Factor Determinante de Testículos (FDT). El FDT es el que motiva la diferenciación testicular. Bajo la influencia de este factor de organización se diferencian los cordones sexuales primarios en túbulos seminíferos. La ausencia de un cromosoma Y origina la formación de un ovario; en consecuencia, el tipo de complejo cromosómico sexual que se establece en la fecundación determina las características de la gónada que se diferencia a partir de la gónada indiferente (Figura 4).

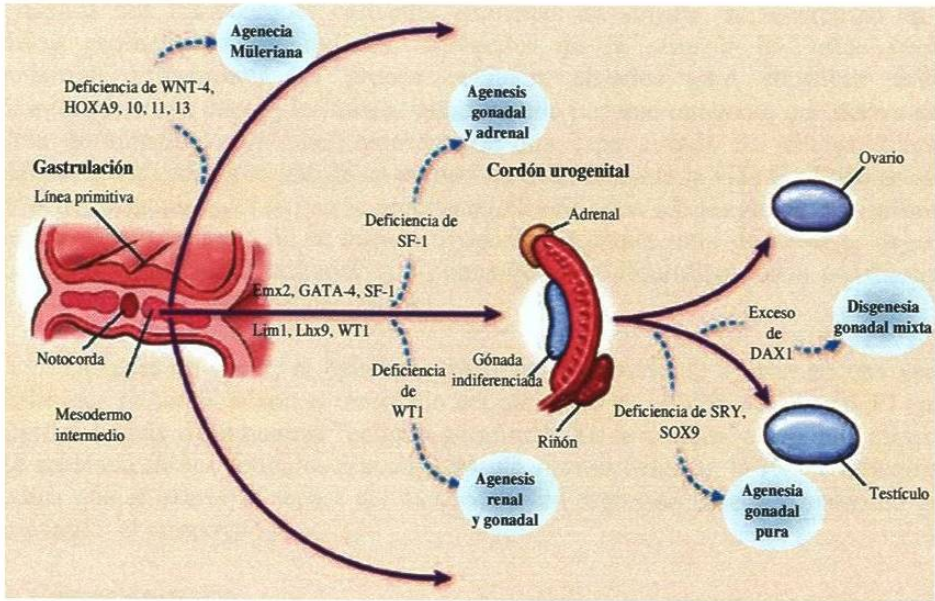

Tomado de MacLaughlin y Donahoe. 2004

Figura 4. Factores implicados en la diferenciación sexual del aparato genitourinario. La figura muestra la diferenciación sexual del aparato genital a partir del producto del gen SRY.

De manera posterior, las gonadas que se desarrollaron establecen el tipo de diferenciación sexual que ocurre en los conductos y genitales externos. La testosterona que producen los testículos fetales es el andrógeno, el cual determina la masculinidad. La diferenciación sexual femenina primaria en el feto no depende de hormonas, incluso ocurre en ausencia de ovarios y al parecer no hay influencia hormonal alguna.

Al parecer la pérdida de un cromosoma X no interfiere con la migración de las células germinativas primordiales hacia los rebordes gonadales, debido a que se observan algunas de estas células en las gónadas fetales de mujeres 45 X, sin embargo, para que se lleve acabo el desarrollo completo de los ovarios se requieren los dos cromosomas X (Moore 1995).

5.1.2.6. Desarrollo de los ovarios

En embriones femeninos 46 XX, el desarrollo gonadal es lento. Los cromosomas X llevan genes para el desarrollo de ovarios, pero al parecer la organogénesis ovárica tiene un gen autosómico también. De manera histológica, el ovario no se identifica hasta casi la décima semana. Los cordones sexuales primarios no se tornan prominentes pero se extienden hacia el interior de la médula y forman una red ovárica rudimentaria. Normalmente, esta estructura y los cordones sexuales primarios se degeneran y desaparecen.

Durante el periodo fetal temprano los cordones sexuales secundarios, que a menudo se denominan cordones corticales, se extienden del epitelio superficial del ovario en desarrollo hacia el mesénquima subyacente, este epitelio deriva del mesotelio. A medida que los cordones corticales aumentan de tamaño, se incorporan en ellos células germinativas primordiales. Alrededor de la semana 16, estos cordones comienzan a romperse en grupos celulares aislados para constituir folículos primordiales, cada uno de los cuales está formado por una ovogonia que deriva de una célula germinativa primordial rodeada por una capa aislada de células foliculares aplanadas, derivadas a su vez de un cordón cortical. Durante la vida fetal ocurre mitosis activa de ovogonias, por lo que se producen miles de estas células germinales primitivas. Después del nacimiento no se forman ovogonias. Aunque antes de nacer se degeneran muchas de estas, los 2 millones que permanecen se desarrollan hasta constituirse en ovocitos primarios antes del nacimiento.

Después de nacer, el epitelio superficial del ovario se aplana en una capa de células que se continúa con el mesotelio del peritoneo en el hilio del ovario. El epitelio superficial suele denominarse "epitelio germinal". En la corteza, el epitelio superficial está separado de los folículos por una cápsula fibrosa delgada, la túnica albugínea. A medida que el ovario se separa del mesonefros en regresión, queda suspendido por su mesenterio, el mesoovario.

5.2. Cáncer de ovario

5.2.1. Epidemiología del cáncer de ovario

Los carcinomas ováricos epiteliales constituyen el 80 a 90% de todas las enfermedades malignas del ovario. En Estados Unidos las tasas de incidencia se acercan a 12-15 por 100,000 para mujeres de raza blanca. En México constituye la tercer causa de enfermedad neoplásica maligna, con el 3.8% y 8.8% del total de las neoplasias según el Instituto Nacional de Cancerología de México (Mohar *et al.*, 1997) y el Hospital de Ginecoobstetricia del Centro Médico Nacional de Occidente (Mun *et al.*, 2003) respectivamente. El tipo histológico que predominó fue el tipo seroso con el 51.65% de los casos, seguido del mucinoso con el 23.08%. Además, se reportó que el estadío clínico en el momento del diagnóstico fue en la etapa III para el cáncer de ovario. Estudios epidemiológicos identificaron otros factores de riesgo diferentes de los étnicos, por ejemplo los judíos Ashkenazi, tienen una probabilidad mayor de tener mutaciones en las líneas germinales de BRCA1 o BRCA2 (Cannistra 2004). Otros factores de riesgo que se presentan en el cáncer de ovario son: edad mayor de 60 años, una menarca temprana, menopausia tardía, nuliparidad, infecundidad (Scott *et al.*, 1991), antecedente de cáncer mamario o de colon y antecedente familiar de cáncer ovárico, colónico o mamario, aunque la predisposición genética identificable sólo se presenta en aproximadamente 5% de las mujeres afectadas (Cannistra 2004), fármacos para la infecundidad, disgenesia gonadal. El uso de anticonceptivos orales, el embarazo, y la lactancia son factores los cuales reducen el riesgo del cáncer epitelial de ovario (Scott *et al.*, 1991).

5.2.2. Diagnóstico clínico

El cáncer de ovario presenta síntomas que son inespecíficos en las primeras etapas, es por eso su difícil diagnóstico, generalmente son asintomáticos y a menudo sugieren la presencia de enfermedad abdominal alta. Los pacientes pueden referir dispepsia, plenitud postprandial precoz, distensión abdominal como el resultado de un aumento en la presión abdominal debido a la ascitis, síntomas del sistema urinario y del tracto gastrointestinal debidos a la compresión tumoral o a la invasión cancerosa. Ocasionalmente; algunos pacientes pueden presentar dolor pélvico en etapas tempranas debido a la torsión, rotura y hemorragia ovárica. En la exploración física el 30% de las pacientes tienen hemorragia vaginal, otros signos encontrados son: ascitis manifestada por onda líquida, ausencia de cambios de matidez y masa pélvica (Scott *et al.*, 1991). El diagnóstico oportuno y correcto es muy importante el cual se realiza por medio de ultrasonido transvaginal (Cannistra 2004).

El marcador tumoral que se utiliza en el cáncer de ovario es el CA125 el cual no es sensible ni específico (Zhang *et al.*, 2004), su utilidad real es la vigilancia del tumor postratamiento. Para completar el diagnóstico e iniciar la estadificación se realiza una laparotomía exploradora.

5.2.3. Estadificación

El sistema de estadificación del cáncer de ovario corresponde al descrito por la Federación Internacional de Ginecología y Obstetricia (FIGO) en donde el cáncer se puede encontrar en cualquiera de los cuatro estadios como se observa en la tabla I (Cannistra 2004). El tratamiento es la resección quirúrgica, quimioterapia y radioterapia postquirúrgica (Scott *et al.* 1991).

Tabla I. Estadificación para el cáncer epitelial de ovario (Guía de la FIGO)

Estadio	Características
I	Tumor limitado al ovario u ovarios
A	Un ovario está involucrado sin ascitis, lavado peritoneal
B	Ambos ovarios están involucrados, sin ascitis, lavado peritoneal positivo, ruptura o localizacion superficial.
C	Ascitis, lavados peritoneales positivos ruptura o localización superficial
II	Tumor ovárico con extension pélvica
A	Involucra el utero o las trompas de Falopio
B	Involucra otros organos pelvicos (recto, vesicula biliar, o la pared pélvica)
C	Extensión pelvica, además de hallazgos indicados para el estadio IC
III	Tumor que involucra el abdomen superior o nódulos linfáticos
A	Enfermedad microscopica afuera de la pelvis, tipicamente involucrando el omentum
B	Depósitos menores o iguales a 2 cm de diámetro
C	Depositos mayores a 2 cm de diametro o cuando se involucran los nodulos
IV	Involucra organos distantes, incluyendo espacio pleural o parenquimas hepáticos y esplenicos

Modificado de Cannistra 2004

5.2.4. Diagnóstico histopatológico

La pieza quirúrgica obtenida en la resección es sometida a cortes para descripción macroscópica y microscópica del tumor para su diagnóstico histopatológico. Actualmente se cree que los tumores de ovario provienen de uno de los tres tejidos siguientes: 1) del epitelio celómico superficial que, embriológicamente, origina el epitelio de los conductos de Müller, o sea, las trompas de Falopio (células serosas cilíndricas ciliadas), del revestimiento endometrial (células cilíndricas, no ciliadas), o de las glándulas endocervicales (células mucinosas no ciliadas); 2) de las células germinales, que emigran hasta el ovario desde el saco vitelino y que son totipotenciales, y 3) del estroma ovárico, que incluye a los cordones sexuales, que son los precursores del dispositivo endocrino del ovario postnatal . Como suele ocurrir, existen un grupo de tumores que no encajan en esta clasificación y, finalmente, están los tumores secundarios o metastáticos, como se muestra en la tabla II y en la Figura 5.

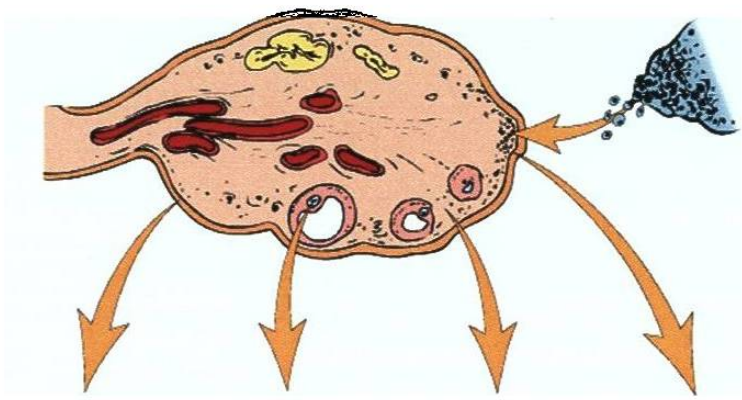

ORIGEN	CÉLULAS EPITELIALES SUPERFICIALES (tumores del epitelio superficial-células de la estroma)	CELULA GERMINAL	CORDÓN SEXUAL-ESTROMA	METÁSTASIS EN LOS OVARIOS
Frecuencia global	65-70%	15-20%	5-10%	5%
Proporción de tumores ováricos malignos	90%	3-5%	2-3%	5%
Grupo de edad afectado	20+ años	0-25+ años	Todas las edades	Variable
Tipos	• Tumor seroso • Tumor mucinoso • Tumor endometrioide • Tumor de células claras • Tumor de Brenner • Cistoadenofibroma	• Teratoma • Disgerminoma • Tumor del seno endodérmico • Conocarcinoma	• Fibroma • Tumor de las células de la granulosa-teca • Tumor de las células de Sertoli-Leydig	

Tomada de Kumar 2005

Figura 5. Origen de las diversas neoplasias del ovario y algunos datos sobre su frecuencia y distribución. Se muestran los diversos orígenes de las neoplasias de ovario, así como el grupo de edad, la frecuencia del tumor y tipo de tumor.

Tabla II.- Clasificación de las neoplasias ováricas (Organización Mundial de la Salud de 1993)

Tumores del epitelio de superficie-estroma
Tumores serosos
•Benignos (cistoadenoma) •Cistoadenoma de malignidad borderline (limitrofe) •Malignos (cistoadenocarcinoma seroso)
Tumores mucinosos, tipo endocervical y tipo intestinal
•Benignos •De malignidad limítrofe •Malignos
Tumores endometrioides
•Benignos •De malignidad limitrofe •Malignos •Epitelial-estroma •Adenosarcoma •Tumor mesodermico mixto (müllerianо) •Tumores de células claras •Benignos •De malignidad limítrofe •Malignos •Tumores de células transicionales •Tumor de Brenner •Tumor de Brenner de malignidad limítrofe •Tumor de Brenner maligno •Carcinoma de células transicionales (no de tipo Brenner)
Tumores de los cordones sexuales-estroma
•Tumores de celulas de la granulosa-estroma •Tumores de células de la gránulos •Tumores del grupo tecoma-fibroma •Tumores de las células de Sertoli-estroma; androblastomas •Tumor de los cordones sexuales con túbulos anulares •Gianandroblastoma •Tumores de células esteroideas (lipidicas)
Tumores de células germinales
•Teratoma •Inmaduro •Maduro (adulto) •Sólido •Quistico (quiste dermoide) •Monodermico (p. ej., estroma del ovario, carcinoide) •Disgerminoma •Tumor del saco vitelino (tumor del seno endodermico) •Tumores mixtos de celulas germinales
Malignos, no especificados de otro modo
Cáncer metastasico no ovárico (de primario no ovarico)
Datos de la clasificación de la OMS (Cortesía del Dr Robert Scully, Massachussets General Hospital, Boston, MA) Tomada de Kumar 2005

5.2.4.1. Tumores del epitelio celómico superficial

Se han descrito tres tipos principales de tumores de esta clase: serosos, mucinosos y endometrioides. Es frecuente que haya mezcla de esos epitelios en el mismo tumor y las neoplasias formadas por estas tres clases de células van desde los francamente benignos, y los tumores en los límites de la malignidad, hasta los que son claramente malignos. El tamaño y estructura de estos tumores es variable; los elementos de estos tumores pueden ser áreas quísticas (cistoadenomas), áreas quísticas y fibrosas (cistoadenofibromas) y áreas predominantemente fibrosas (adenofibromas). Aunque se denominan epiteliales por su diferenciación, estos tumores proceden del mesotelio celómico y son vestigios muy expresivos de la capacidad de este tejido para evolucionar hacia el epitelio seroso (tubárico), endometrioide (endometrio) y mucinoso (cérvix). La razón del predominio de estos tumores en el ovario no se conoce, pero parece tener relación con la incorporación del epitelio celómico a la corteza del ovario para formar los quistes de inclusión mesoteliales. Esta incorporación se produce a través de la formación de adherencias superficiales, de atrofia acompañada de la aparición de pliegues epiteliales y de reparación de los sitios de la ovulación (Kumar 2005).

5.2.4.2. Tumores serosos

Estas neoplasias quísticas frecuentes están tapizadas por células epiteliales altas, cilíndricas y ciliadas y están llenas de un líquido seroso claro como muestra la Figura 6. Aunque el término seroso describe acertadamente el líquido del quiste, se ha vuelto sinónimo del epitelio de tipo tubárico de estos tumores. Las variedades sin grado de malignidad, limítrofe (o bajo potencial maligno), tienen características celulares de malignidad (atipias, mitosis) y muestran mayor o menor grado de proliferación y estratificación, pero no invaden el estroma. Estas neoplasias representan en conjunto el 30%, aproximadamente, de todos los tumores del ovario, alrededor del 75% son benignos o de malignidad limítrofe, y el 25% son malignos (Kumar 2005).

La supervivencia a los cinco años de los tumores limítrofes y malignos que forman una masa circunscrita al ovario es del 100 y del 70 %, respectivamente, mientras que la supervivencia a los 5 años de esos mismos tumores cuando han afectado al peritoneo es alrededor del 90 y del 25 %, respectivamente. Dada su evolución prolongada, los tumores limítrofes se pueden volver a presentar muchos años después, pues la supervivencia a los 5 años no es sinónimo de curación (Kumar 2005).

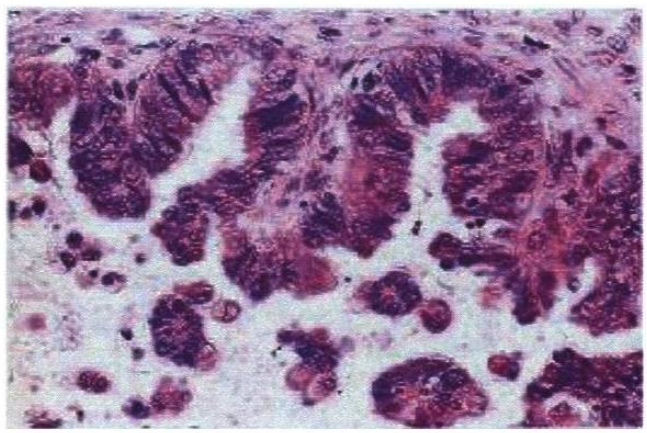

Tomado de Miliokowski 2001

Figura 6.- Cistoadenocarcinoma seroso. Este tumor citológicamente presenta epitelio el cual reviste los espacios quísticos, está estratificado con proyecciones micropapilares y las células tienen atipia nuclear y existe mitosis.

5.2.4.3. Tumores mucinosos

Los tumores mucinosos representan el 25% aproximadamente, de las neoplasias ováricas. Aparecen principalmente a mediados de la vida adulta. Un 80% son benignos o limítrofes, y alrededor del 15% son malignos. Los tumores mucinosos contienen mayor número de quistes de tamaño variable es raro que afecten a la superficie y la bilateralidad es menos frecuente. Los tumores mucinosos tienen tendencia a producir masas quísticas más grandes. A simple vista aparecen como tumores multiloculares llenos de un líquido gelatinoso y viscoso que es rico en glicoproteínas como se muestra a continuación en la Figura 7.

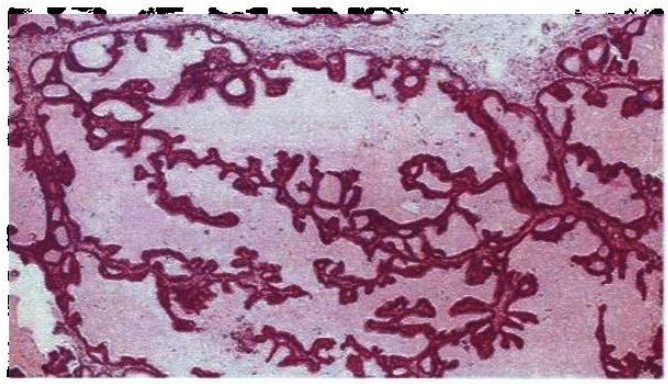

Tomado de Miliokowski 2001

Figura 7. Cistoadenocarcinoma mucinoso 10X. Este es un tumor multilocular con proyecciones papilares que presenta un patrón más complejo que su homólogo benigno.

Histológicamente, los tumores mucinosos benignos se caracterizan por un revestimiento de células epiteliales altas, cilíndricas con mucina en el vértice y sin cilios semejante al epitelio normal del cuello uterino o del intestino como se ilustra en la Figura 8. Los tumores limítrofes muestran un abundante crecimiento de aspecto glandular o papilar con atipias nucleares y estratificación y son asombrosamente parecidos a los adenomas tubulares o adenomas vellosos del intestino. Los cistoadenocarcinomas contienen formaciones más sólidas, con evidentes atipias de las células epiteliales y estratificación, desaparición de la arquitectura glandular y necrosis, su aspecto es análogo al del cáncer de colon. La supervivencia aproximada a los 10 años de los tumores limítrofes en fase 1, de los tumores malignos no invasores, y de los malignos francamente invasores es de más del 95, 90 y 66%, respectivamente (Kumar 2005).

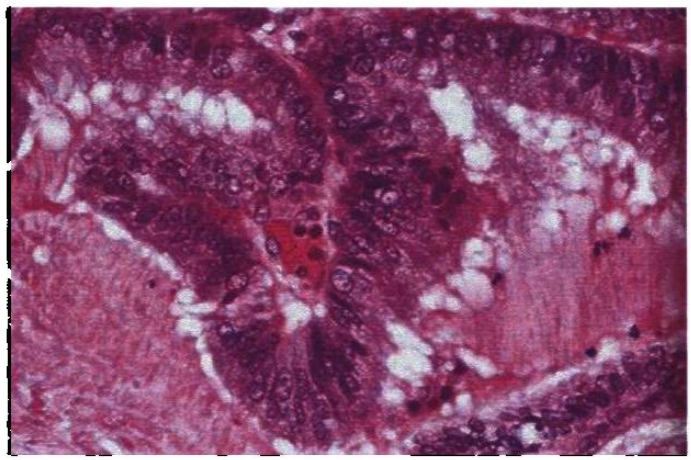

Tomado de Miliokowski 2001

Figura 8. Cistoadenocarcinoma mucinoso 40X. Este tumor histológicamente muestra el epitelio, el cual reviste los espacios quísticos, estratificado, con proyecciones micropapilares y las células con atipia nuclear y mitosis.

5.2.4.4. Tumores endometrioides

Estos tumores constituyen un 20%, aproximadamente, de todos los cánceres del ovario. La mayoría de los tumores endometrioides son carcinomas. Con menos frecuencia, se encuentran formas benignas: cistoadenofibromas generalmente. Se distinguen de los tumores serosos y mucinosos por la presencia de glándulas tubulares que tienen gran parecido con las del endometrio benigno o maligno como se aprecia en la Figura 9. Por razones no conocidas, un 15 a 30% de los carcinomas endometrioides se acompañan de un carcinoma endometrial y el pronóstico es relativamente bueno; el 40% afectan a ambos ovarios. La supervivencia a los 5 años es del 40 al 50% (Kumar 2005).

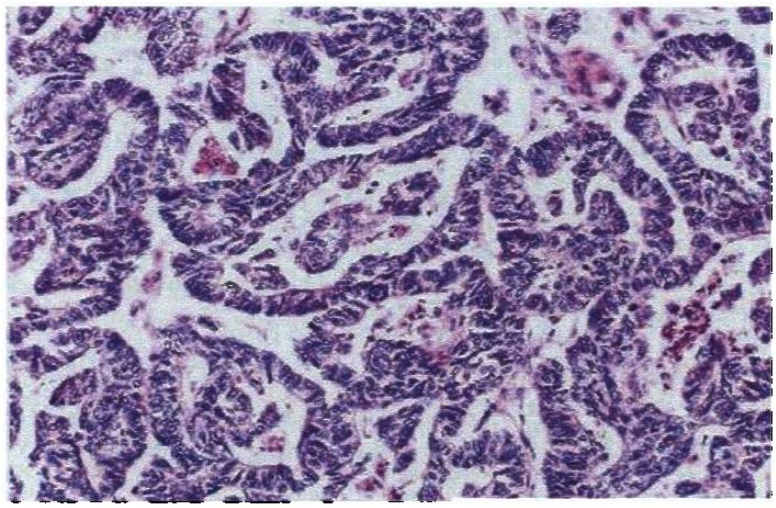

Tomado de Miliokowski 2001

Figura 9. Carcinomas Endometrioides. La histología de este tumor es idéntica a la de los adenocarcinomas del útero. En esta micrografía se puede observar el patrón glandular. Las células que revisten las glándulas están agrandadas, con núcleos pleomórficos e hipercromáticos grandes.

5.2.4.5. Adenocarcinoma de células claras

El adenocarcinoma de células claras es una variedad poco frecuente de tumor epitelial de la superficie del ovario se caracteriza por grandes células epiteliales de abundante citoplasma claro. Como algunas veces estos tumores se asocian a endometriosis o a carcinoma endometrioide del ovario y se parecen al carcinoma de células claras del endometrio, se cree ahora que se forman a partir de los conductos de Müller y que son una variedad del adenocarcinoma endometrioide. Los tumores de células claras del ovario pueden ser predominantemente sólidos o quísticos. En la forma tumoral sólida, las células claras se disponen formando láminas o tubos. En la variedad quística, las células neoplásicas tapizan los espacios del quiste. El porcentaje de supervivencia es, aproximadamente, del 50% cuando el tumor está confinado al ovario, sin embargo, estos tumores tienen tendencia a ser agresivos y cuando se propagan más allá del ovario, es excepcional la supervivencia de la paciente a los 5 años (Kumar 2005).

5.2.4.6. Cistoadenofibroma

Los cistoadenofibromas son variedades en las que existe una acusada proliferación del estroma fibroso situado bajo el epitelio cilíndrico de revestimiento. Estos tumores benignos suelen ser pequeños y multiloculares y tienen expansiones papilares más bien sencillas y siempre, menos complejas y ramificadas de las que se observan en los cistoadenomas ordinarios. Pueden estar formados por un epitelio mucinoso, seroso, endometrioide y de transición (tumores de Brenner). Existen

lesiones limítrofes con atipias celulares y raras formas de carcinoma focal, pero la diseminación metastásica de cualquiera de ellos es sumamente rara (Kumar 2005).

5.2.4.7. Tumor de Brenner

Los tumores de Brenner son adenofibromas poco frecuentes en los que el componente epitelial está formado por nidos de células transicionales semejantes a las que tapizan la vejiga urinaria. Con menos frecuencia, esos nidos contienen microquistes o espacios glandulares revestidos por células cilíndricas secretoras de mucina. Por razones no aclaradas, los tumores de Brenner se encuentran de vez en cuando en los cistoadenomas mucinosos como se muestra en la Figura 10 (Kumar 2005).

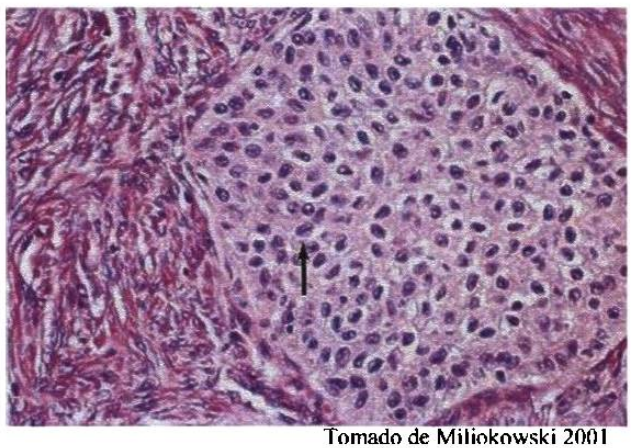

Tomado de Miliokowski 2001

Figura 10. Tumores de Brenner. Este tumor se compone de nidos de células epiteliales rodeados por un estroma de células fusiformes. Las células tienen un aspecto escamoso con un citoplasma abundante, eosinófilo. Los núcleos son ovales con hendiduras longitudinales, semejantes a un grano de café (flecha).

5.3. Marcadores moleculares en carcinoma de ovario

Los cambios cualitativos o cuantitativos en la expresión génica en las células tumorales pueden explicar la producción de ciertas moléculas, las cuales pueden ser de utilidad para indicar malignidad en la práctica clínica, tanto en el diagnóstico, como en el seguimiento. La detección de estos marcadores en las muestras de biopsias de tejido maligno puede ser de utilidad para determinar la histogénesis de los tumores, y puede dar un pronóstico e información predictiva relacionada con la biología del tumor.

En el cáncer de ovario los mejores factores pronósticos son el histotipo, grado de diferenciación, y la enfermedad residual después del tratamiento quirúrgico.

Sin embargo, se ha observado que el diagnóstico histopatológico cuidadoso de un tumor maligno de ovario, con una estadificación clínica e histopatológica estricta, no siempre nos da un pronóstico acertado. Sorprendentemente, aún cuando el carcinoma de ovario está asociado a un mal pronóstico, se puede encontrar una diversidad en el comportamiento de los mismos. El diagnóstico de estos tumores que en general se lleva a cabo tardíamente aunado a la observación del comportamiento biológico diferente entre los carcinomas de ovario con el mismo estadio clínico y patológico. Debido a lo anterior el estudio de marcadores moleculares de las biopsias de tumores es altamente relevante para poder correlacionarlos con el pronóstico del tumor y buscar un marcador molecular que ayude a realizar el diagnóstico temprano de esta patología.

El primer marcador serológico probado para el cáncer epitelial de ovario es el CA125 el cual fue descrito por Bast *et al.*, en 1983. El anticuerpo monoclonal murino (OC125) el cual fue utilizado para detectar el antígeno CA125 fue obtenido después de la inmunización con la línea celular OVCA 433 (Bast *et al.*, 1981). Actualmente esta prueba ha evolucionado de tal forma que el antígeno CA 125 es una mezcla de glicoproteínas con un rango de peso molecular de 200-1000 KDa. El antígeno CA125 ha sido un marcador serológico ampliamente utilizado en la clínica, sin embargo, para diagnóstico temprano del cáncer de ovario no es sensible ni especifico, en la actualidad su utilidad clínica es en el seguimiento de las pacientes después de la resección quirúrgica del tumor (Rubin *et al.*, 1989).

Sorprendentemente, en estudios subsecuentes en los cuales se han evaluado otros marcadores serológicos para detectar el cáncer de ovario como: CA72-4 (Tamakoshi *et al.*, 1996), el factor serológico estimulante de colonias de macrófagos (M-CSF) descrito por Xu *et al.*, en 1991, el anticuerpo monoclonal OVX1(Woolas *et al.*, 1991) y el ácido lisofosfatídico (Xu *et al.*, 1998) en combinación con CA125 aumentan la sensibilidad pero disminuye la especificidad en el diagnóstico. Sin embargo, se continúan realizando estudios clínicos con otros potenciales marcadores serológicos para el cáncer de ovario entre los que se encuentran: prostatina (Mok *et al.*, 2001), osteopontina (Kim *et al.*, 2002), inhibina (Robertson *et al.*, 2002) y la Kallikreina (Diamandis *et al.*, 2000).

Dentro de los potenciales marcadores moleculares que se han descrito para el cáncer de ovario se han incluido a los genes HOX, principalmente aquellos que se encuentran expresados en el tracto genital femenino (Naora *et al.*, 2005).

5.4. GENES HOX

Los genes *HOX* codifican para una serie de factores transcripcionales, llamados homeoproteínas, que participan en el desarrollo de los organismos. Las homeoproteínas comparten un dominio de unión al ADN llamado homeodominio (HD) el cual contiene 60 aminoácidos altamente conservados, y en consecuencia reconocen secuencias de unión al ADN muy similares. Sin embargo, estas homeoproteínas exhiben *in vivo* funciones biológicas altamente específicas. Se ha establecido que las homeoproteínas ganan especificidad mediante la cooperación con cofactores, con lo cual incrementan su afinidad de unión al ADN. Estos genes fueron descubiertos en mutantes espontáneos de la mosca de la fruta *Drosophila melanogaster* en los que se encontró que poseían segmentos del cuerpo duplicados, como dos pares de alas en vez de uno (bithorax) o patas en lugar de antenas (antennapedia). Los genetistas denominaron estos cambios como "transformaciones homeóticas", en base al término "homeosis", que describe la transformación de un segmento por uno de estructura homóloga (Grier *et al.*, 2005).

La regulación a nivel molecular de la expresión de los genes blanco por parte de las homeoproteínas aún no se ha clarificado totalmente ya que pocos genes blanco directos se han identificado tanto en invertebrados como en vertebrados. Las proteínas homeóticas se unen a secuencias de 6 pares de bases que contienen el núcleo conservado TAAT que aparece en el genoma de los animales aproximadamente una vez cada mil pares de bases, sugiriendo que existen muchos genes potenciales reconocidos por las homeoproteínas (Grier *et al.*, 2005).

Esta familia de genes es homóloga tanto funcional como estructuralmente al complejo homeótico (HOM-C) de *Drosophila melanogaster*. Los 39 genes que comprenden la familia de genes *HOX* en humanos y ratones están organizados en cuatro complejos genómicos localizados en diferentes cromosomas, *HOXA* en 7p, *HOXB* en 17p, *HOXC* en 12p y *HOXD* en 22p, y cada uno de ellos comprende de 9 a 11 genes acomodados en una secuencia homóloga a la que tienen en el genoma de *D. melanogaster*.

Los genes *HOX* de los vertebrados están muy implicados en la segmentación rostrocaudal del cuerpo y su expresión espaciotemporal tiene lugar según varias reglas muy regulares. Los genes se activan y se expresan de acuerdo a una secuencia estricta en dirección 3'-5' y siguiendo sus posiciones en los cromosomas, como se puede observar en la Figura 11 (Carlson 2005).

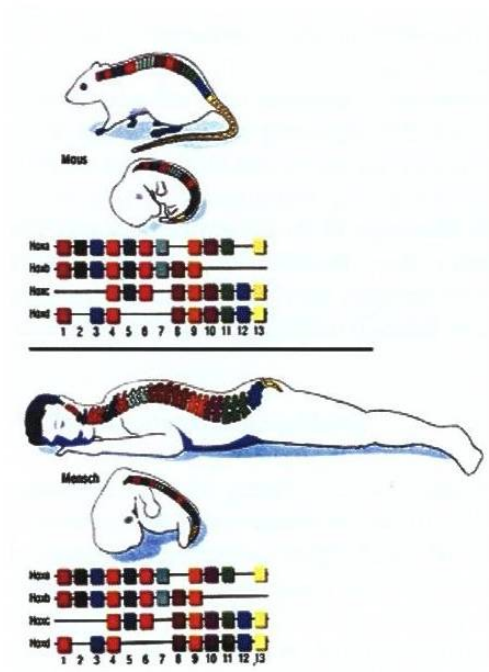

Modificado de http://idw-online.de/pages/de/image9368

Figura 11.- Comparación entre complejos *HOX* del ratón y el ser humano. Los genes *HOX* se expresan a lo largo del eje craneocaudal en los diferentes vertebrados.

5.4.1. Los genes *HOX* en patologías no neoplásicas

La Sinpolidactilia fue el primer desorden reportado que es generado por genes *HOX*, y es causado por mutaciones en *HOXD13*. Esta patología se caracteriza por la malformación heredada de los miembros torácicos y pélvicos, que presentan ausencia y/o reproducción de falanges u ortejos. Además, la expresión de *HOXD13* en el tubérculo genital produce la hipospadia (malformación en la que la uretra no alcanza a llegar hasta el glande (Goodman 2002). Las mutaciones en *HOXA13* se asocian con el síndrome "mano-pie-genital" (hand-foot-genital syndrome). La ausencia congénita del pene o del clítoris también, probablemente se deba a las mutaciones en los genes *HOXA13* y *HOXD13* (Carlson 2005). Una mutación en *HOXD10* se asocia con el talo vertical congénito y la enfermedad dental de Charcot-Marie. La expresión alterada de genes *HOX*, en especial de *HOXA11* y *C11*, que es provocada por la exposición *in utero* al ácido valpróico produce el síndrome de valproato fetal, que se asocia a un mayor riesgo de espina bífida, y otras anormalidades como defectos del corazón, paladar hendido y anormalidades craneofaciales y en las extremidades (Grier *et al.*, 2005). El mecanismo molecular por el que la droga teratogénica dietilestilbestrol (DES), causa

anormalidades anatómicas del tracto reproductor femenino, es mediante la alteración en el patrón de los genes *HOX* durante el desarrollo embrionario, disminuyendo la expresión de *HOXA10* y *A11*, permitiendo así la expresión de *HOXA9* (Block *et al.*, 2000). Estudios recientes de los genes *HOX* y su relación con la implantación del óvulo fecundado en el endometrio, debido a los patrones de expresión de éstos durante el ciclo endometrial, implican la relación de los genes *HOXA10* y *A11* con algunos casos de infertilidad (Taylor 2000b). Además de que en los últimos años en experimentos *in vitro* se ha observado que *HOXA10* es reprimido por la testosterona en líneas celulares endometriales, y confirman la disminución de la expresión de *HOXA10* en biopsias de endometrio de pacientes con ovarios poliquísticos, por lo que se sugiere la implicación de este gen en la bajas tasas de embarazos en mujeres con ovarios poliquísticos que presentan ovulación mediante tratamiento médico (Cermik *et al.*, 2003).

5.4.2. Los genes *HOX* en patología neoplásica

El potencial oncogénico de los genes *HOX* fue observado por primera vez en la leucemia, donde se documentó la sobre-expresión de *HOXA9* y fusión de varios genes del tipo Abd-B con la proteína transformadora NUP98, *HOXA9*, *A11*, *A13*, *C11*, *C13* Y *D13*. A partir de estos estudios se concluyó que muchos, si no todos los genes *HOX* eran potencialmente leucemogénicos y se comenzó a analizar el papel de los genes del desarrollo en otros tipos de cáncer, basados en la hipótesis que los genes que se expresan durante la embriogénesis, pero no en tejido adulto pueden re-expresarse en tejido neoplásico (Grier *et al.*, 2005).

En los tumores sólidos malignos se han detectado tres tipos de anormalidades en la expresión de genes *HOX*. En la primera, los genes *HOX* normalmente activos durante el desarrollo embrionario se re-expresan en células neoplásicas, como es el caso en los tumores primarios y líneas celulares de pulmón, cerebro, riñón y mama. En la segunda categoría se encuentran los genes *HOX* que no se expresa durante la embriogénesis, pero sí se expresan en células malignas derivadas, como en el caso de la expresión de *PAX5* en el meduloblastoma, pero no en el cerebelo. La tercera categoría comprende a los genes que son regulados negativamente en células malignas, pero que se expresan normalmente en estado diferenciado, como en el cáncer de colon, donde se pierde la expresión de *CDX2* y *NKX3.1* (Grier *et al.*, 2005).

5.4.3. Expresión de genes *HOX* en el tracto genital femenino

El tracto genital femenino en su totalidad (trompas de Falopio, útero, cérvix y la vagina superior) se desarrolla a partir del tubo paramesonéfrico y los genes *HOX* juegan un papel que determina la identidad posicional en este axis. La formación inicial de los conductos paramesonéfricos depende de las señales de Wnt (En ausencia de Wnt-4 no se constituirán estos). Wnt-7a, que también interviene en el establecimiento del eje dorsoventral en desarrollo, se expresa en el epitelio de todos los conductos paramesonéfricos y se necesita para su desarrollo normal. En fases posteriores, su

expresión quedará limitada al epitelio uterino. De alguna forma parece que Wnt-7a participa en el mantenimiento de la expresión coordinada de los genes *HOX* (de *HOXD10* a *D13*, y también parálogos del grupo *HOXA*), a lo largo del aparato genital femenino. *HOXA9* se expresa en la trompas de Falopio, *HOXA10* en el útero, *HOXA11* en el útero y cérvix y *HOXA12* en la parte superior de la vagina como se ilustra en la Figura 12 (Taylor 2000a).

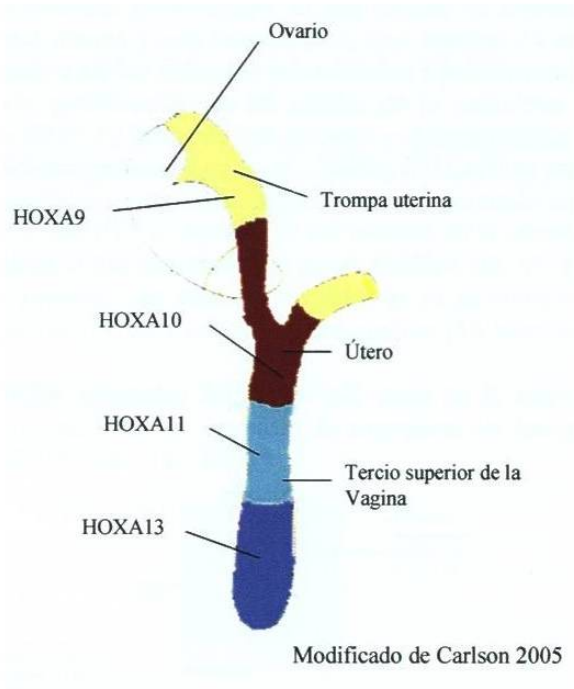

Figura 12. Expresión de los genes *HOX* en el tracto genital femenino de embriones de ratón. El diagrama muestra la expresión de *HOXA10*, *11*, *12* y *13* a lo largo del tracto genital femenino.

En la mayor parte de los tejidos, la expresión de los genes *HOX* termina con el desarrollo, a diferencia de los tejidos que tienen procesos de desarrollo importantes durante la etapa adulta, como es el caso de la médula ósea, las glándulas mamarias y el tracto genital femenino.

El tracto genital experimenta un proceso de desarrollo continuo durante cada ciclo menstrual y el embarazo. En muchos casos, los procesos de diferenciación, angiogénesis y muerte celular involucrados con el desarrollo endometrial durante los ciclos menstruales están a la par con muchos procesos de desarrollo embrionario. Entonces no es sorprendente, que los genes *HOX* sean expresados en el tracto genital del adulto y dirijan el desarrollo cíclico del endometrio. La expresión de los genes *HOXA9*, *A10*, *A11* y *A13* ha sido encontrada en tejido normal de los adultos en las mismas regiones en las que se encontraban durante el desarrollo embrionario (Taylor 2000a).

5.4.4. Los genes *HOX* en el ovario normal

El análisis de la expresión génica de los genes HOX que se ha realizado en las estructuras que forman al ovario como órgano se muestra resumido en la Figura 13. La expresión del gen *HOXA7* se ha encontrado en los folículos ováricos primarios en el núcleo, y en los folículos maduros se ha encontrado en citoplasma, por el contrario, no se encontró en los folículos primordiales. El gen *HOXA7* se expresa en el citoplasma de las células de la teca interna y está ausente en la teca externa. El cambio en la expresión de *HOXA7* de negativo en los folículos primordiales a positivo en los primarios sugiere una relación con la proliferación de las células de la granulosa. *HOXA7* es regulado positivamente por GDF-9 (factor de crecimiento y diferenciación 9), el cual está muy relacionado con foliculogénesis (Ota *et al.*, 2006). *HOXA10* se encuentra expresado en los folículos primordiales y primarios, *HOXB7* se ha encontrado en todas los estadios de la foliculogénesis, y *HOXA1* se expresa en los oocitos de la metafase II. Además, en la célula de la granulosa se han reportado los genes *HOXA4, A5, A7, C6, C8* y *C9* (Huntriss *et al.*, 2006). Sin embargo, en modelos murinos se ha encontrado la expresión de los genes *hoxa5, hoxa9, b6, b7, c6* y *c8* en el óvulo maduro (Villaescusa *et al.*, 2004).

En las células epiteliales del ovario así como en la línea celular transformada derivada de éste (IOSE), no se encontró la expresión de los genes *HOXA7, 9, 10* transcrito 1, *11* y *B7* (Naora *et al.*, 2005).

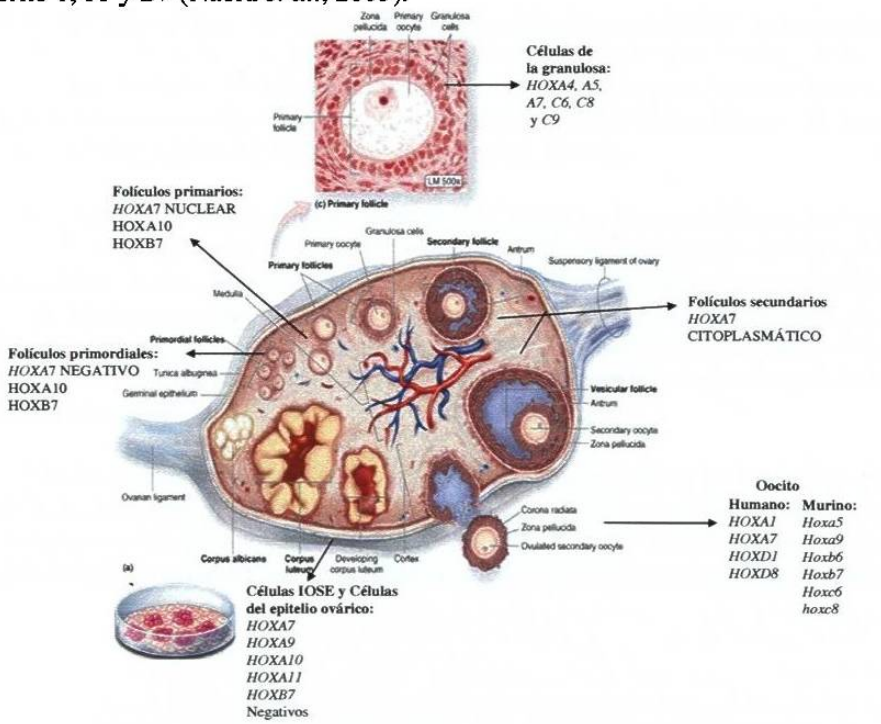

Modificado de http://academic.kellogg.cc.mi.us/herbrandsonc/bio201_McKinley

Figura 13. Resumen de la expresión de los genes *HOX* en el ovario normal. En la figura se muestra las estructuras que se pueden identificar en el ovario y la expresión de los genes *HOX* en éstas.

5.4.5. Los genes *HOX* en el Cáncer de ovario

El epitelio superficial del ovario es una única capa derivada del mesodermo similar al linaje mesotelial simple de las superficies peritoneales, en contraste los tumores epiteliales de ovario presentan epitelios más especializados e histológicamente más complejos los cuales derivan de los conductos Müllerianos. Estas observaciones llevaron a enfocarse en los tres genes relacionados con la embriología del tracto genital femenino: *HOXA9*, *A10* y *A11*, que regulan la diferenciación de los conductos Müllerianos pero no se encontraron expresados en el epitelio superficial de ovario a pesar de que se expresan en los diferentes subtipos de carcinoma epitelial de ovario de acuerdo con el patrón de diferenciación de los conductos Müllerianos.

La expresión ectópica de *HOXA9* en la línea celular murina MOSE realizada mediante inoculación intraperitoneal a ratones demuestra que semeja al cáncer epitelial seroso de ovario. Por otro lado, la expresión de *HOXA10* y *A11* inducen la morfogénesis de cáncer epitelial de ovario endometrioide y mucinoso respectivamente en ratones (Cheng *et al.*, 2005).

En contraste otros genes *HOX* estudiados en el cáncer de ovario son *HOXA7* (Naora *et al.*, 2001b) y *HOXB7*, los cuales se han relacionado más con su agresividad o grado de malignidad que con el tipo histológico del cáncer. *HOXA7* se asocia con una diferenciación mayor, lo que quiere decir una menor atipia celular (Cheng *et al.*, 2005). Por otro lado, *HOXB7* se asocia con una diferenciación menor (mayor agresividad), regulando la expresión del factor de crecimiento de fibroblastos básico, el cual es un potente factor angiogénico y mitógeno (Naora *et al.*, 2001a).

El análisis de la expresión de los genes *HOX* en líneas celulares de cáncer de ovario se llevó a acabo en el año 2006 por Yamashita *et al.*, quienes encontraron en 5 líneas celulares la alta sobre-expresión (mayor de 300 veces) de los genes *HOXA13, B7 y B13*. Se encontraron también la sobre-expresión de los genes *HOXA3, A4, A7, A10, B2, B3, B4, B5, B6, B8, C13 y D13* pero esta no era constante entre las líneas celulares y los valores de sobre-expresión no son tan importantes como los encontrados en los tres genes arriba mencionados.

Debido a que el análisis de la expresión de los genes *HOX* en cáncer de ovario se ha realizado principalmente en modelos murinos y en líneas celulares, en esta tesis se analizó la expresión de los genes *HOXA7, A9, A10, A11, B7* y *B13 in vivo* en humanos para determinar su relación con la presencia de patología maligna en tejido ovárico.

2. INTRODUCCIÓN

En México nos encontramos ante dos grandes transiciones epidemiológicas: demográfica y en salud, por lo que aún teniendo problemas de salud del tercer mundo, las principales causas de morbimortalidad son patologías del primer mundo, dentro de las cuales encontramos enfermedades cardiovasculares, accidentes, cáncer y enfermedades crónico-degenerativas. En nuestro país el cáncer de ovario ocupa la tercera causa de enfermedad neoplásica en mujeres; éste se diagnostica en estadios avanzados en la mayoría de las pacientes, a diferencia del cáncer de mama y cervicouterino en donde se han establecido normas para el diagnóstico temprano que incrementan la esperanza y la calidad de vida. Actualmente, se dificulta el diagnóstico del cáncer de ovario en las etapas tempranas debido a la falta de marcadores tumorales específicos y sensibles. Además, el diagnóstico y la estadificación del tumor se lleva a cabo mediante ultrasonido vaginal y laparotomía exploradora, y el marcador tumoral que se utiliza para el diagnóstico de cáncer de ovario es el CA125, el cual no es muy útil para el diagnóstico debido a su baja sensibilidad y especificidad. Esto dificulta el diagnóstico oportuno y adecuado que es indispensable para la elección del tratamiento y la respuesta a éste del tumor. El diagnóstico en etapas avanzadas y el pobre pronóstico de las pacientes se debe a la falta de conocimiento acerca del desarrollo a nivel molecular del cáncer de ovario, en los diferentes subtipos histológicos. Debido a lo anterior, el estudio a nivel molecular para dilucidar los mecanismos de desarrollo del cáncer de ovario será de gran importancia, ya que permitirán establecer marcadores moleculares para su diagnóstico temprano así como para mejorar el pronóstico.

En los últimos años se ha encontrado que los genes *HOX*, una familia de genes homeodominio los cuales controlan el patrón de desarrollo del eje craneocaudal en el embrión, se encuentran asociados a neoplasias hematopoyéticas, linfoproliferativas (leucemias y linfomas) y tumores malignos sólidos incluyendo, pulmón, mama, colón, cervicouterino y recientemente ovario. En el cáncer de ovario se ha encontrado la expresión de los genes *HOX: A7, 9, 10, 11, B7* y *B13* relacionados con subtipos del carcinoma epitelial de ovario y con su grado de diferenciación. Debido a que el estudio de los genes *HOXA9, 10, 11* se realizó con modelos animales murinos el objetivo de este proyecto consistió en analizar la expresión *in vivo* de los genes *HOXA7, A9, A10, A11, B7* y *B13*, en muestras de tejido normal, con patología benigna y maligna de ovario. La amplificación de los genes *HOX* se correlacionará con el diagnóstico histopatológico de los tumores y el análisis de estos resultados nos permitirá correlacionar la expresión génica con la expresión clínica y el probable pronóstico de estos tumores.

2. HIPÓTESIS

Las muestras de tejido ovárico con y sin patología maligna analizadas expresarán los genes *HOXA7, 9, 10, 11, B7 y B13* en correspondencia con el subtipo histológico del tumor y su expresión clínica.

4. OBJETIVOS

4.1. Objetivo General

Analizar la expresión *in vivo* de los genes *HOX A7, 9, 10, 11, B7* y *B13* en muestras de tejido ovárico con y sin patología maligna.

4.2. Objetivos Específicos

1.- Estandarizar la extracción de RNA y RT-PCR para la amplificación de los genes *HOX* en las líneas celulares y placenta humana utilizados como controles positivos.

2.- Amplificar mediante RT-PCR de la expresión de los genes *HOX A7, 9, 10, 11, B7* y *B13* en tejido con patología maligna de ovario.

3.- Detectar la amplificación de la expresión de los genes *HOX A7, 9, 10, 11, B7* y *B13* en tejido de ovario sin patología maligna.

4.- Analizar la correlación de la expresión de los genes *HOX* en tejido de ovario con y sin patología maligna.

5.- Estandarización de la cuantificación de la expresión del o los genes *HOX* más relevantes en la línea celular SiHa.

6.- Cuantificación de la expresión del o los genes *HOX* más relevantes en tejido de ovario con y sin patología maligna.

7.- Correlación de la expresión del o los genes *HOX* más relevantes mediante PCR tiempo real y punto final.