

UNIVERSIDAD AUTONOMA DE NUEVO LEON

FACULTAD DE MEDICINA

DIVISION DE ESTUDIOS DE POSTGRADO



I.M.S.S.

HOSPITAL GENERAL DE ZONA
Y DE ESPECIALIDADES No. 21

DIASTEMATOMELIA

T E S I S

QUE PARA OBTENER EL TITULO DE
ESPECIALISTA EN TRAUMATOLOGIA
Y ORTOPEDIA

PRESENTA EL

DR. JORGE P. VALENZUELA DIAZ

ASESOR: DR. ARTURO CUETO G.

MONTERREY, N. L.,

MARZO DE 1984

TE

RJ49

.D5

V3

C.1



1080072472



UANL

UNIVERSIDAD AUTÓNOMA DE NUEVO LEÓN


®

DIRECCIÓN GENERAL DE BIBLIOTECAS

UNIVERSIDAD AUTÓNOMA DE NUEVO LEÓN

FACULTAD DE MEDICINA

DIVISIÓN DE ESTUDIOS DE POSTGRADO



I.M.S.S.

DIRECCIÓN GENERAL DE ZONAS
Y DE ESPECIALIDADES No. 29

DIASSTEMATOMELIA

UNIVERSIDAD AUTÓNOMA DE NUEVO LEÓN

TESIS

DIRECCIÓN GENERAL DE BIBLIOTECAS
QUE PARA OBTENER EL TÍTULO DE
ESPECIALISTA EN TRAUMATOLOGÍA
Y ORTOPEDIA

PRESENTA EL

DR. JORGE P. VALENZUELA DIAZ

ASESOR: DR. ARTURO CUETO G.

MONTERREY, N. L.

MARZO DE 1984

TE
RJ496
.D5
J3



UANL


UNIVERSIDAD AUTÓNOMA DE NUEVO LEÓN

®

DIRECCIÓN GENERAL DE BIBLIOTECAS



UNIVERSIDAD AUTONOMA DE NUEVO LEON
FACULTAD DE MEDICINA
DIVISION DE ESTUDIOS DE POSTGRADO



I. M. S. S.

HOSPITAL GENERAL DE ZONA
Y DE ESPECIALIDADES No. 21

D I A S T E M A T O M E L I A

UNIVERSIDAD AUTÓNOMA DE NUEVO LEÓN

TESIS

DIRECCIÓN GENERAL DE BIBLIOTECAS

QUE PARA OBTENER EL TÍTULO DE

ESPECIALISTA EN TRAUMATOLOGIA

Y ORTOPEDIA

PRESENTA EL

DR. JORGE P. VALENZUELA DIAZ

ASESOR: DR. ARTURO CUETO G.


MONTERREY, N. L.

MARZO DE 1984

A mis Padres:

SR. MIGUEL A. VALENZUELA H. Y
SRA. ESPERANZA DIAZ DE VALENZUELA

Por todo lo que han logrado hacer
de nosotros sus hijos.



A mis Hermanos:

MIGUEL, LUPITA, JOSE JUAN,
ROLANDO, LOURDES Y CARMEN.

UANL

UNIVERSIDAD AUTÓNOMA DE NUEVO LEÓN

®

DIRECCIÓN GENERAL DE BIBLIOTECAS

A mis Sobrinos:

CLAUDIA, MARIA ANTONIETA Y MIGUELITO

A RITHA.

I N D I C E

Página

INTRODUCCION 1

ETIOLOGIA 3

CUADRO CLINICO 5

DIAGNOSTICO RADIOGRAFICO 8

TRATAMIENTO 11

OBJETIVOS 15

MATERIAL Y METODOS 16

DIRECCIÓN GENERAL DE BIBLIOTECAS

RESULTADOS 19

CONCLUSIONES 21

BIBLIOGRAFIA 24

INTRODUCCION

DIASTEMATOMELIA

El término DIASTEMATOMELIA es una palabra que se origina de las raíces griegas DIASTEMA "hendidura" y MYELOS "médula".

Fue utilizado por vez primera por OLIVER en 1827.⁽³⁾

La DIASTEMATOMELIA, fue descrita por Neuhauser y asociados en 1950⁽¹⁾ como una malformación congénita localizada en el eje neural, la cual se caracteriza por presentar una división sagital de un segmento del cordón espinal o de la cola de caballo y que además usualmente se asocia a alteraciones en el desarrollo de las vértebras.

La DIASTEMATOMELIA es una anomalía congénita poco frecuente de columna vertebral, cuya importancia radica en que su conocimiento y diagnóstico precoz, evitará las secuelas neurológicas que produciría de dejarse a su evolución natural; ya que las 2 porciones laterales del cordón medular son separadas por un septum óseo o fibrocartilaginoso que es fijado anteriormente

a uno o más cuerpos vertebrales y posteriormente a la dura madre y ocasionalmente a los arcos vertebrales; con lo que se origina un crecimiento desigual entre la médula espinal y la columna vertebral, con la subsecuente presión o tracción y daño local sobre los elementos neurológicos localizados a nivel de la espícula; dando origen al desarrollo de síntomas neurológicos progresivos.

Guthkelch (4) dice que la causa del desarrollo de síntomas puede ser dado por movimientos normales de flexión de cabeza y cuello, causando tracción y daño local al cordón espinal a nivel de la espícula.

UNIVERSIDAD AUTÓNOMA DE NUEVO LEÓN

DIRECCIÓN GENERAL DE BIBLIOTECAS

®

ETIOLOGIA

Aún es completamente desconocida.


Hay algunas teorías en la literatura que intentan explicar el origen de esta patología; de las cuales la más convincente es la desarrollada por Bremer en 1952. ⁽¹⁾

Esta postula que existe una alteración en el desarrollo embriológico, que involucra al canal neurentérico, que transitoriamente une al saco germinal (la futura cavidad intestinal) a través del nodo primitivo (nodo de Mensens) a el amnios; el nodo migra distalmente hasta llegar al coccis antes de desaparecer. Si el canal neurentérico persiste durante el desarrollo en alguna localización a lo largo de la espina y ésta no está completamente obliterada, hay riesgo de muchas anomalías en médula y columna vertebral en la forma de defectos óseos y fistulas; estas condiciones incluyen espina bífida, mielomeningocele, hemivértebras, quistes pre y post-vertebrales.

Otra teoría dice que durante la organización del tubo neural del neuroectodermo primitivo, células mesodérmicas aberrantes hacen protusión

hacia el tejido neural, en su superficie anterior en vez de distribuirse por completo alrededor de su periferia, persisten en esta localización y se convierten en un tabique óseo y dural.

Otra teoría es la de Gilchrist citado por Campbell en 1948⁽¹⁾ en la que sugiere que la hipermia juega un papel muy importante en la formación de anomalías tales como Diastematomelia cuando se presenta durante la 3a. y 5a. semanas de gestación.



UANL

UNIVERSIDAD AUTÓNOMA DE NUEVO LEÓN

®

DIRECCIÓN GENERAL DE BIBLIOTECAS

CUADRO CLINICO

La DIASTEMATOMELIA es una patologia en la cual las anomalías de la función motora de las extremidades inferiores suelen descubrirse durante el nacimiento.

Este cuadro anatomoclínico predomina en el sexo femenino en una proporción de 4 : 1.

En la evolución natural de este padecimiento es característico el que aparecen cada vez más, -- trastornos del funcionamiento de las extremidades inferiores durante los 2 primeros años de vida. Otro dato clínico el cual puede ser referido al ortopedista tratante es el notar que el paciente afecto por este padecimiento no inició la marcha en la época normal esperada, o bien el notar la aparición de alguna anomalía de la marcha después de que el niño ha aprendido a andar bien.

La parálisis muscular suele existir siempre y ésta puede ser flácida o espástica dependiendo esto obviamente del sitio donde se localice la lesión.

A menudo están paralizados los músculos tibial

anterior y peroneos. El tipo de claudicación - que presente el paciente dependerá del grupo de masas musculares afectadas.

Un dato bastante frecuente es la atrofia de una o ambas de las extremidades inferiores, otro hallazgo clínico es la deformidad en varo o en valgo o cavo de los pies.

Cuando la espícula ósea se encuentra localizada a nivel torácico los reflejos osteotendinosos - profundos son hiperactivos con clono positivo - de tobillo y con respuesta de forciflexión al estímulo de Babinsky.

Cuando la espícula se encuentra localizada a nivel de columna lumbar, los reflejos osteotendinosos profundos pueden estar disminuidos e incluso faltar.

Otro dato clínico frecuente es el encontrar pobre respuesta al estímulo del esfínter rectal e incontinencia urinaria.


Al efectuar el estudio de las áreas de sensibilidad podemos encontrar déficits perfectamente delimitados, principalmente en la región glútea.

Este cuadro clínico descrito suele acompañarse

de algunas manifestaciones de las cuales las -- principales son diversos tipos de defectos cutáneos que se encuentran cerca de la línea media a nivel de la lesión.

Las anomalías cutáneas incluyen nevos con mechones anormales de pelo, excavaciones cutáneas, tumores grasosos subcutáneos mal definidos y -- malformaciones vasculares cutáneas (Hemangiomas).

Un gran porcentaje de los casos de Diastematome_lia (30% - 60%) cursan con escoliosis localizada, siendo dada ésta por anomalías congénitas - de las vértebras.



UANL

UNIVERSIDAD AUTÓNOMA DE NUEVO LEÓN

®

DIRECCIÓN GENERAL DE BIBLIOTECAS

DIAGNOSTICO RADIOGRAFICO

Es la DIASTEMATOMELIA las radiografías simples de columna vertebral nos mostrarán:

Que existe ensanchamiento del conducto raquídeo y de la distancia interpedicular, la cual será máxima a nivel de la lesión y la cual puede extenderse sobre varios de los segmentos adyacentes.

El no encontrar el adelgazamiento de los pedículos y que la superficie posterior de los cuerpos vertebrales no se encuentren erosionados -- nos inclinara a pensar en una etiología congénita del ensanchamiento del conducto raquídeo, ya que una masa raquídea en expansión produciría erosión por presión.

DIRECCIÓN GENERAL DE BIBLIOTECAS

En la proyección radiográfica antero-posterior, la espícula ósea se observará: como un fragmento irregular de densidad aumentada que se encuentra en la línea media del conducto raquídeo. Esta espícula tiene aproximadamente 1 cm. de longitud.

En la proyección radiológica lateral suele observarse como un tabique radioopaco que surge -

de la superficie posterior del cuerpo vertebral.

Este padecimiento suele acompañarse de otras anomalías vertebrales visibles radiológicamente; entre ellas mencionaremos hay disminución del diámetro anteroposterior de los cuerpos vertebrales, hemivértebras, falta de segmentación de las vértebras y fusión incompleta o falta de la misma a nivel de las láminas, lo que dará por resultado la presencia de espina bifida, siendo este hallazgo muy frecuente en este padecimiento.

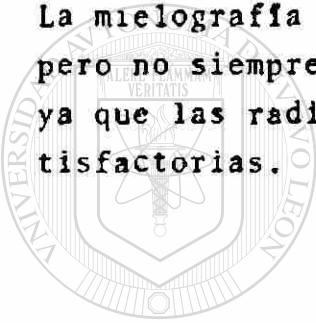Cuando la espícula ósea está localizada en la línea media, el diagnóstico es fácil, pero en un significativo número de casos hay únicamente un cordón fibroso en la fisura del cordón espinal.

La tomografía axial computarizada (TAC) puede ser de ayuda para delinear una espícula ósea, además de que dada la edad en que se diagnostican los casos de esta patología nos facilita el integrar un diagnóstico ya que las dificultades técnicas para efectuar una mielografía en estos pacientes son muchas.

Pero la mielografía nos dará la más definitiva información anatómica, porque no únicamente nos muestra la espícula ósea o cordón fibroso, sino

también la extensión de la diastasis de el conducto raquídeo; además frecuentemente nos da la información de la localización del cono medular, la importancia de esto radica en que un cono localizado anormalmente bajo puede ser considerado evidencia de tracción sobre el conducto por la espícula, septum, o adhesiones.

La mielografía es de gran ayuda para la cirugía pero no siempre es esencial para el diagnóstico, ya que las radiografías simples suelen ser satisfactorias.



UANL

UNIVERSIDAD AUTÓNOMA DE NUEVO LEÓN

®

DIRECCIÓN GENERAL DE BIBLIOTECAS

TRATAMIENTO


El objetivo de la cirugía en este padecimiento es el prevenir el déficit neurológico progresivo, la intervención quirúrgica se efectúa más con una finalidad profiláctica que curativa.

En la Diastematelia la médula espinal o la cola de caballo están traspasados por la espícula de la línea media y está obstruida la migración normal de la médula, lo que produce déficit neurológico progresivo, al efectuar el acto quirúrgico se va con la intención de prevenir el déficit neurológico progresivo y no tanto el invertir los cambios neurológicos ya existentes cuando se hace el diagnóstico, porque a partir de efectuar la cirugía permitimos que la médula espinal ascienda y madure de manera normal.

La operación es un procedimiento quirúrgico, se efectúa laminectomía local y se reseca por vía subperióstica la mayor parte de la espícula ósea, después se procede a efectuar la apertura de la dura madre, se seccionan las adherencias aracnoideas en las reflexiones durales internas y se extirpa la porción restante de la espícula ósea y del tabique dural; de esta manera se logra queden con libertad de movimientos las mita

des separadas de la médula y se aproximan entre sí. La dura no se cierra por delante, por detrás sí.

El cirujano ortopedista atenderá la parálisis muscular y las deformidades que afectan a las extremidades inferiores, siguiendo los mismos principios que para la poliomielitis.



UANL

UNIVERSIDAD AUTÓNOMA DE NUEVO LEÓN



DIRECCIÓN GENERAL DE BIBLIOTECAS

De las diversas publicaciones revisadas, se obtuvieron cifras y promedios de las formas de -- presentación de Diastematomelia, los cuales procedemos a presentar para que nos sirvan de ta--bla de comparación a los que fueron obtenidos - en la revisión efectuada en nuestro servicio.

I. Que predominó en el sexo femenino en una proporción de 4 : 1.

II. La edad en la cual fue efectuado el diagnóstico fue en el 40% de los casos entre los 1 - 5 años, que el 87% era menor de - 10 años y además se encontraron reportes de 7 casos de Diastematomelia en adultos.

III. Que la localización de la espícula fue en el 48% entre la primera y tercera vérte--bra lumbar.

IV. Que el 26% se localizó entre la séptima y doceava vértebras torácicas.

V. Que el 18% se localizó entre la cuarta y quinta vértebra lumbar.

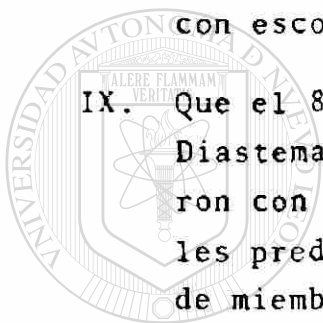
VI. Que el 5% se localizó entre la primera y sexta vértebras torácicas.

VII. Que en un 75% de los casos de Diastematomelia se encontraron anomalías cutáneas; correspondiendo el 40% a nevos verrucosos y el 8% a meningocele o mielomeningocele.

VIII. Que se reportaron porcentajes entre el 30 - 60% de incidencia de Diastematomelia con escoliosis.

IX. Que el 80% de los casos reportados como Diastematomelia al revisarse se encontraron con déficits neurológicos, de los cuales predominaron las alteraciones a nivel de miembros pélvicos, siendo éstas: Atrofia y debilidad con pérdida de la sensibilidad y los reflejos osteotendinosos profundos.

X. Que en el 24% de los casos de Diastematomelia ésta se acompañó de deformidades en los pies y predominó en ellos el pie equino.



UNIVERSIDAD AUTÓNOMA DE NUEVO LEÓN
DIRECCIÓN GENERAL DE BIBLIOTECAS

OBJETIVOS

Se demostrará la importancia del diagnóstico -- precoz y resección temprana de la espícula ósea en la primera infancia, que en la Diastematome- lia produciría lesiones neurológicas irreversi- bles por el estiramiento que esta espícula ejer- ce sobre la médula espinal durante el crecimien- to y desarrollo de estos pacientes.

Revisar la incidencia de Diastematomelia, cua- dros clínicos, secuelas neurológicas en la po- blación derechohabiente del IMSS en los estados de Coahuila, Durango, Tamaulipas, Chihuahua, -- Nuevo León a los cuales da cobertura el servi- cio de Ortopedia y Traumatología del Hospital - de Zona y Especialidades No. 21 en Monterrey, - N. L.

Se revisarán los reportes bibliográficos extran- jeros sobre incidencia, distribución por edad, sexo, localización de espícula, anomalías de -- que se acompaña, síntomas, hallazgos radiográfi- cos, tratamientos y comparar con los resultados obtenidos en nuestra revisión de pacientes agru- pados en clínica de columna.

MATERIAL Y METODOS

Se revisaron los expedientes clínicos y radiográficos de pacientes con diagnóstico de Diastematomelia que se controlan en la clínica de columna del Hospital de Zona y Especialidades No. 21 localizado en Monterrey, Nuevo León, el cual da cobertura a los estados de Tamaulipas, Coahuila, Durango, Chihuahua y Nuevo León; siendo en total 9 los casos con el diagnóstico antes mencionado, de los cuales 7 de ellos correspondieron al sexo femenino, 2 al masculino, el paciente más joven fue diagnosticado a los 4 meses de edad, al ser enviado para su valoración a nuestro servicio por presentar anomalías múltiples congénitas; el paciente diagnosticado a mayor edad fue de 3 años.

DIRECCIÓN GENERAL DE BIBLIOTECAS

4 de los casos de Diastematomelia eran sintomáticos neurológicamente, siendo éste el motivo de su envío; presentando síntomas tales como hipostesias, disminución de la potencia muscular de miembros pélvicos, en especial del músculo tibial anterior.

4 casos de Diastematomelia fueron diagnosticados al ser enviados a nuestro servicio por cursar con diagnóstico de escoliosis congénita, --

siendo 2 de ellos de localización dorsolumbar y 2 de localización torácica.

Todos los pacientes presentaban un nevo piloso a nivel del sitio de localización de la espícula, 3 presentaban deformidades en los pies, - - 1 hallux valgus congénito, 2 pie plano valgo, - 1 hemangioma, 1 asimetría de miembros pélvicos.

No se encontraron casos de incontinencia urinaria o anal.

No hubo casos de mielo-meningocele.

A todos los pacientes inicialmente le fueron solicitadas radiografías simples de columna vertebral.

En 8 pacientes la espícula fue visible con estos estudios.


En 5 casos el diagnóstico fue confirmado con mielografía.

En 3 casos fue con Tomografía Axial computarizada exclusivamente.

En 1 caso se practicó Tomografía Axial computarizada y Mielografía.

En los 3 casos en que se efectuó TAC exclusiva-

mento, ue po que dada la edad del paciente, hu
bo dificultades de carácter técnico para efec--
tuar estudios radiográficos con material de con
traste.



UANL

UNIVERSIDAD AUTÓNOMA DE NUEVO LEÓN

®

DIRECCIÓN GENERAL DE BIBLIOTECAS

RESULTADOS

En la revisión de la localización de la espícula encontramos que todas se localizaron a nivel lumbar y aquí:

6 se encontraron a nivel de L 1

2 se encontraron a nivel de L 2

1 se encontraron a nivel de L 3

No hubo localización a nivel torácico o lumbar bajo.

En todos los casos se encontró radiológicamente lo descrito como característico en Diastematome-
lia: Aumento del espacio interpedicular, ensan-
chamiento del canal medular, sin erosión, espi-
na bifida.

Los casos de Escoliosis fueron debidos a hemiv-
értebra de localización principalmente toráci-
ca, con fusión de arcos costales.

En las mielografías se encontró se delineaba en
forma adecuada la espícula y la extensión de la
hendidura en la médula fue apreciada satisfacto-
riamente en todos los casos.

Mediante el TAC logramos determinar en forma --

exacta la localización de la espícula ósea.

A todos los pacientes les fue efectuado el mismo tipo de intervención quirúrgica, que consistió en la resección total de la espícula, no se tocó dura madre, en 3 de los casos que cursaban además con escoliosis se efectuó fusión posterior que abarcó máximo 3 cuerpos vertebrales.

Ninguno de los pacientes en el postoperatorio ha progresado en su déficit neurológico, la hipostesia y disminución de la potencia muscular al decir de los familiares de los pacientes ha mejorado, aunque lentamente.

Uno de los pacientes que cursó con síntomas neurológicos tales como parestesias, parestesia del tibial anterior y peroneos, además de con escoliosis dorsolumbar, abandonó el control en la clínica de columna hasta la edad de 7 años, en que fue intervenido quirúrgicamente quedando con importante déficit en su función sensitivo motor de miembros pélvicos.

CONCLUSIONES

De los 9 casos diagnosticados como Diastematome-
lia, el 77.7% de ellos correspondió al sexo fe-
menino y el 22.2% al sexo masculino, dándonos
una proporción de 3.5 : 1.

La edad promedio a la que fue hecho el diagnós-
tico fue de un año con 7 meses.

Presentaron síntomas neurológicos 4 pacientes -
(44.4%), los cuales consistieron en hipoeste-
sias y/o disminución de la potencia muscular en
miembros pélvicos.

La Diastematomelia se acompañó de escoliosis --
congénita en 5 pacientes (55.5%) por hemivérte-
bra.

DIRECCIÓN GENERAL DE BIBLIOTECAS

En la totalidad de los casos se presentaron - -
anormalidades cutáneas del tipo nevo veloso en
el sitio de localización de la espícula.

Presentaron anormalidades 3 pacientes en pies -
que correspondió al 33.3% predominando el pie -
plano valgo.

En la totalidad de los casos de Diastematomelia
revisados, la espícula se localizó a nivel lum-

bar, correspondiendo 6 (66.6%) a Lumbar I, - -
2 (22.2%) a Lumbar II, 1 (11.1%) a Lumbar III.

La espícula fue visible en las radiografías sim
ples de columna vertebral en 8 pacientes, co- -
rrespondiendo al 88.8%.


La Mielografía con medio de contraste hidrosolu-
ble continuó siendo el estudio que nos dió la -
certeza en el diagnóstico y nos delimitó el ta-
maño de la espícula y la extensión de la hendi-
dura en el cordón medular; fue efectuado en 5 -
de nuestros pacientes, correspondiendo al 55.5%.

En la totalidad de los pacientes diagnosticados
como Diastematomelia el tratamiento quirúrgico
que efectuamos consistió en la resección subpe-
rióstica de la totalidad de la espícula, no se
realizó ningún acto sobre dura madre y aracnoi-
des; en los casos en que además cursaban con es
coliosis congénita se efectuó la fusión poste-
rior de 3 cuerpos vertebrales.

En ninguno de los casos de Diastematomelia tra-
tados de esta forma hubo progreso en el déficit
neurológico previo al acto quirúrgico en quie-
nes lo presentaban.

Uno de los pacientes a quien se intervino qui-

rúrgicamente a la edad de 7 años, presenta actualmente importante déficit neurológico bilateral dado por paresia de tibiales anteriores y peroneos, lo cual demuestra la importancia del diagnóstico y tratamiento temprano de esta patología.



UANL

UNIVERSIDAD AUTÓNOMA DE NUEVO LEÓN



DIRECCIÓN GENERAL DE BIBLIOTECAS

BIBLIOGRAFIA

1. KEIM, H. A.: Diastematomyelia and Scoliosis. The Journal of Bone and Joint Surgery. Vol. 55.a. # 7. October 1973.
- 2 HOOD, R. W.: Diastematomyelia and Structural Spinal Deformities. The Journal of -- Bone and Joint Surgery. Vol. 62-a. # 4. June 1980.
3. GARCIA, F. A.: Diastematomyelia in an Adult. Surgical Neurology. Vol. 14. # 2. August 1980.

4. GUTHKELCH, A. N.: Diastematomyelia with -- Median Septum. Brain 97:729. 1974.
5. SHILLITO Jr., J.: Diastematomyelia. An Atlas of Pediatric Neurosurgical Operations. 1982. W. B. Saunders Com-- pany.
6. TACHDJIAN, M. O.: Diastematomelia, Ortope-- dia Pediátrica. Tomo II. Pág. 782 - 785. Ed. Interamericana. 1976.

7. EDMONSON - CRENSHAN: Campbells Operative - Orthopaedics. The C. V. Mosby Company. 6th. edition. 1980.
 8. LEATHERMAN, K. D.: Two Stage Corrective Surgery for Congenital Deformities of -- the Spine. The Journal of Bone and Joint Surgery. Vol. 61-B, # 3, - -- August 1979.
 9. NEIL Kahanovitz, M. D.: The Operative Treatment of Congenital Scoliosis. Clinical Orthopaedics and Related Research. # 143. Pág. 174 - 182. Set. 1979.
-
10. LANGMAN, J. Embriología Médica. Desarrollo Humano Normal y Anormal. II Edición 1969 por Editorial Interamericana, S. A.
 11. NLLSON - VAUGHAN - MCKAY: Tratado de Pediatría. Tomo II. 1971. Salvat Editores, S. A.

