

UNIVERSIDAD AUTONOMA DE NUEVO LEON

FACULTAD DE MEDICINA

DIVISION DE ESTUDIOS DE POSTGRADO



I. M. S. S.

HOSPITAL GENERAL DE ZONA  
Y DE ESPECIALIDADES No. 21

"TRATAMIENTO QUIRURGICO DEL PIE  
EQUINO VARO CONGENITO IDIOPATICO  
CON LA TECNICA DE TURCO"

## TESIS

QUE PARA OBTENER EL TITULO DE  
ESPECIALISTA EN TRAUMATOLOGIA  
Y ORTOPEDIA

PRESENTA EL

DR. MIGUEL ANGEL BAENA BANDA


ASESOR DE TESIS

DR. MANUEL GERARDO TREVIÑO ELIZONDO

MONTERREY, N. L.

ENERO DE 1984





1080072473



# UANL

---

UNIVERSIDAD AUTÓNOMA DE NUEVO LEÓN


®

DIRECCIÓN GENERAL DE BIBLIOTECAS



UNIVERSIDAD AUTÓNOMA DE NUEVO LEÓN

INSTITUTO DE INVESTIGACIONES CIENTÍFICAS  
TRABAJO DE INVESTIGACIÓN DE GRADO



UANL

UNIVERSIDAD AUTÓNOMA DE NUEVO LEÓN

DIRECCIÓN GENERAL DE BIBLIOTECAS  
QUE PARA OBTENER EL TÍTULO DE  
ESPECIALISTA EN TRAUMATOLOGÍA  
Y ORTOPEEDIA

PRESENTA LA  
DR. MIGUEL ANGEL BARRA BARRA  
ASESOR DE TESIS  
DR. MANUEL GERARDO TRENTA JEFERSON

## TEMAS:

I.-	INTRODUCCION . . . . .	1
II.-	OBJETIVOS . . . . .	3
III.-	ANTECEDENTES CIENTIFICOS. . . . .	4
IV.-	PLANTEAMIENTO DEL PROBLEMA . . . . .	8
V.-	HIPOTESIS . . . . .	9
VI.-	PROGRAMA DE TRABAJO . . . . .	10
VII.-	ANATOMIA DEL PIE . . . . .	12
VIII.-	Etiopatogenia . . . . .	19
IX.-	Fisiopatogenia . . . . .	21
X.-	CUADRO CLINICO . . . . .	24
XI.-	HALLAZGOS RADIOGRAFICOS IMPORTANTES EN EL PIE EQUINO VARO CONGENITO EN RELACION CON EL PIE NORMAL. . . . .	26
XII.-	TECNICA QUIRURGICA DE TURCO . . . . .	28
XIII.-	INDICACIONES DE LA TECNICA . . . . .	35
XIV.-	RESULTADOS . . . . .	36
XV.-	COMPLICACIONES . . . . .	38
XVI.-	DISCUSION (DE TURCO) . . . . .	39
XVII.-	DISCUSION (DE NUESTROS CASOS) . . . . .	41
XVIII.-	CONCLUSIONES . . . . .	42
XIX.-	BIBLIOGRAFIA . . . . .	43

## INTRODUCCION;

El tratamiento del Pie Equino Varo Congénito Idiopático es hasta la fecha un tema de gran discusión. El estado ideal de tratamiento es el conservador a base de yesos que deben cambiarse en forma periódica, siguiendo determinada técnica ya establecida. Pero en los pies con deformidades severas en los que falla el manejo conservador el tratamiento quirúrgico está indicado. (4-5-6-7-8-9).

El número de casos de Pie Equino Varo Congénito Idiopático de mediana a gran dificultad de corrección con requerimiento de cirugía está reportado estadísticamente por diversos autores en un 50%. (11).

Los resultados en las diferentes técnicas quirúrgicas ha habido una alta incidencia de recurrencia de la deformidad la cual ha sido reportada por Brockman (1930), Bertelsen (1957), Fripp y Shaw (1967), Ponseti y Smoley (1963) (8), Salter (1965), Blockey y Smith (1966) (6), Wynne-Davies (1964) (14), y Beatson y Pearson (1966) (4).

Mc. Cauley en una revisión de 532 artículos concernientes sobre Pie Equino publicados entre 1930 y 1965 encontró que el 66% de los artículos se referían al tratamiento quirúrgico de la deformidad. (1). Dangelmajer's revisó 200 casos de Pie Equino demostrando que el 60% requerían cirugía sobre tejidos blandos y huesos.


Un promedio de 2.7 operaciones por pie fueron realizadas en los 119 pies a los cuales se les efectuó tratamiento quirúrgico. (11). Kuhlman y Bell (1957) en una evaluación clínica de procedimientos quirúrgicos para el Pie Equino reporta -

2

un total de 154 operaciones en 53 pacientes con solo 31% de resultados satisfactorios.

Ellos remarcan que a pesar de una buena corrección inicial, la recurrencia fué comun entre el primer y segundo año después de la operación. (15).

En la experiencia reportada por Turco (1979) con 149 Pies Equino Varo Congénito Idiopático Recidivante tratados quirúrgicamente por un estadio o fase de Liberaciones Post-romedial con fijación interna seguidos de 2-15 años dá unos resultados finales de; Excelentes a buenos 83.8%, Regulares 10.7% y Malos 5.3%. (13).



UANL

---

UNIVERSIDAD AUTÓNOMA DE NUEVO LEÓN

DIRECCIÓN GENERAL DE BIBLIOTECAS



**OBJETIVOS:**

El propósito de este trabajo es evaluar los resultados de una investigación retrospectiva y prospectiva, longitudinal y unicéntrica de la Cirugía en el Pie Equino Varo Congénito Idiopático con la Técnica de Turco, de Enero de 1981 a Octubre de 1983 del Departamento de Ortopedia del Hospital - General de Zona y de Especialidades No. 21 del I.M.S.S. Monterrey, N.L. y buscar al mismo tiempo, una similitud con los resultados que obtiene el autor de la Técnica. ®

DIRECCIÓN GENERAL DE BIBLIOTECAS



## ANTECEDENTES CIENTIFICOS;

En los primeros escritos referentes al tratamiento del Pié Equino, Hipócrates (400 a. de J.C.) recomendaba tratar el Pié Equino con un entablillado o férula. En 1741 André recomienda un estiramiento lento y suave con el método mas deseable para la corrección del Pié Equino. (3). Las medidas quirúrgicas no fueron empleadas en el periodo Pre-Lister (Robert Lister) 1794-1847 médico Escocés quien fué el que por primera vez usó el zapato para la corrección del Pié Equino Varo. Sir William Ferguson (1808-1877) fué el fundador de la Cirugia moderna Conservadora, es decir conservaba las partes del cuerpo que eran inutilmente sacrificadas por los operadores antiguos. Antes de la época de Ferguson las articulaciones enfermas, - los huesos denudados eran considerados como razón suficiente para ser amputados. (2).

Jacques Mahieu Delpech (1777-1832) fué el iniciador de la Cirugia Ortopédica en Francia ya que el 9 de Mayo de 1916 ejecutó por primera vez la sección subcutánea del Tendón de Aquiles para el Pié Equino Varo. (2). Fué secundado por - Strohneyer y Williams-Little de Gran Bretaña quienes informan de las escasas complicaciones o recidivas aparecidas con el uso de estos métodos. Sin embargo con el perfeccionamiento de la Anestesia con éter, el empleo de la inmovilización con - yeso para el tratamiento del Pié Equino y la posibilidad de disponer de radiografias tuvo lugar lo que es descrito por el Dr. J. Stuart Gaul "Hubiera sido agradable manifestar que a raíz de estas nuevas y poderosas armas mejoró el tratamiento del Pié Equino, pero desgraciadamente sucedió lo contrario."

Lo que en un principio pudo ser llevado a cabo sin aplicar la fuerza, como habia predicho Hipócrates, carecía de peligros, pero una vez los Cirujanos responsables del Tratamiento del Pié Equino descubrieron la posibilidad de dejar a sus pacientes momentáneamente sin sentido, fue ideada toda clase de maniobras violentas.

El Tratamiento fue diseñado evidentemente para reformar rápida y toscamente estos pies deformados, en apariencia para satisfacer los ojos del espectador, mientras se abandonaba toda pretensión de comprender las propiedades Biológicas y mecánicas de los tejidos vivos. El Instrumento básico fué el Torcedor o Dislocador de Thomas, este aparato fué utilizado para manipular y aplastar el pié a fin de colocarlo en posición valga y luego intentar acodar el tobillo en posición de extensión. Con bastante frecuencia en lugar de corregir el tobillo se producía una fractura Yatrogénica a través del extremo distal de la tibia.

En la década anterior a la Segunda Guerra Mundial J. Hiram Kite, alumno de Michael Hoke, fue quien con más ardor propuso la aplicación de yeso, ejerciendo una fuerza mínima y un máximo de tiempo para la corrección gradual de esta deformidad. Recomienda que los tejidos (huesos, articulaciones y ligamentos) sean estirados de forma gradual para que puedan sufrir ulteriormente un remodelamiento. Por consiguiente los conceptos defendidos por Hipócrates y André están de nuevo a la orden del día. Por desgracia, el Dr. Kite con un exceso de entusiasmo opina que todos los Pies Equinos Idiopáticos, no asociados con un trastorno Neurológico pueden ser corregidos

6

por el método de los yesos múltiples. Aunque a través de los años se han comprobado los buenos resultados alcanzados por el uso de los yesos de Kite o las Férulas de Denis Browne, aparecen todavía recidivas de esta deformidad incluso en las tratadas por manos experimentadas y clínicos de mejor reputación.

Antonio Scarpa, hace 170 años, fue el primero en descubrir los huesos de los niños con Pié Equino, creía que la deformidad era debido a retorcimiento del escafoides, Cuboides y Calcáneo. No fue hasta 1851 cuando Adams disecó numerosos Pies Equino en varias fases del desarrollo, afirmando inequívocamente que las modificaciones máximas tenían lugar en el cuello y cabeza del Astrágalo, y que el cuerpo de este hueso, así como los otros huesos del tarso estaban inalterados. En 1963 Irani y Sherman informaron de 11 Pies Equino en recién nacidos muertos. En ningún caso observaron defectos en los Sistemas Musculoesqueléticos o Nervioso Central, en todos los casos existía una deformación del Astrágalo. (3).

A.M. Phelps profesor de Ortopedia en la Universidad de American Colledge de New York de 1887 a 1897 diseñó una técnica quirúrgica para el Pié Equino Varo.

Se enlistan con 60 participantes adicionales para esta materia entre 1965 y 1970, un analisis numérico de 33 autores tratan directamente los métodos quirúrgicos. Los restantes 27 no son específicos manejando tratamientos generales y un pequeño número evoca tratamientos conservadores, por consiguiente entre 1930 y 1965 el 25.3% de participantes de esta materia utilizaron los métodos quirúrgicos de tratamiento.

Desde 1965 a 1970 el 65% de los participantes llevaron a cabo o defendieron los métodos quirúrgicos como solución al problema, parece sin mucha interrogante que hay una corriente a favor para el uso de medios quirúrgicos en el Tratamiento del Pie Equino Varo. (11).

Entre las principales técnicas ideadas se encuentra la de Dillwyn Evans cuyo concepto básico es la resección en cuña de la articulación Calcaneo-cuboidea en la columna lateral del pie, con fijación con 2 grapas y liberación posteromedial (reporte de 30 casos entre 1953 a 1956 con 6 fracasos) teniendo los mejores resultados con pacientes cuya edad al tiempo de la operación fué de 5 años (pie estructurado). (7).

Y por último de la técnica motivo de este trabajo ideada por Vincent J. Turco (1971) de Hartford, Connecticut E.U.A. la cual reporta el mayor número de resultados satisfactorios y menos recidivas. (11).

---

UNIVERSIDAD AUTÓNOMA DE NUEVO LEÓN

DIRECCIÓN GENERAL DE BIBLIOTECAS

### PLANTEAMIENTO DEL PROBLEMA;

En el Hospital General de Zona y de Especialidades # 21 del I.M.S.S. en Monterrey, N.L., no han sido evaluados los resultados obtenidos en el Tratamiento Quirúrgico del Pie Equino Varo Congénito Idiopático con la Técnica de Turco. Por lo tanto con esta revisión obtendremos los resultados y se compararán con otros métodos para unificar criterios de Tratamiento, así como conocer las complicaciones mas frecuentes y de este modo poder evitarlas en lo posible.

Por ser el Pie Equino Varo Congénito Idiopático uno de los padecimientos más comunes en el campo de la Ortopedia teniendo una frecuencia de 1 x cada 1000 nacimientos.



### HIPOTESIS.-

En el Pie Equino Varo Congénito Idiopático Recidivante, la Cirugía Latero-postero-medial con elongación del Tendón de Aquiles según Técnica de Turco ofrece un 46% de posibilidad de obtener un pie normal por lo que es de esperar, si se siguen las indicaciones de selección, de técnica quirúrgica y de manejo post-operatorio que los resultados que se obtengan en esta serie sean aproximadamente de un 40% de pie normal.

DIRECCIÓN GENERAL DE BIBLIOTECAS

**PROGRAMA DE TRABAJO.-**

**MATERIAL;** Serán seleccionados pacientes con Pié Equino Varo Congénito Idiopático operados por la Técnica de Turco de Enero de 1981 a Octubre de 1983 del departamento de Ortopedia del Hospital General de Zona y de Especialidades No. 21 del I.M.S.S. Monterrey, N.L. Serán excluidos de este estudio pacientes con Pié Equino Varo de otra etiología, Parálisis Cerebral Infantil, Secuelas de Mielomeningocele, Artrogriposis, Síndrome de Down, u otras alteraciones del Sistema Nervioso.

**METODO;** Serán divididos en 2 grupos;

**GRUPO 1.-** Pacientes que presentan recurrencia de todos los componentes de la deformidad, posterior a tratamiento con aparatos de yeso.

**GRUPO 2.-** Pacientes que han sido operados con anterioridad pero cuya cirugía no había comprendido la Técnica de Turco y que presenten recurrencia de todos los componentes de la deformidad.

Serán evaluados de acuerdo a;

**Factores Clínicos;** Edad, localización, sexo, tipo de parto, número de yesos correctores, grado de deformidad pre-operatoria.

**Factores Radiográficos;** Pre-operatorios Angulo Astrágalocalcaneo en posición Dorsoplantar y lateral.

**Factores Quirúrgicos;** Cirugía efectuada que no comprenda Técnica de Turco.

Los resultados serán evaluados de acuerdo a los mismos criterios usados por el Dr. Vincent J. Turco.

**EXCELENTES:** Pies normales, con corrección de todos los componentes de la deformidad equina, mostrando radiográficamente una relación normal del Tarso.


**BUENOS:** Corrección de los componentes de la deformidad equina, la dorsiflexión que se encuentre casi igual a la del lado sano o mayor de 90 grados en pacientes con intervención en ambos pies. Atrofia de pantorrilla, asimetría del tamaño del pie, limitación mínima de la Subastragalina, pie plano y o metatarso aducto medio. Desde el punto de vista radiográfico la relación Astrágalo- Calcáneo normal (35-55 grados).

**REGULARES:** Pies con sobrecorrección, dedos en garra, pie plano severo, deformidad en valgo de retropie, aducto del antepié, dorsiflexión aumentada y limitación a la flexión plantar, con tendencia al Talo.

Radiográficamente que muestren alteración en Valgo del Calcáneo y desplazamiento lateral del Astrágalo en relación a la cabeza del Calcáneo y cierre del Seno del Tarso.

**MALOS:** Recidiva de todas las deformidades que se presentan en el pre-operatorio.

Se revisará la Bibliografía existente al respecto en la Bilig hemeroteca del Hospital General de Zona y de Especialidades No. 21 del I.M.S.S. Monterrey, N.L. y de la Facultad de Medicina de la Universidad Autónoma de Nuevo León.



UNIVERSIDAD AUTONOMA DE NUEVO LEON  
DIRECCIÓN GENERAL DE BIBLIOTECAS

## ANATOMIA DEL PIE

El pié está compuesto por 26 huesos que soportan el peso total del cuerpo al estar el individuo de pié ó bien al transportarlo de un sitio a otro en cualquier tipo de terreno.

El pié puede ser dividido en tres porciones, que son: - Antepié, compuesto por 19 huesos, Mediopié, compuesto por 5 huesos y Retropié, formado por 2 huesos.

La mejor forma de entender el pié estructural y funcionalmente es relacionado cada uno de los huesos en posición y movimiento con los otros. El Astrágalo es la piedra angular mecánica del vértice del pié estando formado por un cuerpo, - un cuello y una cabeza.

La superficie superior y las porciones laterales del Astrágalo soportan a la tibia y al peroné articulándose con ellos. El maléolo tibial se extiende hacia abajo aproximadamente una tercera parte de la superficie medial del cuerpo del Astrágalo; en cambio el maléolo peroneo cubre totalmente la superficie lateral, dentro de ésta mortaja el Astrágalo funciona como una bisagra.

Vista desde arriba la mortaja del tobillo está angulada lateralmente, ya que el maléolo tibial es anterior al del peroné en el plano transversal. El cuerpo del Astrágalo tiene forma de cuña con la porción más ancha hacia adelante. Al estar el tobillo en dorsiflexión, esta porción más ancha sube entre los dos maléolos introduciéndose como una cuña entre ellos; al efectuar la flexión plantar del pié presenta a la porción posterior más angosta del Astrágalo entre los 2 maléolos, permitiéndole así cierto movimiento lateral al Astrágalo

en la mortaja, creando de esta forma inestabilidad de la articulación agregando una carga a los ligamentos que soportan.

Los ligamentos dan mayor estabilidad a la articulación del tobillo. La integridad de la mortaja de éste es mantenida por los ligamentos interoseos, la cápsula y los ligamentos anterior y posterior tibio-peroneos. Durante la dorsiflexión del tobillo, el peroné se eleva discretamente haciendo que las fibras se vuelvan casi horizontales, ensanchando así la mortaja, mientras que la porción más ancha del Astrágalo se introduce en ella. Durante la dorsiflexión total la mortaja se halla completamente abierta y es impedida una mayor dorsiflexión.

La flexión plantar presenta la porción más angosta del Astrágalo dentro de la mortaja y el peroné se desplaza hacia abajo regresando el ligamento interoseo a su posición oblicua siendo aquí la mortaja más angosta.

La articulación del tobillo tiene sus soportes más fuertes en los ligamentos colaterales. El ligamento lateral colateral esta compuesto de 3 bandas y sostiene la porción lateral del tobillo. El ligamento peroneo-astragalino anterior el ligamento calcáneo-peroneo y el ligamento posterior astrágalo-peroneo.

La articulación astrágalo-calcáneo consta de varias articulaciones en diversos planos que permiten movimientos simultáneos en diferentes direcciones. En ésta articulación se encuentra el canal del tarso el cual está formado por el surco del Astrágalo y el surco del calcáneo.

El movimiento en ésta articulación es el de inversión y



eversión principalmente, siendo el calcáneo el que proporciona la mayor parte del movimiento, mientras que el Astrágalo queda sujeto a la mortaja del tobillo. La articulación Astrágalo escafoidea está en relación con la articulación subastrágalina y está formada por el acoplamiento de la gran superficie convexa del Astrágalo dentro de la superficie cóncava posterior del escafoides, siendo ésta articulación parte de la articulación transversa del Tarso.

El eje subastragalino con relación al cuál gira el calcáneo respecto del Astrágalo tiene un ángulo de  $54^{\circ}$  con relación al piso y un ángulo de  $16^{\circ}$  medial a una línea trazada a través del 2do. metatarsiano.

Una combinación de 3 tipos de movimientos puede ocurrir con relación a éste eje:

1.- Con respecto al eje longitudinal, la que consiste en elevación del borde medial y depresión del borde lateral del pie y un movimiento puesto de eversión.

2.- Abducción que es la rotación hacia afuera con relación al eje vertical de la tibia y aducción que es la rotación interna.

3.- Dorsiflexión y flexión plantar estos con relación al eje transverso. Este último movimiento es similar pero significativamente menor que el movimiento del Astrágalo sobre la tibia. A todo éste conjunto de movimientos cuando se efectúan en forma simultánea producen la supinación del pie.

La cabeza redondeada del Astrágalo ajusta dentro de la superficie en forma de copa del escafoides permitiendo el deslizamiento hacia adelante, hacia abajo y hacia adentro de la -

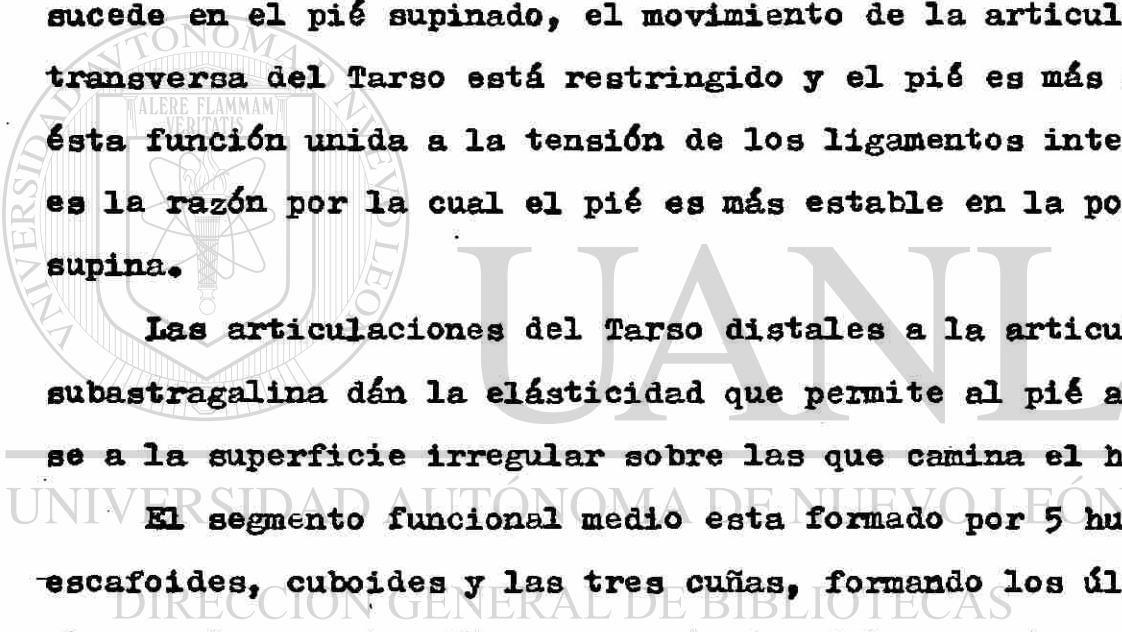
articulación formando así un importante movimiento de deslizamiento de la articulación Astrágalo escafoidea facilitando la inversión y eversión del pié.

La articulación calcánea-cuboidea tiene un margen limitado en su movimiento permitiendo cierta abducción y adducción - cuando el eje de la articulación Astrágalo-escafoidea va paralelo al eje de la articulación calcáneo cuboidea, hay libertad en el movimiento quedando el pié inestable. Este es la situación del pié pronado cuando los dos ejes son divergentes como sucede en el pié supinado, el movimiento de la articulación transversa del Tarso está restringido y el pié es más estable ésta función unida a la tensión de los ligamentos interóseos es la razón por la cual el pié es más estable en la posición supina.

Las articulaciones del Tarso distales a la articulación subastragalina dán la elasticidad que permite al pié adaptarse a la superficie irregular sobre las que camina el hombre.

El segmento funcional medio esta formado por 5 huesos; - escafoides, cuboides y las tres cuñas, formando los últimos 4 el arco transverso. El margen anterior del segmento medio no presenta un borde recto a la base de los huesos metatarsianos el segundo metatarsiano entre la primera y segunda cuñas reduce la flexión plantar y la dorsiflexión.

Las bases del tercero, cuarto y quinto metatarsianos son de forma oblicua lo que permiten movimiento de rotación de la tercera sobre la segunda, de la cuarta sobre la tercera y de la quinta sobre la cuarta. El quinto metatarsiano en contacto unicamente con la base del cuarto y el cuboides describe un -



arco mayor incrementado su movimiento de rotación el arco transverso produciendo la concavidad de la planta del pié.

El primer metatarsiano es el más grueso y corto de todos. Tiene una base en forma de riñón la que no solo permite la flexión dorsal y plantar, sino la rotación en un arco sobre el segundo metatarsiano. La forma de su base también permite el suave deslizamiento sobre la superficie de la primera cuña. Bajo la cabeza del primer metatarsiano hay 2 carillas que sirven para la articulación de los huesos sesamoideos y sirven como soporte de peso del cuerpo. Las cabezas metatarsianas para que tengan un grado adecuado de movimiento = deben estar alineadas en forma recta y las cápsulas y tendones deben ser suficientemente flexibles para permitir una extensión completa.

Los músculos cuyo origen están fuera del pié y actúan sobre éste constituyen los músculos extrínsecos del pié mientras que los intrínsecos se originan e insertan en el propio pié.

Quando el pié está soportando peso, el tendón de Aquiles<sup>®</sup> eleva el tobillo del piso. Debido a la oblicuidad del eje subastragalino, el grupo de los gemelos-sóleo actúan como un potente supinador de la articulación subastragalina cuando la porción anterior del pié se halla fija sobre el piso. El músculo sóleo acciona la articulación del tobillo sin tener la facultad de flexionar la rodilla como la tienen los gemelos. Estando de pié, en equilibrio, con ambos pies firmes en el suelo la estabilidad lateral se mantiene facilmente y la acción muscular es necesaria únicamente para mantener el equi


librio hacia adelante y atrás del centro de gravedad. Todos los tendones que pasan por atrás de los maleolos son considerados como flexores en la parte interna, estos son: El ti bial posterior, el flexor largo de los dedos y el flexor largo del dedo gordo. En el lado externo se encuentran los peroneos largo y corto, contribuyendo este grupo de musculos en un 5% de la tracción total empleada para elevar el talón del piso, la mayor responsabilidad de esta acción corresponde a los musculos gemelos y sóleo. Cuando se intenta sostener en un solo pie, la estabilidad depende de los tendones laterales y mediales que actúan a través de la articulación del tobillo.

No es posible examinar individualmente a los musculos de la planta del pie comunmente llamados intrínsecos en forma clínica importante siendo su función principal la de abuecar la planta del pie.

La fascia plantar es una continuación del tendón plantar.

El nervio ciático termina en el ángulo superior del hueco poplíteo donde se divide en los nervios tibial y peroneo común siendo básicamente el primero la continuación del ciático y el nervio peroneo común encontrándose por fuera del hueco poplíteo. El nervio tibial dá dos ramas, el nervio plantar interno y el nervio plantar externo siendo ambos motores y sensitivos. La arteria poplitea rama directa de la arteria femoral superficial pasa por el hueco poplíteo dividiéndose en la arteria tibial anterior y posterior, la arteria tibial anterior pasa através de la membrana interósea hacia el compartimiento anterior de la pierna y dorso del pie formando así

la arteria dorsal pedia. Las ramas terminales son las arterias metatarsianas, dorsal y dorsal de los dedos, las cuales se comunican con las ramas plantares distales.



# UANL

UNIVERSIDAD AUTÓNOMA DE NUEVO LEÓN

DIRECCIÓN GENERAL DE BIBLIOTECAS

®



## ETIOPATOGENIA:

La causa exacta del Pie Equino Varo Congénito permanece aún sin determinar motivo por el cual existen diversas teorías de las cuales mencionaremos:

- a) Embrionaria
- b) Defecto primario del germen plasmático
- c) Genética

Embrionaria.- Esta teoría considerada por Huter y demostrada por Henke y colaboradores nos reportan que existen posiciones fisiológicas del desarrollo embrionario del pie semejantes al Pie Equino Varo, para esto se mencionan cuatro etapas:

1o. Etapa (2do. mes) la forma del pie se caracteriza por inclinación equina notable por aducción intensa de las partes proximal y distal del pie, con el escafoide muy próximo al maleolo tibial.

2o. Etapa (inicio del 3er. mes) el pie entra en rotación hasta una posición de supinación notable pero se queda en flexión plantar de  $90^{\circ}$ , el 1er. metatarsiano está en aducción en menor grado.

3o. Etapa (mitad del 3er. mes) la inclinación equina disminuye en grado ligero y la supinación notable y el metatarso varo persisten.

4o. Etapa (principio del 4o. mes) el pie se encuentra en supinación media con metatarso varo ligero, en esta etapa la placa del pie empieza a entrar en rotación hacia la pronación sobre su eje largo, y los planos del pie y parte inferior de la pierna llegan de manera gradual a las posicio-

nes relativas que observamos en el adulto humano.

Defecto primario del germén plasmático.- Algunos autores como Settle y colaboradores pensaban que el Pié Equino Varo Congénito se debía a un defecto primario del germén - plasmático que se desarrolla en el pié, en el 1er. semestre del embarazo.

Genética.- Wynne-Davies, después de estudiar la historia familiar de 144 pacientes con Pié Equino Varo, propusieron que su causa es en parte genética y en parte ambiental - por un factor que actúa en el feto durante la vida intrauterina. La probabilidad de que cualquier individuo tenga Pié Equino Varo es de una por millar. Si un pequeño de una familia tiene la deformidad, las posibilidades de que haya un segundo hermano con la misma son de 1 en 35. Hay una frecuencia definitivamente mayor entre los varones parientes de una mujer afectada; es muy poco probable, sin embargo, que lo sufra las parientes de un varón que tiene el problema. Predomina en varones y la proporción entre estos y las mujeres son de dos por uno aproximadamente. Orden de nacimiento, edad de los padres y consanguinidad no tuvieron importancia. No se pudo demostrar ningún patrón reconocible de herencia que indicara un gene dominante, recesivo o relacionado con el sexo.

## FISIOPATOGENIA:

El Pié Equino Varo presenta cinco componentes en su deformidad, que son:

- 1) Equino
- 2) Varo
- 3) Aducto
- 4) Supino
- 5) Rotación Tibial

Es conveniente señalar que a menudo existe deformidad - cava acompañante, con la parte distal del pié en flexión plantar sobre la parte proximal a nivel de la articulación medio tarsiana.

En el Pié Equino Varo se reportan cambios esqueléticos y cambios en los tejidos blandos.

El hueso más afectado es el Astrágalo.

Deformidades del Astrágalo:

a) Desviado hacia adentro ó hacia la planta en su porción anterior observandose una disminución del ángulo formado por la cabeza y el cuello de este hueso (normal 150 a 155°) (hueso patológico de 115 a 135°).

b) Mira hacia adentro y hacia abajo en el Pié Equino Varo estando desplazado fuera de la mortaja.

c) Deformidad de las facetas articulares inferiores.

d) Seno del Tarso ensanchado.

Cambios en los Tejidos Blandos.-

El Pié Equino Varo es una exageración fija de la posición del Equino Varo normal y se ha descrito como una subluxa

ción congénita de la articulación Astrágalo-Calcáneo-Escafoidea en el Equino resistente, existen contracturas patológicas de tejidos blandos que evitan la reducción del escafoides y el calcaneo sobre la cabeza del Astrágalo. (11).

En el Pié Equino Varo no hay anomalías primarias de músculos y tendones, nervios o vasos. Las alteraciones de tejidos blandos son de naturaleza adaptativa y se ajustan a la deformidad esquelética. Nervios y músculos son normales desde los puntos de vista Macroscópico e Histológico. No hay inserciones primarias anormales.

Los tejidos blandos de las superficies medial y posterior de pié y tobillo están acortados. Todos los componentes de los tejidos blandos participan en el acortamiento: piel, tejido adiposo, músculos, tendones, cápsulas, ligamentos, nervios y vasos. Al principio la disminución de longitud no se debe a contractura fibrótica; simplemente los tejidos han crecido a esa longitud adaptándose a los contornos de los huesos. Manipulaciones forzadas y contusiones repetidas del pie pueden dar lugar a fibrosis de las partes blandas. (16).

Las Contracturas de las partes blandas se van a clasificar en 4;

1.- Contracturas posteriores.

2.- Contractura medial.

3.- Contractura subastragalina.

4.- Contractura plantar. (En niños de 3 a 5 años) (11).

1.- Contracturas posteriores.- Se encuentran acortados parte posterior de cápsula del tobillo y articulaciones subastragalinas, ligamento calcaneoperoneo, ligamento astragalo-

peroneo posterior y músculo tríceps sural. Las fibras internas del tendón de Aquiles se insertan más hacia adentro y hacia adelante en el calcáneo, y por lo tanto tiran del Talón hacia la posición vara.

2.- Contractura medial.- Los ligamentos deltoideo, tibioescafoideo, y calcaneoescafoideo están acortados; y las unidades musculotendinosas tibial posterior, flexor largo de los dedos, y flexor largo del dedo grueso están en contractura.

El tendón del tibial posterior y los ligamentos del Deltoideo y Calcaneoescafoideo inferior, los tres con contractura, y la cápsula astragaloescafoidea, suelen estar fundidos en una masa densa de tejido cicatrizal, que tira del Escafoides hacia el maléolo medial y el Sustentáculo astragalino.

3.-Contractura Subastragalina.- Estas abarcan el ligamento astrágalo-calcáneo interóseo y el ligamento bifurcado en "Y" que se extiende desde el Calcáneo hasta el borde externo del escafoides y hacia el borde medial del Cuboides.

4.-Contractura plantar.- Cuando hay deformidad equina acompañante de la parte distal del pie, fascia plantar, Abductor del dedo grueso, flexores cortos de los dedos y Abductor del quinto dedo están acortados. (11-16).



CUADRO CLINICO:

Grado y gravedad del Pie Equino Varo varía desde deformidad leve hasta una en la que los pies tocan el lado interno de la parte inferior de la pierna. El Pie Equino Varo puede ser de tipo rígido o de tipo flexible; es importante distinguir entre los dos. En el tipo rígido la deformidad es muy grave. El talón es pequeño y se encuentra en posición equina notable e inversión, tanto que la parte distal del pie se encuentra en posición vara notable. La piel está estirada y es delgada en la superficie dorsoexterna del tobillo y la parte proximal del pie, y está plegada en el lado interno del tobillo y a nivel del empeine. La deformidad es fija y se puede corregir solo un poco mediante manipulación pasiva. Suele acompañarse de atrofia moderada de la pierna.

En el tipo flexible la deformidad es menos grave y puede corregirse con facilidad hasta la posición neutra mediante manipulación pasiva. Hay pliegues cutáneos en la superficie dorsoexterna de tobillos y pie. El talón es de tamaño normal y la pierna tiene circunferencia normal o está atrofiada de manera mínima. Se trata probablemente de una deformidad estática relacionada con la posición intrauterina incorrecta.

Los datos clínicos describen las deformidades anatómicas. En el caso típico el pie y la pierna afectados tienen un aspecto zambo. La parte proximal del pie apunta hacia abajo y se levanta el talón, que está desviado bajo el astrágalo en posición invertida. El talón parece pequeño y hay pliegues profundos a nivel de la parte dorsal de la articulación del tobillo. La parte distal del pie está en abducción e inver-

sión. El cuerpo del astrágalo está desplazado en parte hacia afuera de la mortaja del tobillo entre los maléolos. Con la inversión de todo el pie por debajo del astrágalo y la aducción de la parte distal del pie la cabeza del astrágalo es el tejido subcutáneo más prominente en la superficie externa del dorso del pie. La piel de esta región convexa del pie está estirada y adelgazada y han desaparecido sus pliegues. El maléolo externo es más prominente que el interno. El desplazamiento interno del escafoides se puede palpar en el lado interno de la cabeza del astrágalo. Los surcos cutáneos son muy profundos en el lado interno cóncavo del pie.

Si se deja sin tratar el Pie Equino Varo la deformidad aumentará de manera progresiva y las contracturas se harán más rígidas. El pequeño cargará el peso en el borde externo del pie y en el maléolo peroneo. La ambulación será difícil y la marcha torpe. Pronto aparecerán callosidades y bolsas dolorosas en el lado externo del pie.

UNIVERSIDAD AUTÓNOMA DE NUEVO LEÓN

DIRECCIÓN GENERAL DE BIBLIOTECAS

HALLAZGOS RADIOGRAFICOS IMPORTANTES EN EL PIE EQUINO VARO CONGENITO, EN RELACION CON EL PIE NORMAL.

Es importante mencionar que en el lactante los centros primarios de osificación de astrágalo, calcáneo y cuboides metatarsianos y falanges están osificados y visibles, sin embargo el núcleo de osificación del escafoide tarsal es visible radiográficamente a los tres años de edad.


Se toman dos radiografías, con apoyo de peso una anteroposterior y otra lateral con dorsiflexión plantar. En la radiografía anteroposterior en el pie normal la dirección del eje largo del astrágalo señala hacia el primer metatarsiano y la del calcáneo hacia el quinto metatarsiano formando una V siendo éste ángulo entre los 20 y 40° como normal, en el Pie Equino Varo Congénito éste ángulo disminuye llegando en ocasiones a ser paralelos los ejes de ambos huesos apuntando hacia afuera en dirección del cuarto y quinto metatarsiano.

En la radiografía lateral que se toma con una dorsiflexión plantar de 30 a 45° se observará que el eje del astrágalo formado por la línea que une los puntos medios de la cabeza y del cuerpo de éste hueso y el eje de la planta del pie formado por la línea que une el tubérculo calcáneo con la cabeza del 3er. metatarsiano, en el pie normal el ángulo astrágalo calcáneo mide entre 35 y 50° en tanto que en el Pie Equino Varo es menor de 35° llegando inclusive a ser menor de 10°.

En el Pie Equino no corregido existe falta en la dorsiflexión del calcáneo, paralelismo del eje astrágalo-calcáneo y ausencia de la superposición normal de los extremos anterior

res del astrágalo y calcáneo

La insuficiencia del calcáneo para la dorsiflexión es -  
evidencia de corrección subtalar incompleta sin importar lo  
que se halla encontrado en el exámen clínico y la Rx en AP.



# UANL

---

UNIVERSIDAD AUTÓNOMA DE NUEVO LEÓN

®

DIRECCIÓN GENERAL DE BIBLIOTECAS

**TECNICA:**

La exposición quirúrgica adecuada es necesaria.

1.- Efectue una disección meticulosa bajo visión directa sin traumatizar las superficies articulares.

2.- Insición o liberación de todas las partes blandas contracturadas que evitan la corrección completa de la deformidad.

3.- Para reducir y estabilizar el escafoides y el calcáneo sobre el astrágalo se hace transficción de la articulación astrágalo escafoidea con un clavillo de Kirschner.

**INSICION.-** Con técnica de isquemia se efectua insición medial de 8 a 9 cms. de longitud que empieza en la base del primer metatarsal y continua posteriormente hasta el tendón de aquiles incurvandose ligeramente bajo el maléolo medial. La extensión vertical de la insición a lo largo del tendón no es necesaria y está contraindicado.

**EXPOSICION.-** La disección de un pequeño pie deformado es muy difícil pero se facilita grandemente si se identifican y se exponen las siguientes estructuras por orden.

- 1.- tendón del tibial posterior.
- 2.- flexor común de los dedos.
- 3.- paquete neurovascular tibial posterior.
- 4.- flexor propio del dedo grueso.
- 5.- tendón de Aquiles.

Conforme se exponen los tendones se debe incidir sus vainas ya que tambien se encuentran contracturadas.

El tibial posterior se debe identificar y su vaina seccionarse de su inserción por arriba del tobillo. En Pie Equino este tendón es más anterior y más vertical que en un pie normal. El flexor-

común de los dedos está por debajo del Tibial posterior y se libera de sus vainas. El paquete Neurovascular se identifica por la vena y se encuentra por detrás del flexor común de los dedos. La arteria, vena y nervio se movilizan cuidadosamente y se retraen con un pen-rose o cinta umbilical. El paquete Neurovascular debe movilizarse tanto proximal como distalmente de manera que el tejido patológico pueda cortarse bajo visión-directa. Una vez movilizado el paquete puede retraerse posteriormente y el flexor propio del dedo grueso se identifica bajo el Sustentaculum Tali y se libera de su vaina. La retracción anterior del paquete permite ver el Tendón de Aquiles, el cual se expone sólo 2 o 3 cms. distales. La exposición se completa por liberación de las vainas del flexor común de los dedos y flexor propio del dedo grueso por división del Nudo Maestro de Henry, esta estructura fibrocartilaginosa se inserta en la superficie inferior del Escafoides y envuelve al flexor común de los dedos y propio del dedo grueso cuando estos se cruzan. La escisión del Nudo Maestro de Henry es necesaria para movilizar el Escafoides. Después de que estas 5 estructuras se han identificado y movilizado, la escisión de las estructuras patológicas se realiza en 3 pasos;

- 1.- LIBERACION POSTERIOR.
- 2.- LIBERACION MEDIAL.
- 3.- LIBERACION SUBTALAR.

#### LIBERACION POSTERIOR .-

Debe efectuarse primero para facilitar la exposición y la escisión de las contracturas medial y subtalar. El Tendón de Aquiles se alarga con una Zetoplastia desinsertando la mitad -



medial de su inserción sobre el calcáneo.

La retracción anterior del paquete y del flexor propio del dedo grueso despues de que el Tendón de Aquiles se ha dividido, permite la visualización de la superficie posterior del tobillo. Se identifican el margen posterior de la Tibia y se efectúa una Capsulotomia posterior de la Articulacion Tibioastragalina bajo visión directa.

El ligamento Astrágaloperoneo posterior puede seccionar se expandiendo la capsulotomia lateralmente si es necesario.

En seguida se identifica y divide la capsula posterior del componente posterior de la articulación Subtalar junto con el ligamento Calcáneooperoneo el cual es accesible a la profundidad de la herida. El ligamento Calcáneo-peroneo por lo común está severamente contracturado y contribuye de manera importante a la deformidad del Talón en niños mas grandes. El paso final de la liberación posterior es la del Ligamento Deltoideo sobre el Calcáneo por extensión de la inscisión de la capsula Subtalar posterior ligeramente hacia adelante.

Despues que se han identificado la articulación Subtalar posterior a traves de esta inscisión capsular, se puede efectuar la corrección de las contracturas medial y Subtalar restantes.

**LIBERACION MEDIAL.-**

Los tendones y el paquete Neurovascular se retraen dejando ver una masa de tejido cicatrizal no identificable que está compuesto por el Tendón del Tibial posterior, ligamento Deltoideo superficial, la capsula de la articulación Astrággalo-Escafoidea y el ligamento plantar. El Escafoides siempre se encuentra desplazado medialmente, su movilización empieza por el corte del Tibial Posterior, encima del maleolo medial.

Se permite que el extremo proximal se retraiga mientras la porción distal insertada al Escafoides se preserva para usarse como retractor.

La masa de tejido cicatrizal debe researse sin dañar los haces y las superficies articulares. La tracción del cabo distal del Tibial posterior abre la articulación Astrágalo-Escafoidea y permite la resección de la inserción Escafoidea del ligamento Deltoideo y de la capsula Astrágalo-escafoidea. Este procedimiento evita daño a las superficies articulares.

Las inserciones del Tibial Posterior al Sustentaculum Tali y al ligamento plantar se seccionan y el ligamento plantar se secciona del Sustentaculum Tali.

La movilización del Escafoides medialmente desplazado, permite ahora ver la faceta articular falsa sobre la superficie medial y proximal de la Cabeza del Astrágalo.

La cabeza del Astrágalo aparece ligeramente mas medial que lo normal.

La liberación medial se completa regresando al sitio de la liberación posterior la cual termina en la liberación Subtalar y evertiendo el pie. La articulación Subtalar es de esta manera expuesta, permitiendo la liberación de la capa superficial del ligamento Deltoideo del calcáneo, bajo visión directa. La capa profunda del Deltoideo el cual se inserta en el cuerpo del Astrágalo debe respetarse. Si éste es seccionado la deformidad de pie PLANO con inclinación del Astrágalo puede desarrollarse.

## LIBERACION SUBTALAR.-

La Liberación Subtalar, completa la movilización del extremo anterior del Calcáneo y del Escafoides. El ligamento Interóseo Astragalo-Calcáneo, localizado sobre el Sustentaculum Tali, se expone por eversión del pie y se secciona bajo visión directa. La movilización del Escafoides se completa seccionando el LIGAMENTO EN "Y", este ligamento se extiende desde el Calcáneo al borde lateral del Escafoides y al borde medial del Cuboides. El cabo distal del Tibial Posterior se secciona en este momento del Escafoides.

Después de completar la Liberación posterior, medial y Subtalar, la deformidad puede reducirse sin ningún esfuerzo; cuando el escafoides es reducido dentro de la cabeza del Astrágalo, los otros huesos del Tarsó también se reducen.

Conforme el Escafoides se adelanta, el extremo anterior del Calcáneo se mueve lateralmente mientras el Sustentaculum Tali medialmente desplazado, asume una posición normal bajo el Astrágalo. LA ARTICULACION SUBTALAR ES ABIERTA COMO LIBRO. Para efectuar esta reducción el extremo anterior del Calcáneo debe evertirse y moverse lateralmente, mientras su Tuberosidad posterior se mueve hacia abajo de la articulación del Tobillo y del extremo posterior del Astrágalo. El Calcáneo por esto debe liberarse en ambos extremos si se quiere conseguir la corrección completa de la deformidad. La ventaja de la operación en un tiempo es que ambos extremos se liberan simultáneamente.

Debe tomarse cuidado de no sobrecorregir el Escafoi des, sobre la cabeza del Astrágalo. Se coloca un clavillo de Kirschner de 0.45 mms. insertado percutáneamente en el dorso del pie, en la región de la diáfisis del primer meta tarsal, efectuando transficción de la articulación Astrá galo-Escafoidea. Antes de la inserción del clavillo de Kirschner debe inspeccionarse cuidadosamente las relacio nes del Calcáneo y Escafoides con el Astrágalo para estar seguro que la corrección es completa y no se produ jo sobrecorrección del pie en valgo.

Despues de que se ha efectuado la transficción de la articulación Astrágalo-Escafoidea , el pie permanece en la posición corregida sin ayuda de fuerza externa.

El Tendon de Aquiles es reparado con una o dos suturas de crómico no continuo. Este tendón se alarga lo necesario para permitir la dorsiflexión en angulo recto. El alargamiento excesivo causa atrofia de los músculos de la pantorilla, y esto no es necesario.

Los tejidos subcutáneos se suturan con catgut, con puntos alternos. La piel se cierra con puntos alternos de material no reactivo. Se protege la punta del clavillo, el cual es doblado fuera de la piel y no se incorpora dentro del yeso. Una pequeña porción de fieltro estéril es colocado entre el clavillo y la piel como protección. Se aplica un molde enyesado tipo bota larga con la rodilla en ligera flexión. La dorsiflexión inicial del pie se limita al angulo recto para evitar tensión sobre la piel y los tejidos subcutáneos y separación de los bordes de la piel. El torniquete es retirado despues de que el yeso es

aplicado. Usualmente hay una contractura en flexión del dedo grueso como resultado de la corrección de la concavidad medial del pie.

### CUIDADOS POST-OPERATORIOS.-

3 Semanas despues de la operación se cambia el enyesado bajo anestesia general, sin quitar las suturas y colocando un nuevo yeso por abajo de rodilla, colocando el pie en dorsiflexión.

A las 6 semanas se vuelve a cambiar el yeso. Las suturas y el clavillo de Kirschner son retirados y un nuevo molde de yeso es aplicado con el pie en dorsiflexión y valgo. La inmovilización se continua por un total de 4 meses, cambiando el enyesado cuantas veces sea necesario. Si el niño camina se aplica un molde de yeso ambulatorio cuando se quitan las suturas y el clavillo.

Despues de los 4 meses de inmovilización, el pie se protege con una férula de Denis Browne con una barra evertora de 25 cms. que se usa durante las horas que duerma por un año. Se usan zapatos pronadores para caminar y en la barra, durante el día y por un periodo de 2 años.

### TECNICA EN NIÑOS MAS GRANDES CON DEFORMIDAD EN CAVO.-

Los niños de 3 a 5 años, usualmente tienen una deformidad severa en Cavo, con flexión plantar del 1er metatarsal. En estos niños la operación de un estadio está precedida por una Fasciotomia plantar.

Esta se efectúa en la misma operación a través de una pequeña incisión de 2 a 3 cms. sobre la superficie plantar del talón, en fascia plantar contracturada. Se secciona el origen de la Fascia plantar. El Abductor - del dedo grueso, flexores intrínsecos del pie, y Abductor del quinto dedo son desinsertados subperiosticamente del Calcáneo. Los niños mas grandes tambien tienen una tuberosidad del Escafoides grande que se hace prominente despues de la reducción . La porción prominente se reseca para evitar necrosis de la piel. La capsula que cubre el Escafoides y el Hueso Cuneiforme medial se incide si el Cuneiforme y la parte anterior del pie están en Aducción con relación al Escafoides.

INDICACIONES

Hay 2 indicaciones para la operación descrita;

1.- Falla para obtener completa corrección -

despues del Tratamiento no operatorio - LEÓN  
adecuado.

2.- Falla para mantener la corrección final, -  
con deformidad recurrente.

Aunque la principal indicación es para el - tratamiento del pie equino varo congénito resistente, en niños entre uno y dos años , el tratamiento tambien se indica para deformidad recurrente despues de corrección aparente con tratamiento no operatorio y quirúrgico. La edad límite es de 6 años. El método no se recomienda en niños mas grandes por los cambios adaptativos en la superficie articular que evitan la reducción del Astrágalo, y de la luxación Astragalo-Escafoidea.



R E S U L T A D O S

En el Hospital General de Zona y de Especialidades No. 21 del I.M.S.S. Monterrey, N.L., se efectuó Operación de Turco en 85 pacientes (126 pies) de Enero de 1981 a - Octubre de 1983.

## OPERACION DE TURCO EFECTUADA

	Pacientes	Masc.	Fem.	Bil.	Der.	Izg.
Año 1981 -	28 Pacientes	19	9	14	6	8
Año 1982 -	27 Pacientes	18	9	14	7	6
Año 1983 -	30 Pacientes	23	7	13	7	10

De ellos se seleccionaron 17 pacientes (25 pies) con Expediente Clínico, Radiográfico y Resultados Quirúrgicos completos, criterios por los cuales fueron evaluados.

Todos los pacientes pertenecieron al GRUPO I que comprende: pacientes que presentaron recurrencia de todos - los componentes de la deformidad, posterior a tratamiento

con moldes de yeso.

I FACTORES CLINICOS

A)

EDAD

0 - 1 = 12

1 - 2 = 3

2 - 3 = 2

B)

SEXO

MASCULINO FEMENINO

14

3

c) LOCALIZACION

Bilateral - 8  
 Derecho - 6  
 Izquierdo - 3

D) NUMERO DE YESOS CORRECTORES

Promedio - 14 yesos  
 Minimo - 2  
 Máximo - 30

E) GRADO CLINICO DE DEFORMIDAD PRE-OPERATORIA-PROMEDIO

Equino - 25 Grados  
 Varo - 15 Grados  
 Aducto - 30 Grados

II FACTORES RADIOGRAFICOS

En la valoración pre-operatoria radiográfica lateral con dorsiflexión de pies se encontró en todos:

- a) Ausencia de superposición de los extremos anteriores de astrágalo y calcáneo.
- b) Paralelismo astrágalo-calcáneo
- c) Ausencia de dorsiflexión del calcáneo.
- d) Con pérdida del ángulo de Kite menor de 10 grados.

En las radiografías anteroposterior de pies pre-operatorias encontramos paralelismo de los ejes astrágalo-calcáneo con ángulos menores de 15 grados.

### III FACTORES QUIRURGICOS

Los resultados se evaluaron de acuerdo a los criterios utilizados por el autor de la técnica y hacemos una comparación con el mismo.

	TURCO	I.M.S.S. No.21
EXCELENTES	68 pies = 46.%	0
BUENOS	65 pies = 44.%	17 pies = 68.%
REGULARES	9 pies = 6.%	5 pies = 20.%
MALOS	5 pies = 3.%	3 pies = 12.%

### COMPLICACIONES

En dos pacientes se presentó necrosis de los bordes de la herida que posteriormente evolucionaron en forma satisfactoria.

En un paciente hubo ulceración en el dorso del pie por compresión del yeso que ameritó retiro del mismo y con recidiva de todos los componentes de la deformidad.

UNIVERSIDAD AUTÓNOMA DE NUEVO LEÓN

DIRECCIÓN GENERAL DE BIBLIOTECAS

## DISCUSION (DE TURCO)

### FACTORES QUE AFECTAN LOS RESULTADOS:

- 1.- **EDAD DE LA OPERACION.**- Es de hacer notar que los resultados malos obtenidos es en niños que fueron operados con edad menor de 1 año. Los mejores resultados es en niños operados entre uno y dos años.
- 2.- **CIRUGIA PREVIA.**- Los resultados en pies que habian tenido cirugía previa, no fueron tan buenos como los que no habian sido operados.
- 3.- **CAMBIOS IATROGENICOS NO QUIRURGICOS.**- Los pacientes que habian recibido tratamiento no quirúrgico prolongado, con manipulaciones y aparatos de yeso, usualmente tuvieron mas fibrosis de los tejidos blandos.
- 4.- **SOBRECORRECCION Y PIE PLANO.**- La sobrecorrección con un pie plano severo es tambien posible despues de una liberación completa. La sobrecorrección usualmente ocurre cuando el escafoides es fijado con sobrerreducción lateral sobre la cabeza del astrágalo. Se ha observado que el pie plano es común en el lado contralateral en un paciente con Pie Equino unilateral.
- 5.- **METATARSO ADUCTO Y DEBILIDAD PERONEA.**- El metatarso - aducto severo usualmente es visto en pies con marcada sobrecorrección y con excesiva angulación en valgo del retropie. Pacientes con debilidad peronea pre-operatoria presentaron metatarso-aducto post-operatorio.
- 6.- **ESPASTICIDAD PERONEA Y PIE PLANO.**- Pacientes con episodios recurrentes de espasticidad peronea se relacionó con pie plano.

- 7.- **DEFORMIDAD EN CAVO.**- Una severa deformidad en Cavo fué evidente en pacientes de mayor edad, debido a contractura de la fascia plantar y contractura de la parte anterior del pie. Radiográficamente: flexión plantar del 1er. metatarsal. En niños de más de 4 años de edad es necesario una fasciotomía plantar de Steindler.
- 8.- **ATROFIA DE PANTORILLA Y DEBILIDAD.**- La cantidad de atrofia y debilidad de pantorilla se encuentra relacionado a la extensión de la elongación del tendón de Aquiles. Para evitar esto antes de suturar la zetoplastia del tendón de Aquiles, el cabo proximal del tendón es llevado distalmente y es suturado cuando el pie se encuentre en ángulo recto. Cuando se produjo atrofia marcada, el tendón del tibial posterior es transferido al de Aquiles.
- 9.- **FIJACION INTERNA CON DOS CLAVILLOS DE KIRSCHNER.**- La técnica quirúrgica original ha sido modificada e incluye transfixión de la articulación astrágalo-calcáneo en adición a la articulación astrágalo-escafoidea. La transfixión del astrágalo y calcáneo evita deformidad excesiva en valgo del retropie y sobrecorrección. La transfixión con dos clavillos es ventajoso en un pie pequeño con deformidad severa, o en un pie que ha sido operado en el cual el peligro de necrosis de la piel demanda inmovilización inicial con angulación en equino.
- 10.- **SECCION O ELONGACION DE LOS TENDONES TIBIAL POSTERIOR Y FLEXORES DE LOS DEDOS.**- En lo que respecta al ----

tendón tibial posterior, no ha habido diferencia en los resultados a largo plazo. Cuando el tendón ha sido seccionado, clínicamente en algunos pacientes hubo regeneración del mismo. Al hacerse alargamiento del tendón tibial posterior es imperativo liberar las inserciones en el sustentaculum tali.

cuando el flexor común de los dedos y flexor propio del dedo grueso no han sido alargados, hay una flexión temporal de los dedos.

#### DISCUSION (DE NUESTROS CASOS)

El promedio de edad al tiempo de la cirugía fué de 12 meses.

Los resultados obtenidos en 25 pies utilizando la técnica de Turco, que a excepción de los resultados excelentes no muestra diferencia significativas con el autor de la técnica.

En nuestro estudio ningún pie se pudo catalogar de excelente, ya que ninguno llegó a la corrección de ser comparado con pie normal. La mayoría presentaba: dorsiflexión hasta 90 grados, asimetría del pie, metatarso-aducto medio y aducto del antepie. Radiográficamente: con falta de dorsi flexión del calcáneo y disminución del ángulo de Kite.

El promedio de yesos utilizados fué de 14, con cambio cada 15 días, lo cual significan 7 meses promedio de tratamiento conservador.

El metatarso aducto fué una de las alteraciones difíciles de corregir y el cual se encuentra relacionada con Sin-desmostomia medial incompleta.



42

Debemos tomar en cuenta para nuestros resultados que el seguimiento de los pacientes fué por 2 años, la mayoría de los padres con bajo nivel socio-económico, en algunos de los pacientes sin uso de la Férula de Dennis Browns y Zapatos Tarsopronadores.

### CONCLUSIONES

- 1.- 85 pacientes (126 pies) con diagnóstico de Pie Equino Varo congénito idiopático fueron operados con la técnica de Turco en el departamento de Ortopedia del Hospital de Zona y de Especialidades No. 21 del I.M.S.S. Monterrey, N.L., seleccionándose 17 pacientes (25 pies) para el estudio.
- 2.- La edad promedio al operarse fué de 12 meses con manejo conservador pre-operatorio, promedio de 7 meses - (14 yesos, con cambio cada 15 días). Predomina del sexo masculino: 14 niños y 3 niñas. Localización: 14 Bilateral, 6 Derechos y 3 Izquierdos.
- 3.- El análisis clínico pre-operatorio puso de manifiesto una deformidad con promedio: varo de 15 grados - aducto de 30 grados y equino de 25 grados.
- 4.- Los resultados obtenidos en esta serie de acuerdo a los criterios del autor de la técnica son: Excelentes - 0 - Buenos - 17 pies (68.%) Regulares - 9 pies (20.%) Malos - 3 pies (12.%)
- 5.- No aceptamos la hipótesis del proyecto debido a que no se obtuvieron pies con resultados Excelentes, que pudieran compararse a un pie normal.
- 6.- Para mejorar los resultados aconsejamos tomar en cuenta: el tipo de pie, edad del paciente, técnica quirúrgica fidedigna a la del autor, y control post-op. estricto.

BIBLIOGRAFIA.-

- 1.- Mc. Cauley, J.C. M.D. "Clubfoot History of the development and the concept of pathogenesis and treatment". - Clinical Orthopaedics - Vol. 44 - Pags. 51 - Fecha 1966.
- 2.- Garrison Fielding H.M.D. "Historia de la Medicina", - Editorial Interamericana.- Cuarta Edición.- Traducción de la Edición de E.U.A. - Año 1966. Pags. 327
- 3.- Giannestras Nicholas J.M.D. "Trastornos del pie" Editorial Salvat.- 2da. Edición.-Traducción al Español de la Edición de E.U.A. - Pags. 231-234.- Fecha 1979.
- 4.- Beatson, R.R. and Pearson, J.R. M.D.- "A method of Assessing correction in Club Feet". J. Bone Joint Surg. Vol. 48B- Pags. 40-50 - Fecha 1966.
- 5.- Bost, F.C. M.D. Schottstaedt, E.R. M.D. and Larsen, L.J. M.D. "Plantar Disecction, an operation to release the soft tissues in recurrent or recalcitrant Talipes Equinovarus". J. Bone Joint Surg. Vol 42A. Pags. 151-164 - Fecha 1960.
- 6.- Blockey, N.L. M.D. and Smith, M.G.H. M.D. "The treatment of Congenital Club Foot". J. Bone Joint Surg. 48B- Pags. 600-665 - Fecha 1966.
- 7.- Evans, Dillwyn. M.D. "Relapsed Club Foot". J. Bone Joint Surg. Vol. 43B- Pags. 722-733 - Fecha 1961.
- 8.- Ponseti, I.V. M.D. and Smoley E.M. M.D. "Congenital Club Foot; The results of treatment". J. Bone Joint Surg. Vol. 45A- Pags. 261-275- Fecha 1963.

- 9.- Kite J.H. M.D. "Principles involved in the Treatment of Club Foot" J.Bone Joint Surg. Vol.21 - Pags. 595-606 - Fecha 1939.
- 10.- Abrams, R.C. M.D. "Relapsed Club Foot. The early results of an evaluation of the Dillwyn Evans operation". J.Bone Joint Surg. Vol.51A- Pags. 270 - Fecha 1969.
- 11.- Turco Vincent J. M.D. "Surgical Correction of the resistant Club Foot. One-Stage-Posteromedial release with - Internal Fixation". A preliminary report. J.Bone Joint Surg. Vol.53A. Pags. 477-497- Fecha 1971.
- 12.- Turco Vincent J. M.D. "Resistant Congenital Club Foot. - Instructional Course Lectures" The American Academy of - Orthopaedics Surgeons. Vol. 24- Pags. 104-121-Fecha 1975
- 13.- Turco Vincent J. M.D. "Resistant Congenital Club Foot - One Stage Posteromedial release with internal fixation" A follow up report of a fifteen-Year experience. J.Bone Joint Surg. Vol.-61A- Pags. 805-814- Fecha 1979.
- 14.- Wyne-Davies. R. M.D. "Talipes equinovarus. A review of Eighty four cases after completion of treatment" J.Bone Joint Surg. Vol. 46B- Pags. 464-476- Fecha 1964.
- 15.- Kuhlman, R.F. M.D. and Bell J.F. M.D. "A clinical - evaluation of operative procedures for congenital - Talipes equinovarus". J.Bone Joint. Surg. Vol. 39A- - Pags. 265-282- Fecha 1957.
- 16.- Tachdjian M.O. M.D."Ortopedia Pediátrica"- Editorial - Interamericana - primera edición en español traducción de la edición de E.U.A. - Año 1976 Pags. 1263-1313.



