

UNIVERSIDAD AUTONOMA DE NUEVO LEON

FACULTAD DE MEDICINA
SUBDIRECCION DE ESTUDIOS
DE POSTGRADO



I.M.S.S.

CENTRO MEDICO DEL NORESTE
HOSPITAL DE ESPECIALIDADES No. 21

METODO VERSATIL DE FIJACION EXTERNA
PARA OSTEOTOMIAS Y FRACTURAS
DE LA TIBIA

TESIS

QUE PARA OBTENER EL TITULO
EN LA ESPECIALIDAD DE
ORTOPEDIA Y TRAUMATOLOGIA

PRESENTA EL


DR. ROGELIO PEÑA GOMEZ

ASESOR DE TESIS

DR. MARCO TULIO FLORES GUTIERREZ

MONTERREY, N. L.,

DICIEMBRE DE 1983




UANL

UNIVERSIDAD AUTÓNOMA DE NUEVO LEÓN




DIRECCIÓN GENERAL DE BIBLIOTECAS

TE
RD5
94
c.1



1080087752



UANL


UNIVERSIDAD AUTÓNOMA DE NUEVO LEÓN

®

DIRECCIÓN GENERAL DE BIBLIOTECAS

UNIVERSIDAD AUTÓNOMA DE NUEVO LEÓN

FACULTAD DE MEDICINA
DIRECCIÓN DE ESTUDIOS
DE ESPECIALIDAD



UANL

UNIVERSIDAD AUTÓNOMA DE NUEVO LEÓN



DIRECCIÓN GENERAL DE BIBLIOTECAS

QUE PARA OBTENER EL TÍTULO
EN LA ESPECIALIDAD DE
ORTOPEDIA Y TRAUMATOLOGÍA

PRESENTA AL


DR. ROBERTO FERRER GONZALEZ

ASESOR DEL TÍTULO

DR. RAMONA JULIANA GONZALEZ GONZALEZ

A MIS HERMANOS.

CON ESPECIAL DEDICACION A RAFAEL, QUIEN CON
ANIMO SIEMPRE JUVEN HA SIDO MI MEJOR COLABO
RADOR EN MI PROYECTOS Y HA HECHO REALIDAD
LOS DISEÑOS QUE SE PRESENTAN.




UANL

UNIVERSIDAD AUTÓNOMA DE NUEVO LEÓN

DIRECCIÓN GENERAL DE BIBLIOTECAS

EL HERMANO AYUDADO POR SU
HERMANO ES COMO UNA CIUDAD
AMURALLADA.

A MI ASESOR: DR. MARCO CELIC FLORES GUTIERREZ
DILIGENTE PALABERON, POR CUYA DIRECCION A MAS
DE LOGRAR LA PRESENTE AL POSIBDO CONTEMPLAR -
NUEVUS HORIZONTES.



UANL

UNIVERSIDAD AUTÓNOMA DE NUEVO LEÓN



DIRECCIÓN GENERAL DE BIBLIOTECAS

LAS CALLAS PALABRAS DEL SA-
BIO SE HACEN OIR MEJOR QUE
LOS GRITOS DEL QUE MANDA A
NECIOS.

ECL.9-17

— T E S I S —

METODO VERSATIL DE FIJACION
EXTERNA PARA OSTECTOMIAS Y
FRACTURAS DE TIBIA.

(TRABAJO EXPERIMENTAL).

ASESORADA POR:

DR. MARCO TULIO FLORES GTZ. ®

DIRECCIÓN GENERAL DE BIBLIOTECAS
PRESENTADA POR:

DR. ROGELIO PEÑA GÓMEZ.

--- I N D I C E ---

	PAGS.
INTRODUCCION	I
ANTECEDENTES CIENTIFICOS	2
PLANTEAMIENTO DEL PROBLEMA	3
HIPOTESIS	5
OBJETIVOS	7
MATERIAL Y METODO	8
OBSERVACIONES EXPERIMENTALES	9
PLANEACION PRE-OPERATORIA DE OSTEOTOMIA VALGUIZAN-	
TE	12
METODO TRANS-OPERATORIO DE OSTEOTOMIAS	14
PLANEACION PRE-OPERATORIA PARA FIJACION EXTERNA	
DE FRACTURAS	20
RESULTADOS EN PACIENTES	24
CONCLUSIONES	27
REFERENCIAS BIBLIOGRAFICAS	28

— INTRODUCCION —

La experiencia u observación de la vida diaria da a conocer diversos fenómenos cuya causa ha tenido que preguntarse el hombre, tarde o temprano. Pero el método verdaderamente científico de estudiar los fenómenos físicos consiste en someterlos al proceso experimental: esto es, en reproducir los fenómenos, aislarlos y variar a voluntad las circunstancias que en ellos influyen, con la idea de averiguar las causas que los producen. De este modo, emanada de la inquietud por encontrar soluciones posibles a algunas de las dificultades técnicas en la fijación externa en casos de osteotomías supratubercitarias y fracturas diafisarias expuestas de tibia que lo requieran, ha nacido la idea de llevar a cabo el presente estudio que primero en forma experimental en tibias de cadáveres y posteriormente en pacientes de nuestro servicio desarrolla en forma escueta pero objetiva soluciones sencillas para obtener los resultados deseados en el empleo de esta técnica de fijación.

Se pretende optimizar los recursos actuales agregando otros de fácil adquisición y posible elaboración siendo adaptables a los medios de fijación externa A-O tanto los guidores como las rótulas del fijador externo diseñado y elaborado en el desarrollo de la actual.

Malgaigne y Levi(1953)emplearon dispositivos tipo gancho; Lambotte(1907) utilizó fijadores semejantes a los actuales; Roger Anderson, Otto Stader, H.H.Haynes(U.S.A.) y Raoul Hoffmann(Suiza) en los 1930's hicieron grandes avances en esta tecnica utilizando ocasionalmente yesos complementarios; - Charnley(Inglaterra) en el periodo de la post-guerra utilizó un marco simple; K.E.Müller(9) en 1952 diseñó un dispositivo que permite distracción, compresión y corrección de angulaciones mediante montajes especiales pero sin lograr corrección de rotaciones despues de montar dicho dispositivo; Wagner(Alemania) y Kagumura(Japón) desarrollaron un aparato para elongación de miembros pelvicos; Ilizarov(Rusia) y Kroner (U.S.A.) emplearon fijadores externos con estructuras circulares; Vidal y Adrey (Francia) en los 1960's utilizando el dispositivo de Hoffmann con doble marco externo lograron correcciones en los tres planos; Chao, Jorgensen y Adrey demostraron que el aparato de Hoffmann es tan rígido - como cualquier otro(2); Shenk y Williniger, Rahn, Rittman y Perren(II) han demostrado la curación ósea con fijadores externos rígidos; Maguet (en 1975) utilizando los fijadores - externos después de osteotmías supratuberocitarias de tibia demostró excelentes resultados, siendo mucho mejores que los reportados por G.M.Engel y F.G.Lipper(3) que efectuaron osteotomía en cuña e inmovilizaron con yeso; Sven Olervo(10), R.B.Lawyer y L.N.Lubbers(7) utilizando el aparato de Hoffmann en fracturas expuestas de tibia de tercer grado reportaron excelentes resultados obteniendo consolidación ósea en un tiempo promedio de 5.8 meses; similares resultados obtuvo Lendez(8) con el de Vidal-Adrey o el de Müller.

— PLANTEAMIENTO DEL PROBLEMA —

Los fijadores externos son de uso frecuente en osteotomías y fracturas expuestas de tibia. Para optimizar la utilidad de éstos se requiere:

1.- En osteotomías : A) Planeación perfecta, en caso de ser valguizantes llevar el ángulo alfa a +2 a +4 grados (Maquet) si se tiene el eje mecánico y en su defecto a más de 7 grados si sólo se tiene el eje anatómico; B) Corrección transoperatoria deseada (6) para pronóstico esperado (en el post-operatorio).

2.- En fracturas expuestas : A) Buena valoración de lesiones de tejidos blandos (IO, I2); B) Valoración del daño circulatorio distal (I2) y C) Estado general del paciente (IO).

3.- En caso de osteotomías o fracturas: A) Elección del método adecuado de inmovilización o fijación; B) Conocimiento de las dificultades técnicas (I, 4, 5, I2); C) Tratar de obtener una fijación rígida y a la vez modificable después de colocado el fijador (4).


En este Hospital del Instituto Mexicano del Seguro Social en la Cd. de Monterrey N.L. Mex., durante el año proximo pasado se llevaron a cabo 48 osteotomías supratubercitarias curviplanas de tibia proximal (37 a valgo y 11 a varo) y solo fué posible registrar 3 fracturas expuestas de tibia grado III. Habiendo obtenido los expedientes radiograficos de 25 de estos pacientes se excluyeron 3 por haber sido fijados por otros medios en casos de osteotomías, en los 3 casos de fractura fue asequible el expediente radiografico de cada uno.

Después de medir las angulaciones post-operatorias resultantes en el eje anatómico (solo 3 poseían eje mecánico pre-

operatorio) de 16 osteotomías valguizantes se obtuvieron angulaciones en valgo de 2 a 20 grados y de 6 osteotomías varizantes se obtuvieron angulaciones también en valgo de 2 a 20 grados. En todos los casos se usó fijador externo A-O Standard.

En los 3 casos de fracturas expuestas de tercer grado fijadas externamente con mismo fijador arriba mencionado persistieron angulaciones de 4 grados de varo, 9 grados en varo y 7 grados en valgo respectivamente las cuales no fueron posibles de corregir mediante tracción y distracción simultaneas a cada lado en las barras.

Por la irregularidad de los resultados obtenidos y para facilitar la técnica de fijación pre-trans y post-operatoria a fin de obtener los resultados queridos incoamos la presente.



UANL

UNIVERSIDAD AUTÓNOMA DE NUEVO LEÓN

DIRECCIÓN GENERAL DE BIBLIOTECAS



-- HIPOTESIS --

1.- Si se planea pre-operatoriamente la angulación en valgo deseada para corregir el genu varo, teniendo el ángulo de corrección en un dispositivo guía de los clavos que sea fácilmente desmontable y con movilidad para dar la angulación, se obtendrá dicha angulación entre los clavos al ser introducidos en la tibia.


2.- Habiendo colocado los clavos con la angulación de corrección deseada y previo a la osteotomía la cual queda entre el clavo del segmento proximal supratuberocitario y el distal infratuberocitario, después de efectuada dicha osteotomía, movilizándolo el segmento distal para dejar los clavos proximal con distales en forma paralela se tendrá la corrección esperada y será fácil la colocación del fijador externo.

3.- El mismo guiador puede utilizarse para adelantamiento del segmento distal a la osteotomía si posee aditamentos de medida conocida que permitan colocar el clavo o clavos que van en este segmento distal en sentido posterior al clavo proximal. Así, después de colocados los clavos, efectuada la osteotomía, hecho el adelantamiento del segmento distal, quedarán perfectamente paralelos dichos clavos, darán el desplazamiento deseado y permitirán la fácil colocación del fijador.

4.- En casos de fracturas se facilitará la colocación del fijador externo si pre-operatoriamente se tiene en el guiador la proyección del sitio en que se introducirán los clavos y en consecuencia el de las rotulas y la colocación de éstas en las barras.

5.- Cuando quedan angulaciones varo o valgo en osteotomías o fracturas y no es conveniente movilizar los clavos pa-

ra colocarlos en otra dirección para corregir estas angulaciones será sencillo si en lugar de emplear rótulas Standard no giratorias se emplean otras que si lo sean en este plano, mas aún cuando no se requieran de otros aditamentos más sofisticados y se obtenga con la simple tracción y distracción simultanea a cada lado en las barras roscadas del fijador - Standard, las cuales pueden ser empleadas además para hacer compresión o distracción simétrica de los segmentos del hueso fracturado.



UANL

UNIVERSIDAD AUTÓNOMA DE NUEVO LEÓN

®

DIRECCIÓN GENERAL DE BIBLIOTECAS

--- OBJETIVOS ---

I.- Analizar las dificultades técnicas de la fijación externa de osteotomías supratuberocitarias y fracturas diafisarias de tibia implementando un método para eliminar las más posibles mediante modelos experimentales y posteriormente si fuesen obtenidos los resultados esperados llevar a cabo dicho método en aquellos pacientes del servicio que así lo requiriesen y de ser posible.

2.-Facilitar la aplicación de fijadores externos.

3.- Perfeccionar los resultados de osteotomías supratuberocitarias y fracturas de tibia fijadas externamente.

4.-Presentar dispositivos sencillos de elaboración y de manejo para obtener los resultados mencionados. Estos son de dos tipos: A) Un guiador de clavos y B) Un fijador externo de rotulas giratorias en el plano frontal.

5.-Poder contar con estos recursos técnica y económicamente asequibles.

— MATERIAL Y METODO —

I. MATERIAL :

- 1.-Equipo de perforación y corte neumático.
- 2.-Clavos de Steinmann: Lisos, roscados y con rosca intermedia.
- 3.-Tibias de cadáveres de buena consistencia obtenidas en osteoteca.
- 4.-Guiador de clavos de diseño original.
- 5.-Fijador externo simple A-O de barras roscadas y rotulas simples(Standard).
- 6.-Fijador externo de barras roscadas y rotulas giratorias sobre el plano frontal móviles para correcciones varo-valgo al hacer tracción y distracción simultanea en las barras (diseño original).

II. METODO :

- 1.-Serán introducidos los clavos sin el guiador y se observarán los efectos que en estos se producen así como en el hueso y posteriormente se observarán las dificultades para colocar las rotulas y las barras del fijador.
- 2.-Se utilizará el guiador para introducir los clavos y se harán las mismas observaciones de nota anterior.
- 3.-Lo anterior hecho primero en hueso integro se llevará a cabo en tibia fracturada.
- 4.-Serán colocados el fijador externo simple A-O y el de diseño actual implementado con rotulas giratorias en el plano frontal y se valorarán las correcciones varo-valgo.
- 5.-Mediante el uso del guiador serán llevadas a cabo osteotomías supratubercitarias curviplanas con y sin adelantamiento del segmento distal y se valorarán resultados.

-- OBSERVACIONES EXPERIMENTALES --

(Llevadas a cabo utilizando tibias de cadáveres bien consistentes).

I. INTRODUCCION DE CLAVOS STEINMANN DE 4 y 5 mms. DE DIAMETRO:

I.1.-Clavos lisos:

A) Calentamiento en relación directa con la velocidad de introducción, fué importante aún a velocidad mínima y - produjo quemaduras incluso a velocidades medias en hueso.

B) Perforando antes de la introducción del clavo con broca de diámetro 0.5 mms. menor que el del clavo disminuyó dicho calentamiento.

C) Tendencia a tomar otra dirección a la deseada al introducirlo sin perforación con broca previa al clavo o a mayor velocidad.

D) Fácil deslizamiento del clavo después de haber sido insertado en el hueso.

I.2.-Clavos roscados:

A) Calentamiento menor que con clavo liso.

B) Fué mínimo cuando se había perforado previamente con la broca.

C) Rígidas en la inserción del clavo sin permitir deslizamiento alguno.

D) Solo al inicio de la introducción del clavo sin hacer perforación con broca se observó ligera tendencia a cambiar su dirección.

E) Después de retirar el clavo fué observada claramente la rosca que labró en el hueso cortical.

I.3.-Clavos lisos con rosca intermedia A-C :

A) Al introducir la parte lisa inicial se observaron los mismos resultados que al tratar con clavos lisos.

B) La introducción de la broca 0.5mms. menor que el diámetro de la parte roscada (la cual es 0.5 mms. mayor que la porción lisa) eliminó el calentamiento y permitió rigidez en la inserción así como fácil extracción solo utilizando el perforador.

II. COLOCACION DEL DISPOSITIVO DE FIJACION EXTERNA.:

II.I.- Fracturas diafisarias :

A) La dificultad principal para adaptar las rotulas y barras del fijador externo de marco simple A-O fué la situación irregular anterior o posterior de unos clavos con respecto a los otros.

B) Con el uso del guiador preparado antes de introducir los clavos fué eliminada esta dificultad.

C) Después de colocado este fijador fué difícil la corrección varo-valgo mayor de 5 grados debido a la tensión ejercida en los clavos por las rotulas fijas (simples).

D) Cambiando las rótulas simples por las giratorias sobre el plano frontal mediante distracción y compresión simultaneas fué corregible fácilmente cualquiera de éstas angulaciones.

III. OSTECTOMIAS SUPRATUBERCITARIAS :

Fué efectuado en una tibia osteotomía valgizante utilizando goniómetro quirúrgico ordinario. El clavo proximal se insertó paralelo a superficies articulares y los distales según la gradación en el goniómetro. Para lograr la dirección perfecta fué necesaria estrecha observación por

la tendencia a cambiarla así como su paralelismo entre los distales sobre el plano frontal y también entre éstos con el proximal en dirección lateral.

Se facilitó el procedimiento utilizando el guizador el cual, además de permitir la perfecta corrección valga deja paralelos los clavos tanto en dirección frontal como en lateral permitiendo la fácil colocación del fijador simple.

Se revisó la configuración externa de la porción epifisaria, metafisaria y de tercio proximal de las tibias (total 5) encontrando que la porción epifisaria con diámetro mayor en el platillo tibial de 53.7 mms. promedio y la parte distal (donde se pretendían colocar los clavos distales) con diámetro promedio de 35.7 mms. se encontraban en distinta dirección siendo la porción epifisaria 8 mms. más posterior que la distal.

Se preparó guizador colocando dados de 1 cm. intermedios entre el tubillo guía y la barra principal para los dos clavos distales quedando por tanto a 1 cms. posteriores al proximal y con la corrección deseada del valgo. Por la razón expuesta en el párrafo anterior el primer clavo (epifisario) se insertó lo más anterior posible permitiendo insertar posteriormente los clavos distales sin lesionar la superficie más posterior de la cortical ("in vivo" evitaría daño vasculo-nervioso). Hecha la osteotomía y colocados los clavos paralelos en direcciones frontal y lateral se obtuvo la corrección deseada en ambas así como una fijación satisfactoria.

— PLANEACION PRE-OPERATORIA DE OSTEOTOMIA VALGUIZANTE —

1. Tomar Rx. A.P. de miembro pelvico en apoyo monopodálico que incluya articulaciones de cadera, rodilla y tobillo y toda la longitud del miembro.


2. Trazar una línea recta que vaya del centro de la cabeza femoral al centro de la articulación del tobillo (mortaja), esta línea llamada "EJE MECANICO" debe pasar entre ambas espinas y eje diafisario de la tibia, por tanto será de 0° de angulación normalmente. En caso de presentar angulación con el eje diafisario tibial se formará el "ANGULO ALFA" que siempre es anormal y deberá cuantificarse en grados con el signo - para deformidad vara y con el signo + para deformidad valga.

3. Armar el guiador con los editamentos tubulares-guías fijados en la barra con tuercas utilizando una llave inglesa colocando el tubular-guía para el clavo proximal a 90° en relación con la barra y los distales en ángulo de 90° menos los grados del ALFA en caso de querer corregir a la neutra; si quiere hiper corregirse hacia el valgo se restan a los 90° la suma de los grados del ángulo ALFA y los grados hacia los cuales se quiere valguizar. Si solo se tiene el eje anatómico en la toma radiográfica puede efectuarse de la misma forma teniendo en cuenta el ángulo diafisario femoro-tibial (normal de 3 a 9 grados).

La distancia entre cada clavo es dada por la forma y tamaño de la osteotomía y puede obtenerse satisfactoriamente instalando el ensemble del tubular-guía en el orificio que mejor le corresponda en la barra de fijación.

Si desea efectuarse deslizamiento hacia anterior del

mento distal se colocarán los dados para adelantamiento en tre el aditamento tubular-guía y la barra que sean de longitud igual a la del adelantamiento pretendido, esto permitirá que al introducir los clavos queden posteriores los distales en relación al proximal y al llevar a cabo la corrección de la angulación y llevar hacia adelante el segmento distal queden paralelos y sea fácil la colocación del fijador(Figs. 1,2,3 y 4).



UANL

UNIVERSIDAD AUTÓNOMA DE NUEVO LEÓN



DIRECCIÓN GENERAL DE BIBLIOTECAS

--- METODO TRANS-OPERATORIO DE OSTEOTOMIAS ---

1. Osteotomía del peroné en su tercio proximal resecado un segmento de longitud en mms. aproximadamente similar a la cantidad de grados por corregir.

2. Abordaje extra-articular para epifisis proximal de tibia que permita exponer tuberosidad anterior y las corticales medial y lateral al mismo nivel.

3. Incursión intra-articular de un clavillo de Kirschner paralelo a superficies articulares femoro-tibiales y a 1 o 2 cms. distal a este otro de Steinmann de 4 a 5 mms. de diámetro.

4. Colocación del guiador introduciendo en el clavo proximal el tubular correspondiente y colocando la barra para hacerla a la diafisis tibial en sentido lateral (esto evitará ante o recurvatum post-operatorios).

5. Introducción de los dos clavos distales a través de tubulares correspondientes pasando ambas corticales sin tocaer los tejidos blandos del lado opuesto (medial). ®


6. Si se prefiere antes de introducir los clavos de Steinmann se pasará la broca 0.5 mms. de diámetro menor para evitaer quemaduras por fricción, aflojamiento y probable infección.

7. Se hace osteotomía curva convexa hacia arriba supra-tuberositaria de aprox. 2.5 cms. de radio utilizando broca y osteotomo delgados de corte perpendicular perfecto con el plano frontal de la diafisis tibial.

8. Movilización del segmento distal hasta dejar paralelos en los dos sentidos anterior y lateral los clavos y previa sección puntiforme de la piel en sitio de salida se

introduce lo que faltaba a clavos distales.

9. Colocación del fijador externo simple A-C. Esto debe ser sin ninguna dificultad debido al paralelismo de los clavos. De esta forma, se hace compresión primero entre el clavo más proximal y el más distal y después entre los dos distales (Figs. 2,3 y 4).



UANL

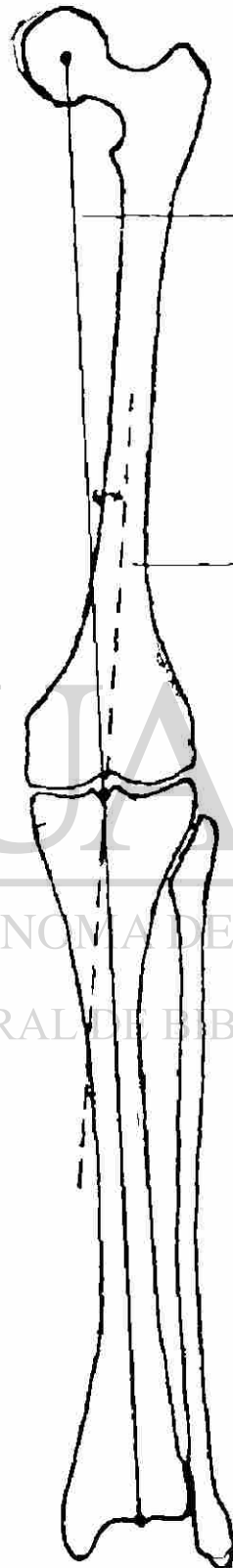
UNIVERSIDAD AUTÓNOMA DE NUEVO LEÓN

®

DIRECCIÓN GENERAL DE BIBLIOTECAS


FIG. I

MIEMBRO PELVICO
NORMAL.



EJE MECANICO
NORMAL = 0°

EJE ANATOMICO
C ANGULO DIA-
FISIARIO FEMO-
RO-TIBIAL
NORMAL = 3° a 9°



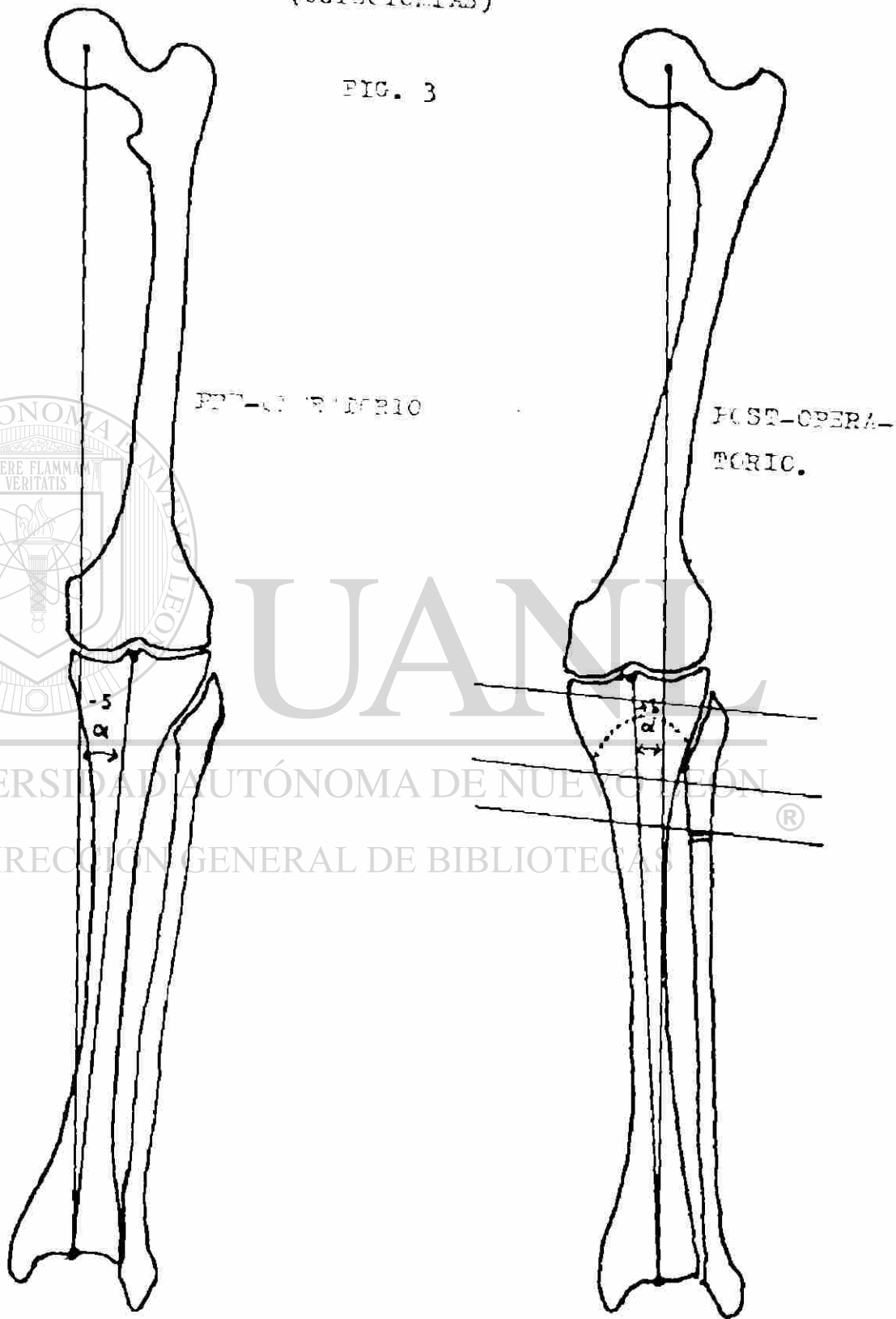
UNIVERSIDAD AUTÓNOMA DE NUEVO LEÓN

DIRECCIÓN GENERAL DE BIBLIOTECAS

®

(OSTECTOMIAS)

FIG. 3



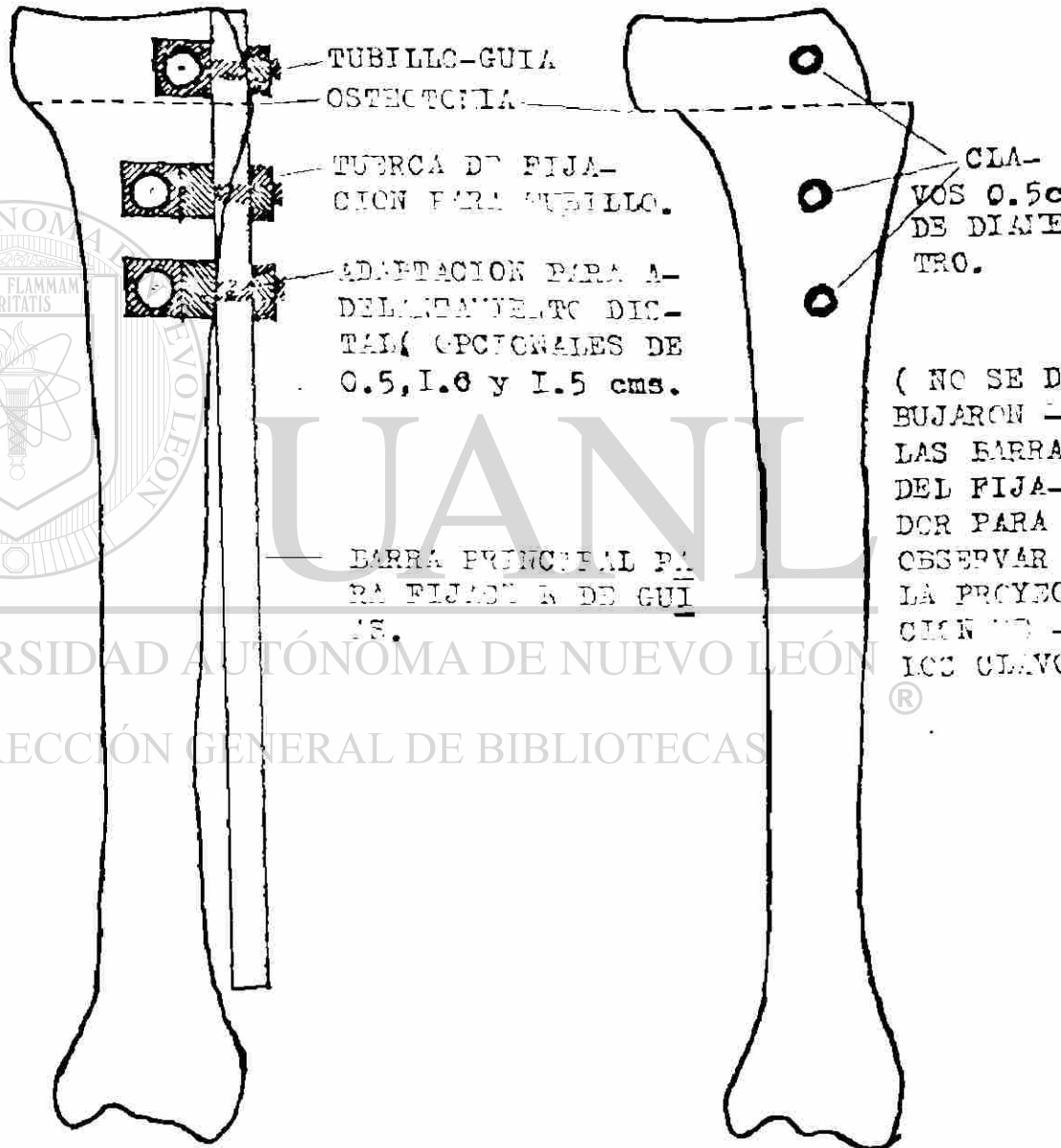
— ADELANTAMIENTO DISTAL —
(OSTECTOMIAS)

(19)

FIG. 4

TRANS-OPERATORIO

POST-OPERATORIO



— VISTA LATERAL —

== PLANEACION PRE-OPERATORIA PARA FIJACION EXTERNA
DE FRACTURAS ==

1. Toma de Rx. A.P. y lateral simples.
2. Elección del sitio ideal para colocar los clavos de Steinmann.
3. Colocación de tubulares-guías en la barra fijandolos mediante la tuerca a 90° y a la distancia elegida. (Fig.5).

== METODO TRANS-OPERATORIO DE FIJACION EXTERNA ==

1. Reducción por maniobras bajo control radiográfico.
2. Colocación del guiador lateral a la tibia con tubulares dirigidos hacia el sitio de elección para inserción de clavos.
3. Perforación con broca (protegida por camisa) guiada por tubulares guías y a continuación inserción de clavos 0.5mm de diámetro mayor al de la broca.
4. Colocación del marco simple A-O.
5. Control radiográfico.
6. En caso de angulación remanente en varo o valgo que no pueda corregirse haciendo distracción y compresión simultánea en las barras, se logrará su perfecta corrección si se cambia el marco simple por el tubular A-O con barras articuladas y/o rótulas giratorias, se adapta el dispositivo de Hoffmann, o simplemente se cambian las rótulas simples por las que hemos diseñado y se hacen los mismos movimientos simultáneos de compresión y distracción en las barras teniendo como centro de rotación el foco de la fractura. (Fig. 6 y 7).

FIG. 5

ETAPA PRIMERA:

-PLANEACION RADIO-
LOGICA.

-ACOMODO DE LOS TU-
BILLOS EN EL GUIA-
DOR FIJANDOSE A -
LA BARRA EN ANGU-
LO DE 90° Y A LA -
DISTANCIA DESEADA.

-REDUCCION POR MA-
NIERAS EXTERNAS
DE LA FRACTURA.

-INTRODUCCION DE -
CLAVES A TRAVES -
DE TUBILLOS.®






FIG. 6

ETAPA SEGUNDA:



—SE HA RETIRADO
EL GUIADOR.

SE COLOCA EL FI
JADOR EXTERNO -
DE CUALQUIER TI
PC.



UANL


UNIVERSIDAD AUTÓNOMA DE NUEVO LEÓN

DIRECCIÓN GENERAL DE BIBLIOTECAS



FIG. 7


ETAPA TERCERA :



-SE TOMA CONTROL
RADIOGRAFICO.

-EN ESTE CASO HA
QUEDADO VALGO DE
20 GRADOS.

-ESTA ANGULACION
PUEDE CORREGIR-
SE FACILMENTE -
CON ESTE FIJA-
DOR EXTERNO DE
RODULAS GIRATO-
RIAS SOBRE EL -
PLANO FRONTAL
Y SE OBTIENE CO-
RRECCION IGUAL
QUE LA OBSERVA-
DA EN LA FIGURA
DE LA ETAPA SE-
GUNDA (HOJA AN-
TERIOR).



UNIVERSIDAD AUTÓNOMA DE NUEVO LEÓN

DIRECCIÓN GENERAL DE BIBLIOTECAS

= R E S U L T A D O S E N P A C I E N T E S =

El método experimental estudiado en las anteriores notas, después de haber sido corroborada su utilidad, sencillez y precisión en tibias de cadáveres de osteoteca fué aplicado a 10 pacientes de nuestro servicio en un lapso de 4 meses siguiendo los lineamientos ennumerados en las fracciones correspondientes de la actual. De esta forma hemos obtenido los resultados siguientes:

I. INSERCIÓN DE CLAVOS:

En grado poco menor se produjeron los mismos efectos en el hueso vivo que en el de cadáveres con las precauciones correspondientes, no obstante ello, hubo un caso de quemadura ligera de piel por no poseer en ese momento la broca correspondiente para perforar antes de haber introducido los clavos.

II. OSTEOTOMÍAS SUPRATUBERCULARIAS CURVIFRONTALS:

Aplicado a 10 pacientes, 7 del sexo masculino y 3 del sexo femenino con edades que fluctuaron entre 29 y 72 años, promedio de 50.5 años, la gran mayoría entre la 6ª y 7ª década de la vida y con angulaciones en el eje anatómico de I° valgo hasta varo de 9° en 7 pacientes y en los 3 pacientes restantes eje mecánico de Alfa -2° a Alfa -19°.

Se obtuvo en el post-operatorio la corrección planeada en los 8 primeros casos en el eje anatómico (6 casos) el cual fué individualizado variando la angulación deseada desde valgo 8° a valgo II°; también en los casos planeados con eje mecánico pre-operatorio (2 casos) el cual fué de +2° para el Alfa.

Hubo un error de planeación en el caso noveno que fué el mayor de valgo en el eje anatómico. En el caso No 10 planeado para llevar el varo de Alfa -19 a valgo de Alfa 0° (eje mecánico) la planeación pre-operatoria del guiador fué errónea con 10 grados comprobados al día siguiente de la intervención con Alfa +10 (valgo), y no siendo posible su corrección con el marco simple ya instalado con rótulas Standard A-0, fueron cambiadas éstas por las diseñadas ahora (giratorias sobre plano frontal para corrección varo-valgo) en la cama del paciente en forma indolora obteniendo con precisión la corrección deseada en la sala de Rayos X. (Ver cuadro de hoja siguiente).

El desplazamiento del segmento distal (junto con el tendón rotuliano) de 1 cm. empleando el dado para avance entre los tubulares distales y la barra principal fué llevado a cabo en tres pacientes en los cuales se obtuvo la corrección esperada en este plano.

En el post-operatorio inmediato no se presentaron complicaciones neurovasculares distales de importancia a excepción de edema discreto en dos pacientes, uno de ellos presentó infección moderada de tejidos blandos dos semanas después de la intervención la cual cedió con antibioticos apropiados a una semana de ser diagnosticada.

= R E S U L T A D O S E N P A C I E N T E S =

CASO N ^o .	EDAD	SEXO	EJE PRE-OPERATORIO ANAT.	EJE PLANEADO ANAT. MEC.	EJE POST-OPERATORIO ANAT. MEC.
1	72	FEM.	+1°	+10°	+10° +3°
2	52	MASC.	---	--- +2°	--- +2°
3	37	MASC.	-3°	+10°	---
4	64	MASC.	-1°	+10°	---
5	61	MASC.	-4°	+8°	---
6	20	MASC.	---	--- +2°	--- +2°
7	68	MASC.	-5°	+9°	+9° +1°
8	58	MASC.	-6°	+11°	+11°
9	62	FEM.	-9°	+11°	+12°
10	71	FEM.	---	--- 0°	--- 0°

EL SIGNO + se refiere a deformidad valga.

EL SIGNO - se refiere a deformidad vara.


--- C O N C L U S I O N E S ---

- 1.- Conociendo las dificultades técnicas de la fijación externa podrán evitarse más fácilmente.
- 2.- Deben seguirse los principios originalmente establecidos para esta técnica cuando quieran obtenerse los resultados óptimos.
- 3.- La perforación con broca de diámetro menor al clavo debe efectuarse siempre antes de ser este insertado.
- 4.- La broca y el clavo siempre se introducirán a la menor velocidad posible.
- 5.- Son ideales los clavos lisos con rosca intermedia (A-O).
- 6.- La incisión en el punto de entrada y el de salida del clavo disminuye grandemente el riesgo de quemaduras por fricción.
- 7.- Antes de efectuar la fijación externa de una fractura diafisiaría de tibia que la requiera o una osteotomía supratubercular de tibia debe efectuarse una planeación pre-operatoria perfecta.
- 8.- El uso de un guiador de clavos preparado pre-operatoriamente con la corrección deseada en forma precisa facilitará el procedimiento trans-operatorio y dará el resultado perfecto según la planeación pre-operatoria.
- 9.- La corrección varo-valgo se facilitará en el post-opertorio si las rótulas se inclinan según la dirección de los clavos cuando se hace distracción y compresión simultaneas en las barras sin que requieran de otros accesorios.

--- REFERENCIAS BIBLIOGRÁFICAS ---

1. Bauer G.C.H.: Tibial osteotomy in gonarthrosis: J. of Bone and Joint Surg. 51A:1545, 1969.
2. Brooker A.F. and Edwards CH.C.: External Fixation: Williams and Wilkins, Baltimore (London) 1979.
3. Engel G.M. and Lippert F.G.: Valgus tibial osteotomy: Cl. Orthop. 156:198 Mayo 1981.
4. Haeri G.B.: Tibial osteotomy combined with joint debridement: Cl. Orthop. 151:53 Sept. 1980.
5. Insall J., Shoji H., Moyer V.: High tibial Osteotomy: J. of Bone and Joint Surg. 56A:1397 Oct. 1974.
6. Kettlecamp D.B.: A method for quantitative analysis of medial and lateral compression forces at the knee during standing: Cl. Orthop. 83:202 1972.
7. Lawyer J.R. and Lawrence M. Lubbers: Use of the Hoffmann apparatus in the treatment of unstable tibial fractures: - J. of Bone and Joint Surg. 62A(8):264 1980.
8. Mendez J.F., Cabral A.I. and Lima C.: Open fractures of the tibia I. Cl. Orthop. 156:98 Mayo 1981.
9. Müller, M.E., Allgower, M. and Willenegger, H.: Manual of osteosintesis: Springer-Verlag, New York 1980.
10. Clervo S.: Treatment of open fractures of tibia and ankle: Cl. Orthop. 136:212 Oct. 1978.
11. Rahn B.R., Gallenaro P., Baltensperger A. and Perren S.M.: Primary Bone Healing: J. of Bone and Joint Surg. 53A:783 - Junio 1971.
12. Steeve B.H., Cierne G. and Tabbets J.B.: The management of tibial fractures with associated soft-tissue loss :Plast. Reconstr. Surg. 68(1):73 1981.

13. Torgerson W.R., Kettlecamp D.B., Igou R.A. and Leach R. E.:
Tibial osteotomy for treatment of degenerative arthritis of-
the knee: Cl. Orthop. 101:46 1974.



U A N L

MEJOR ES EL FIN DE UNA COSA
QUE SU PRINCIPIO.

ECL. 6-8

UNIVERSIDAD AUTÓNOMA DE NUEVO LEÓN



DIRECCIÓN GENERAL DE BIBLIOTECAS



JUAN L

THE UNIVERSITY OF CHICAGO PRESS

CHICAGO, ILLINOIS

