Figura 19

Cortes histológicos obtenidos de la BIOPSIA 3. Grupo B (con HA).
Paciente: V.H. /Pieza 2.2 Tinción: Hematoxilina y Eosina.

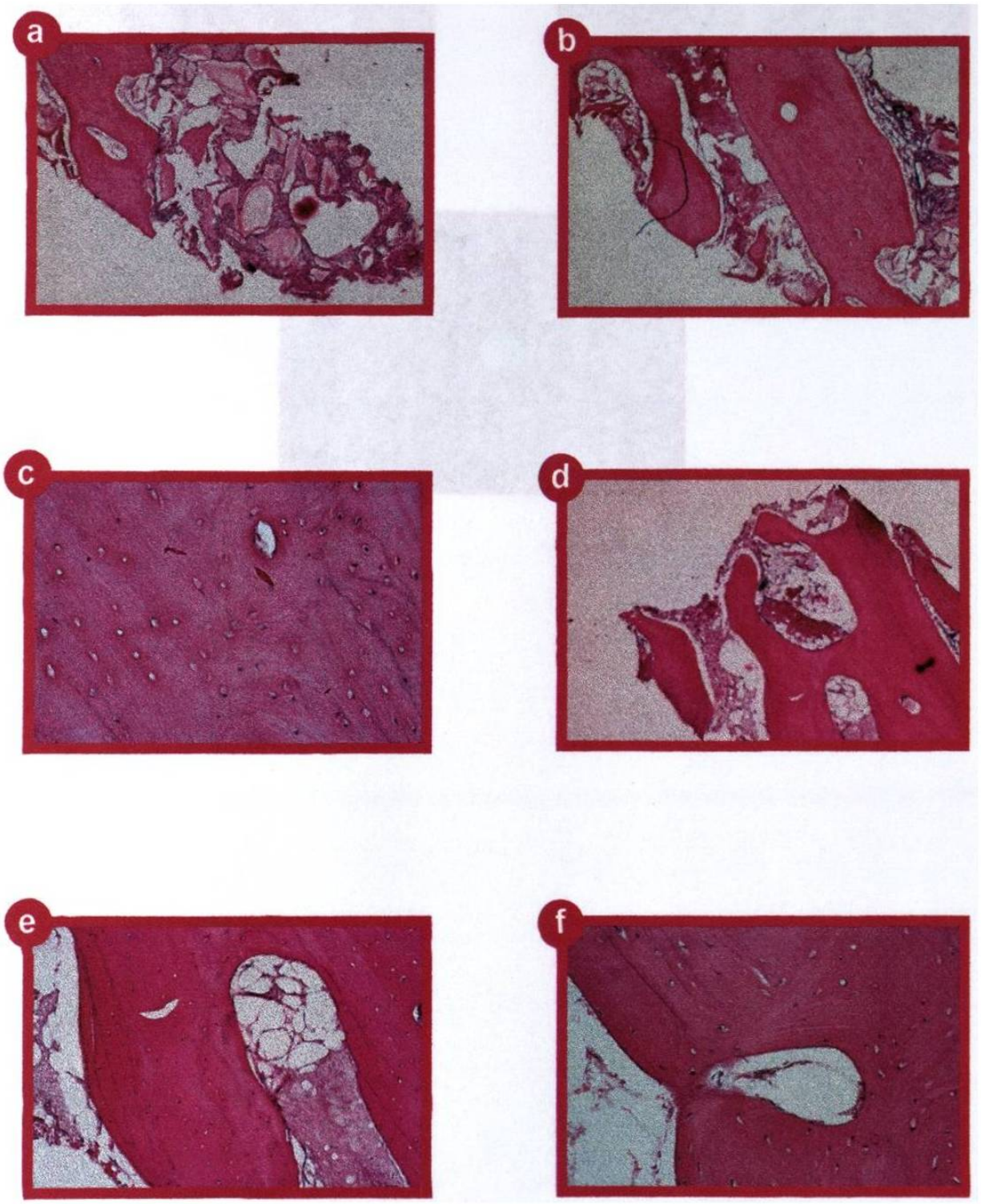

g

h

i

Figura 20

Cortes histológicos obtenidos de la BIOPSIA 4. Grupo A (sin HA).
Paciente: F.R. /Pieza 1.5 Tinción: Hematoxilina y Eosina.

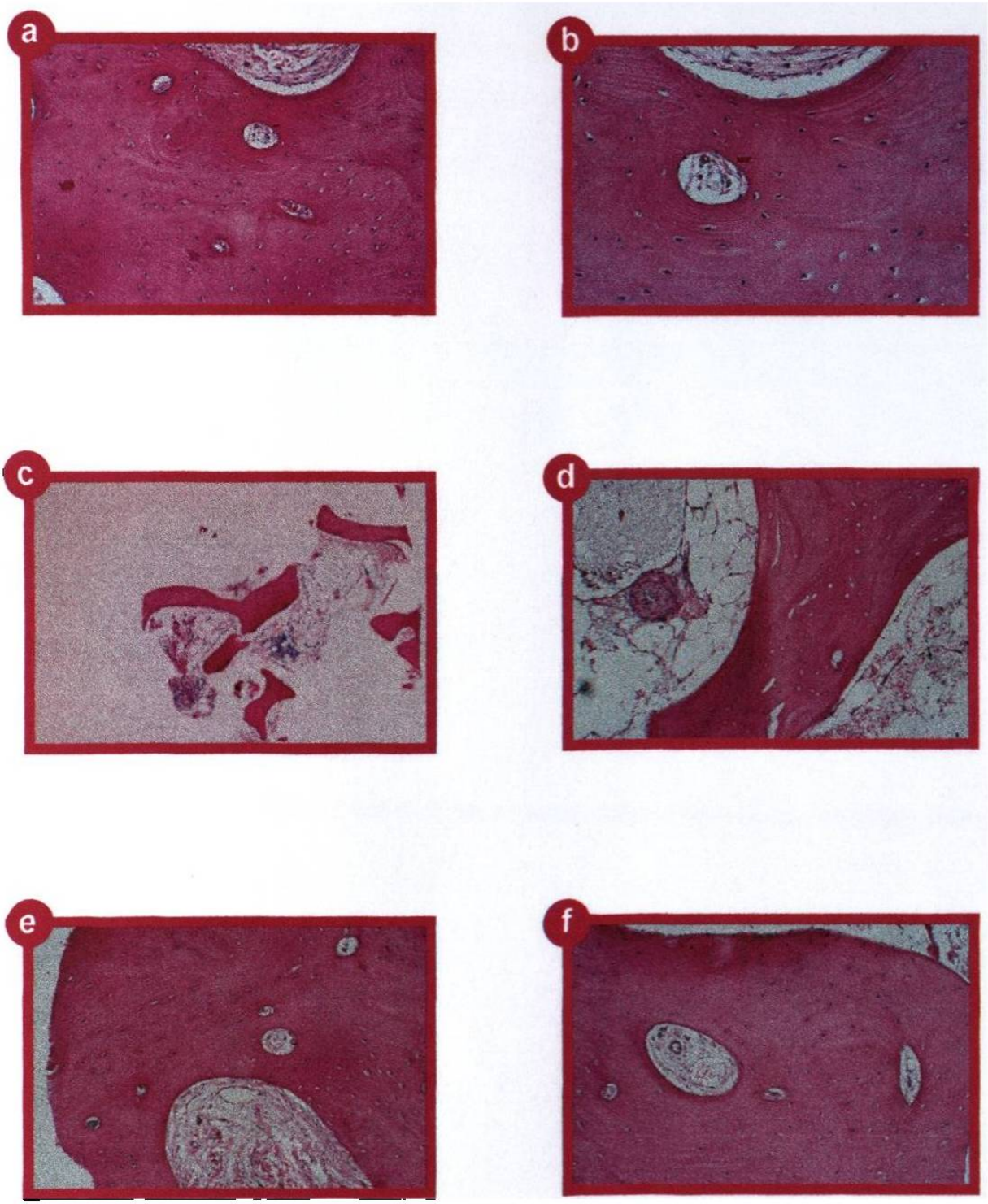

Figura 21

Cortes histológicos obtenidos de la BIOPSIA 5. Grupo A (sin HA).
Paciente: M.J. M. /Pieza 1.5 Tinción: Hematoxilina y Eosina.

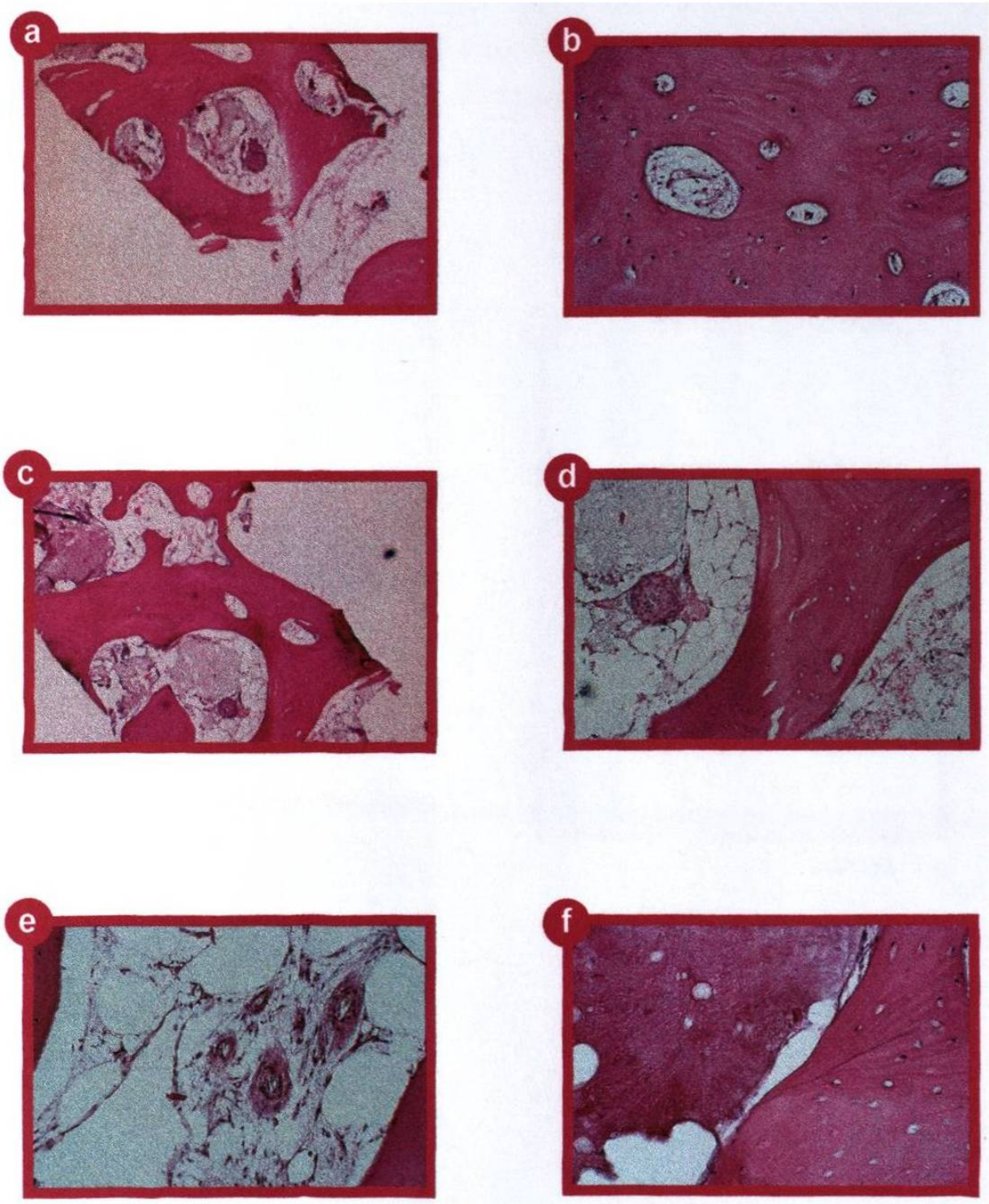

Figura 22

Cortes histológicos obtenidos de la BIOPSIA 6. Grupo B (con HA).
Paciente: M.J. M. /Pieza 2.5 Tinción: Hematoxilina y Eosina.



Figura 23

Vista panorámica de los cortes histológicos de la BIOPSIA 1. Grupo A (sin HA)
Paciente: J.B. /Pieza 2.2

Laminilla 1-1

Laminilla 1-2



Laminilla 1-3

Figura 24

Vista panorámica de los cortes histológicos de la BIOPSIA 2. Grupo B (con HA)
Paciente: T.M. /Pieza 1.2

Laminilla 2-1

Laminilla 2-2

Laminilla 2-3

Figura 25

Vista panorámica de los cortes histológicos de la BIOPSIA 3. Grupo B (con HA)
Paciente: V.H. /Pieza 2.2

Laminilla 3-1

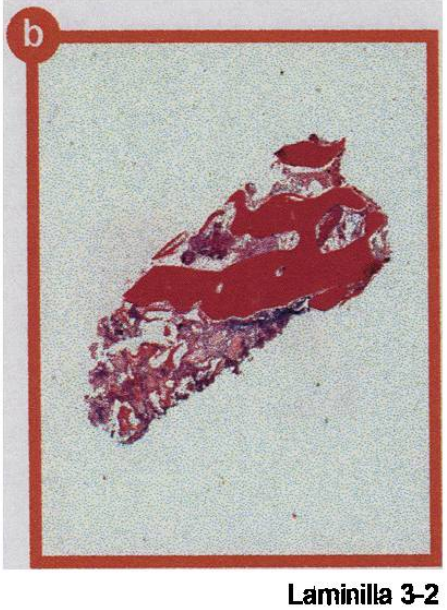

Laminilla 3-2

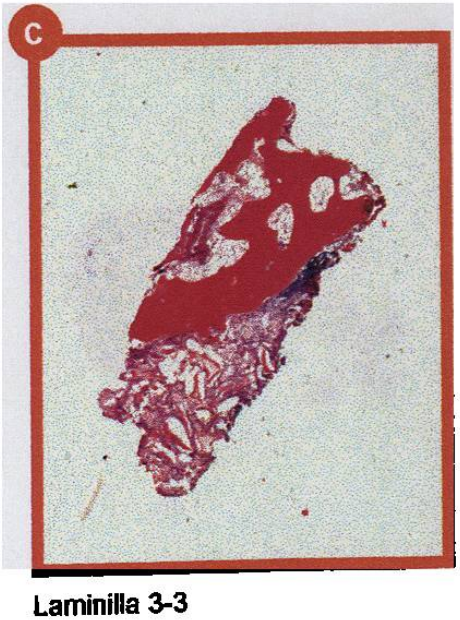

Laminilla 3-3

Figura 26

Vista panorámica de los cortes histológicos de la BIOPSIA 4. Grupo A (sin HA)
Paciente: F.R. /Pieza 1.5

Laminilla 4-1

Laminilla 4-2

Laminilla 4-3

Figura 27

Vista panorámica de los cortes histológicos de la BIOPSIA 5. Grupo A (sin HA)
Paciente: M.J. M. /Pieza 1.5



Laminilla 5-1

Laminilla 5-2

Laminilla 5-3

Figura 28

Vista panorámica de los cortes histológicos de la BIOPSIA 6. Grupo B (con HA)
Paciente: M.J. M. /Pieza 2.5

Laminilla 6-1

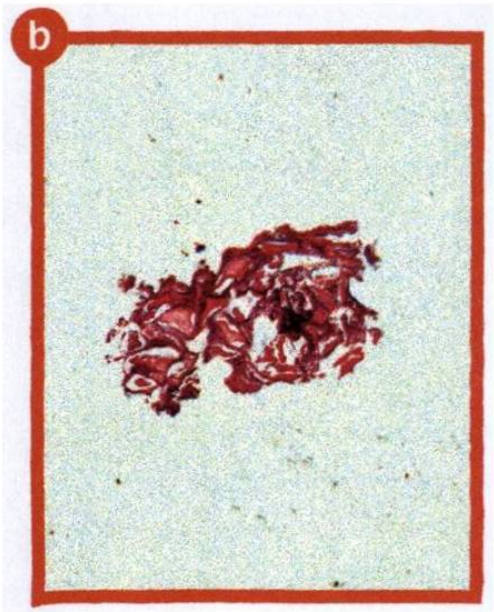

Laminilla 6-2

Laminilla 6-3