PROLOGO

La elección del tema para mi Tesis Doctoral no fué nada difícil. Las malformaciones arteriovenosas (MAVs) del cerebro han sido motivo de mi muy particular fascinación desde mis primeros balbuceos neuroquirúrgicos. Era notorio entonces el cauteloso respeto que los distinguidos maestros con quienes inicié mi aprendizaje en Neurocirugía clínica, los doctores Samuel R Snodgrass (+), e Ira J Jakson, tenían hacia estas lesiones. Muchísimas ocasiones hubo en que, no con cierto grado de total frustración, una vez que había sido demostrada angiográficamente la malformación, era declarada inoperable. El paciente no tenía entonces ninguna otra alternativa. Es muy probable que esta circunstancia haya sido la motivación básica impulsora de mi creciente y siempre renovado interés profesional y académico respecto a estas lesiones. A la vuelta de "80 años" del ejercicio de la Especialidad, puedo mirar hacia atrás y, evaluando mis resultados quirúrgicos, sentirme con la tranquilidad de que son comparables a los de otros neurocirujanos en el mundo. La mayoría de los pacientes con MAV cerebral incluídos en esta serie quirúrgica personal han sido manejados en el Hospital Universitario "Dr. José Eleuterio González", UANL, Monterrey. Algunos otros han sido derechohabientes del Hospital Regional del Instituto de Seguridad y Servicios Sociales de Trabajadores del Estado (ISSSTE), y otros, encontrados en la práctica privada. Esta es la experiencia que

expongo gustosamente al escrutinio de la H. Comisión Doctoral de la Facultad de Medicina de la Universidad Autónoma de Nuevo León.

El trabajo lo he arreglado en tres partes. La Primera es una introducción acerca de las MAVs cerebrales en general, una especie de monografía que ayudará al lector a comprender un poco mejor sus antecedentes históricos, su embriología y su anatomía, su fisiopatología y su histología, su sintomatología y sus medios de diagnóstico, su historia natural (por fragmentaria que esta sea) y, particularmente, sus alternativas terapeúticas. El tratamiento quirúrgico, utilizando técnicas de microneurocirugía, es el que es aceptado universalmente como ideal, siempre y cuando pueda la malformación ser removida en su totalidad con seguridad para el paciente y con mínimas posibilidades de crear un déficit neurológico añadido.

La Segunda Parte es el tema central de mi Tesis. Se refiere a las malformaciones arteriovenosas localizadas en la profundidad del hemisferio cerebral, en el área del trígono ventricular. Su íntima relación con áreas neurológicas funcionales importantes, algunas consideradas como vitales, y su compleja vascularización, han determinado que estas malformaciones sean categorizadas no raramente aún, como inoperables. En esta región, la aferencia arterial de la MAV está suministrada fundamentalmente por ramas de las arterias coroideas anterior (ACorA), rama de la carótida interna (ACI), y posterior (ACorP), derivación de la arteria cerebral posterior (ACP). El drenaje de esta MAV está dirigido hacia el sistema venoso profundo, compuesto por afluentes de las venas

cerebral interna (VCI) y de Rosenthal (VR) que desembocan en el eje formado por la vena de Galeno (VG) y el seno recto (SR). Como se verá, seis pacientes portadores de malformaciones trigonales fueron exitosamente operados, sin mortalidad quirúrgica, y con morbilidad postoperatoria no incapacitante. Aún más, todos los pacientes se reintegraron a sus ocupaciones previas.

En una Tercera Parte, y como simple complemento, he enlistado algunas fichas bibliográficas y biográficas correlacionadas. Este Archivo Biobibliográfico ha sido integrado casi ad verbatim de distintas Fuentes que están citadas al final del escrito. Cada elemento del Archivo está señalado en el texto con un asterisco (*).

Tengo la esperanza de que este trabajo pueda estimular a los que nos siguen al estudio y manejo de los pacientes que sufren una MAV cerebral. Si pensase que ésto podría servir de enseñanza a otros, podría parecer petulante. Pero es un esfuerzo que individualmente se suma a la experiencia de otros en el mundo de la neurocirugía universal.

Román Garza Mercado

Monterrey, Nuevo León, Noviembre 10, 1989

PREFACIO

La enfermedad vascular del cerebro representa para el estudioso de los problemas del Sistema Nervioso Central (SNC) una preocupación interminable. Y, ciertamente, con absoluta razón. La enfermedad vascular cerebral no solamente es la más común de las afecciones que alteran la fisiología del SNC (1) sino que, en los Estados Unidos de Norteamérica y otros países industrializados del mundo, ocupa el tercer lugar en frecuencia como causa de muerte en la población general, superada tan solo por las neoplasias malignas y las cardiopatías (186). También ocupa un lugar relevante como origen de incapacidad física y mental. La sintomatología de la enfermedad vascular cerebral es protéica. Su más temida y dramática presentación clínica, sin embargo, tanto por su amenaza a la vida como a la función, es el accidente vascular cerebral (AVC), apoplejía cerebral o stroke. El AVC ha sido definido como "la presentación súbita no convulsiva de un déficit neurológico focal" (1), y como "un síndrome clínico de súbita o rápida instalación, constituído por una constelación de signos neurológicos que perduran más de 24 horas" (186). La apoplejía—término atribuído por Carter (17) a Hipócrates*—es caracterizada como "la pérdida súbita del funcionamiento cerebral", y la palabra stroke significa, literalmente traducida, "golpe súbito" o "crisis fulminante" (33). La circunstancia de que el vocablo apoplejía aparezca citado una treintena de veces en los escritos Hipocráticos (108) sugiere que el origen cerebral del AVC, y su pronóstico nefasto, es reconocido

desde hace más de 2,500 años (17,194). En sus aforismos, Hipócrates ya señalaba que "curar un ataque ligero de apoplejía es difícil, y uno grave, imposible" (17).

El AVC puede ser oclusivo (trombosis, embolia) o hemorrágico [hemorragias subaracnoidea (HSA), intracerebral (HIC), y/o intraventricular (HIV)]. En las estadísticas generales, el AVC oclusivo predomina en frecuencia sobre el hemorrágico en una proporción aproximada de 4 a 1. En 736 casos de AVCs que componen la serie de Harvard (Harvard Stroke Series), 82% fueron oclusivos y 18% hemorrágicos (150). De estos últimos, 11% fueron debidos a HIC hipertensiva y 7% a ruptura de aneurisma arterial intracraneal o MAV cerebral. En el estudio cooperativo (102), de 6368 casos de aneurisma arterial intracraneal y HSA, la incidencia de AVCs oclusivos o hemorrágicos es reportada en cifras similares: alrededor del 70% fueron ejemplos de oclusión trombótica (50%) o embólica (20%), y el 30% restante fué confirmado como ejemplo de HIC hipertensiva (20%) y de HSA (10%). En este estudio, la causa más común de hemorragia intracraneal fué el aneurisma arterial roto (51%), prácticamente siempre de localización subaracnoidea, seguida por la HIC hipertensiva intracerebral, (15%), y por la HIC o HIV secundaria a ruptura de MAV cerebral (8.7%). Estimativamente, la incidencia de hemorragia cerebral en la población general es de 1 por 10,000 habitantes (130). Aproximadamente 10% de todos los AVCs son ejemplos de HSA, y sòlo 1% de ellos son debidos a ruptura de una MAV cerebral (120).

El neurocirujano, naturalmente, se vé con frecuencia involucrado en el manejo de los problemas vasculares del SNC, en particular con el de los AVCs hemorrágicos, y en especial, con el de los pacientes portadores de aneurisma arterial intracraneal y/o MAV cerebral. Claro, la mayoría de los casos de HSA son debidos a la ruptura de un aneurisma arterial intracraneal (141). La prevalencia del aneurisma arterial intracraneal en la población general ha sido estimada en 2% (119), pero porcentajes hasta del 13% han sido informados por otros autores (20). Los aneurismas arteriales intracraneales, a diferencia de las MAVs cerebrales, no raramente son múltiples y bilaterales. Chason y Hindman (20) citan cifras de aneurismas múltiples hasta del 31% en una serie de autopsias, mientras que las MAVs cerebrales son sólo ocasionalmente multifocales (59,81,153,201). La frecuencia de la MAV cerebral en la población general ha sido estimada en 0.14%, ésto es, aproximadamente una séptima parte de la incidencia de la del aneurisma arterial intracraneal (119,141). La prevalencia de MAVs cerebrales, sin embargo, deberá ser analizada en el futuro a la luz de los datos que arrojen los nuevos estudios no invasivos de neurodiagnóstico, particularmente la tomografía axial computada (TAC) y la resonancia magnética con imagen (RMI). No raramente se encontrarán estas lesiones incidental- o accidentalmente en pacientes asintomáticos (118). Independientemente de que la MAV cerebral pudiese tener una incidencia relativamente baja, su significación clínica se acrecienta en función de los estragos potenciales y reales que impone en quienes la padecen (19,58).

Baste señalar por el momento que los resultados a largo plazo de pacientes con una MAV cerebral sintomática son ominosos. En un estudio retrospectivo, Luessenhop (103,104) hizo notar que sólo 20% de pacientes con MAV cerebral sintomática, esto es 1 de cada 5, habrían sobrevivido un período de 20 años en condiciones de normalidad. El resto, habían muerto o estaban incapacitados por efectos de la malformación vascular. Sin embargo, la historia natural de las MAVs cerebrales es aún incompletamente conocida y la información sólo conjetural y bastante fragmentaria (12,42, 43,44,46,47,64,75,88,103,104,119,179,190). El comportamiento clínico de la malformación vascular encefálica encierra todavía una miríada de misterios esperando ser descubiertos. Las MAVs son lesiones tan enigmáticas y desafiantes para el clínico como fascinantes para el neurocirujano. Es explicable, entonces, que esta "enfermedad perplejante", como la llamara French y col (43), haya sido por años no solamente "el niño problema" de los patólogos (196), sino, diría yo, "el comensal no invitado" o "el rebelde sin causa" del neurocirujano.

Parece como si el tratamiento quirúrgico de las malformaciones cerebrales ha pasado de la etapa de "mírame y no me toques", hasta la de "hay que quitar esta cosa a como dé lugar". Obviamente, cada paciente con una MAV cerebral debe ser analizado como <u>unique</u>, y juzgado en función de sus propios méritos, utilizando como parámetros de evaluación lo conocido hasta ahora de la historia natural de esta lesión. El conocimiento universal de que la causa potencial de muerte o de incapacidad física o mental de las

malformaciones vasculares del cerebro sólo se elimina mediante la extirpación quirúrgica total, ha sido gradualmente consolidado. Estadísticamente, la balanza se inclina favorablemente hacia el tratamiento quirúrgico, cuando comparado con el no tratamiento, o tratamiento conservador. Métodos alternativos de manejo incluyen crioterapia (185), radioterapia convencional (23,79,178), radioterapia con la unidad de rayos gamma (174), y radioterapia con protones pesados (92,173). La embolización a través de los grandes vasos del cuello (41,68,76,103,106,125,151), y más recientemente, con los refinamientos de neuroradiología intervencionista, siguiendo la línea iniciada por Serbinenko (153) en 1974, se han podido obliterar parcialmente algunas malformaciones utilizando diferentes materiales de embolización y/o microbalones colocados en arterias hasta de 4o grado mediante sondas flexibles (8,29,32,41,76,170, 172,182,193) . Estas técnicas, sin embargo, deberán esperar el juicio del tiempo para su convalidación. Oclusión de la MAV mediante procedimientos de estereotaxia ha sido lograda con relativo éxito por varios autoress (14,16,84,89,149), utilizando técnica y dispositivos altamente sofisticados.

El manejo quirúrgico moderno de las MAVs cerebrales se basa en la técnica de microneurocirugía, introducida por el eminente Profesor M. Gazi Yasargil en el armamentarium neuroquirúrgico en 1969 (195). Su conceptualización de la microneurocirugía es equiparable, en mi pensamiento, al impacto que tuvo en la Medicina el descubrimiento de los Rayos X por Whilhelm Konrad von Röntgen* en 1895, y la introducción de la angiografía cerebral por Egas

Moniz* en 1927 (121,122). Los avances paralelos de la neuroanestesia contemporánea, incluídas las medidas de protección cerebral durante y después de la operación, y el advenimiento de los métodos no invasivos de imagen neurodiagnóstica (98,99,166, 200), han permitido un mejor entendimiento del comportamiento biológico de estas lesiones, y de su esperable evolución clínica. Se ha avanzado mucho, sí, pero hay aún mucho por hacer.

La actitud general del neurocirujano frente a las MAVs del cerebro ha sido—aún lo es—de un profundo y cauteloso respeto, en no pocas veces encubriendo un cierto grado de temor. Pero la MAV cerebral ha cedido terreno ante el acúmulo de evidencias quirúrgicas obtenidas en los últimos 20 años, principal legado indiscutible de atrevidos pioneros cirujanos en este capítulo de la cirugía neurológica. Cushing* y Bailey (24), Dandy* (25, 26), Olivercrona* (132), McKissock (138), Drake (34,35), y particularmente, mi querido maestro Yasargil* (195-198) (Fig. 1), son la pléyade de distinguidos maestros del arte quirúrgico en cuyos hombros los neurocirujanos de todos los tiempos hemos encontrado seguro apoyo y admiración.



Fig. 1. M Gazi Yasargil, Profesor de Cirugía Neurológica, Kantonsspital Zürich, Neurochirurgishe Universitätsklinik. (Fotografía tomada de Clinical Neurosurgery, Vol 34. Williams and Wilkins, Baltimore, MD, 1988).

En nuestro país, a partir de 1969, un Congreso Nacional de Neurocirugía ha sido organizado bienalmente por la Sociedad Mexicana de Cirugía Neurológica. El tema oficial en dos de los 11 Congresos celebrados a esta fecha, el IV (Marzo 16-20, 1975, Hotel Camino Real, México, DF, Dr. Samuel Resnikoff, Presidente), y el X (Julio 3-8, 1987, Gran Hotel Ancira, Monterrey, NL, Dr. Román Garza Mercado, Presidente), han tenido como tema central lo relativo a los aneurismas arteriales intracraneales y las MAVs cerebrales. En cada ocasión, los neurocirujanos mexicanos han alternado exitosamente con los de otros países en la discusión de estos complejos problemas. Pero llama la atención la escasez de trabajos de neurocirujanos mexicanos publicados sobre estos tópicos en la literatura mundial o nacional (63,151). De hecho, sólo unos cuantos son los neurocirujanos de México que se han preocupado por publicar trabajos sobre este o cualquier otro tema de la Especialidad. Es de admirarse la contribución única de Madrazo y col (107) en relación a los autotransplantes de médula suprarrenal en el núcleo caudado para el tratamiento de la Enfermedad de Parkinson, pero parecería como si no se tuviese totalmente valorizado el concepto de que la neurocirugía mexicana debe refrendar su reconocida calidad mediante comunicaciones escritas, no solamente anecdóticas, en el foro internacional. La publicación científica, quiérase o no, es un parámetro importante para juzgar la calidad del trabajo neuroquirúrgico que se lleva al cabo en un país, o es realizado por un neurocirujano. No dudo de que seamos muy buenos, pero lamento que sólo nosotros lo sepamos.

En la División de Neurocirugía, Departamento de Cirugía, del Hospital Universitario "Dr. José Eleuterio González", UANL, Monterrey, he podido conjuntar una serie de 68 pacientes con MAV cerebral que han sido estudiados, diagnosticados y tratados por mí en un período de 21 años (1968-1989). Algunos pacientes privados, y otros provinientes del Hospital Regional del ISSSTE, integran parte de esta serie. Muchos otros pacientes con MAV cerebral que han sido evaluados por el autor en consulta pero sin intervención directa en la decisión médica final, no están incluídos en este cómputo. De los 68 pacientes evaluados, 53 han sido tratados con operación, y 15, o han sido rechazados para la intervención quirúrgica, ésta ha sido rehusada, o el paciente ha fallecido por efecto de la MAV antes de haber llegado al quirófano. Algunos de ellos con MAV cerebral (49,51,56,59,60), aneurisma arterial intracraneal (50,51), o persistencia de arteria primitiva trigeminal (57,78) o hipoglosal (59) han sido previamente publicados. Cada MAV en mi serie corresponde a los tipos I, II o III, de la subdivisión angiográfica propuesta por Parkinson y Bachers (137) para las MAV macroscópicas supratentoriales, alimentadas por las arterias cerebrales anterior (ACA), media (ACM) o posterior (ACP), las coroideas anterior (ACorA) o posterior (ACorP), o las lenticuloestriadas (ALEs), y a la variedad arteriovenosa en las clasificaciónes histológicas de McCormick (118,119) cuando un especimen quirúrgico estuvo disponible para su examen al microscopio. Otros tipos de malformaciones vasculares encefálicas (crípticas, venosas, várices, telangiectasias, o fístulas carótido-

cavernosas), tampoco son incluídas en este análisis. De los 53 pacientes operados, seis albergaron una MAV en la región trigonal y ocho en la lentículoestriada. En una primera clasificación angiográfica con sentido predictivo quirúrgico propuesta para las MAVs supratentoriales por Luessenhop y Gennarelli (105), las de localización profunda cerebral, en particular las alimentadas por las ACorAs y las ACorPs, como las trigonales, y por las ALEs, como las de la región lentículoestriada, son clasificadas como Grados IV-V y, por ende, inoperables. En las clasificaciones más recientemente propuestas por Spetzler y Martin (166) y por Shi y Chen (156), tomando como parámetros no solamente el sitio y el tamaño de la malformación sino la elocuencia del tejido cerebral donde se anida y su drenaje hacia el sistema venoso profundo, las MAVs profundas serían asignadas a calificaciones superiores, reconociéndose en ellas un extraordinario grado de dificultad técnica, y con riesgos potenciales mayores de morbilidad y mortalidad operatorias. Un alto riesgo quirúrgico también lo ofrecen las MAVs de la fosa posterior (5,21,35,158) irrigadas por el sistema vertebrobasilar (SVB) constituído por las arterias vertebrales (AVs) y la basilar (AB), pero éstas representan sólo de 10% a 20% de todas las MAVs cerebrales (5,141).

PARTE I

INTRODUCCION GENERAL

MALFORMACIONES ARTERIOVENOSAS CEREBRALES

PARTE II

MALFORMACIONES ARTERIOVENOSAS TRIGONALES

PARTE III

ARCHIVO BIOBIBLIOGRAFICO

Y

FUENTES DEL ARCHIVO

PARTE I

INTRODUCCION GENERAL

MALFORMACIONES ARTERIOVENOSAS CEREBRALES

DEFINICIONES

La MAV cerebral (Fig. 2) es un ovillo vascular anormal, compuesto de arterias y venas dilatadas y deformadas que, carentes de una red capilar intermedia, se comunican directamente entre sí. Esta lesión involucra el tejido cerebral en que se asienta por infiltración, más que por desplazamiento. Anderson y Korbin (2)

Fig. 2. Fotografía clínica de una MAV corticosubcortical central derecha expuesta a operación. La lesión involucra la faja motora y se extiende desde la línea media (abajo) hasta los lóbulos temporal (arriba) y frontal (izquierda). Esta MAV fué removida en su totalidad en un sólo tiempo quirúrgico.

definen la MAV cerebral, como "una anomalía vascular congénita no tumoral compuesta esencialmente por un conglomerado de arterias y venas parcialmente separadas entre sí por delgadas fajas de tejido cerebral esclerótico". Parkinson y Bachers (137), más concisamente, la caracterizan como "una fístula arteriovenosa de origen

congénito". Embriológicamente, la MAV cerebral representa la persistencia anormal de una fase vascular primitiva normalmente presente en el desarrollo embriológico temprano del sistema vascular encefálico (47,69,85,87,111,135). Dicho de otra manera, la MAV cerebral corresponde a una retención segmentaria de una conexión arteriovenosa embrionaria (25, 196). La MAV cerebral es, pues, una grande y compleja irregularidad vascular compuesta de arterias y venas anormalmente desarrolladas que originalmente involucran los territorios vasculares perineural e intraneural pero que al sufrir alteraciones patológicas secundarias, que incluyen ruptura, trombosis, atrofia, fibrosis y/o gliosis reparadora, deja de ser propiamente extraneural para transformarse en intraneural (196).

ANTECEDENTES HISTORICOS

Es muy probable que las malformaciones vasculares cerebrales hayan sido reconocidas por los egipcios más de 1,500 años A. de J.C. En el Papiro de Ebers*, circa 1,500 años A. de J.C., se mencionan algunos ejemplos de malformaciones vasculares externas, incluyendo hemorroides y várices (196). Yasargil (196) hace notar que célebres autores como Virchow* (183) y Osler* (134) citan en sus escritos a prominentes médicos de la antigüedad que ya lidiaban con el diagnóstico de diferentes tipos de malformaciones vasculares externas, entre ellos, a Hipócrates* (-491 -395?), Galeno* (130-210), Celso* (siglo I), Antilus* (siglo II), Aesio*

(siglo V), Avicena*, (980-1037), Abulkasis* (siglo X), y Vidus-Vidus* (1500-1569).

Indudablemente que el gradual reconocimiento de las MAVs cerebrales fué resultante de tres grandes descubrimientos ocurridos en el siglo XVII en relación a la circulación de la sangre. Estos hallazgos son caracterizados por Yasargil (196) como "dramáticos". De él tomó generosamente datos al respecto.

1628: Descripción de la circulación mayor por el médico y filósofo inglés William Harvey* (1578-1657) (70),

1661: Delineación de la circulación capilar por el anatomista italiano Marcelo Malpighi* (1624-1694), y

1664: Identificación de la circulación cerebral y del círculo arterial de la base del cerebro por el médico y anatomista inglés Thomas Willis* (1622-1675).

En el siglo XVIII, dos célebres cirujanos de Londres, Inglaterra, los hermanos William* (1718-1783), y John* (1728-1793) Hunter, describieron algunas comunicaciones vasculares fistulosas de las extremidades. Fué en 1757 que John llevó al cabo exitosamente el primer tratamiento quirúrgico de un aneurisma, de la arteria poplitea, mediante la ligadura proximal—"ligadura Hunteriana"—de la arteria femoral en el canal muscular del muslo que aún conserva su nombre (25).

A mediados del siglo XIX los alemanes Hüber Von Luschka* (1820-1875) (106') y Rudolph Virchow* (1821-1902) (183), establecieron

las primeras clasificaciones de las malformaciones vasculares e, importantemente, las reconocieron como entidades no neoplásicas del SNC. La primera descripción de un "aneurisma arteriovenoso" del cerebro en un caso de necropsia es acreditada a Steinheil (175), en 1895, año en que Röntgen* (1845-1923), descubre los rayos X, antecedente obligado de la angiografía cerebral. En 1889, Giordiano (62) trataba sólo parcialmente una MAV cerebral mediante ligadura proximal del vaso nutricio. Pero fué en el mes de Mayo de ese mismo año, 1889, en que el médico francés Jules Emile Péan* (1830-1898) (139), pudo remover exitosamente, por primera vez en la historia de la medicina, una MAV cerebral. Su paciente era un joven de 15 años de edad que padecía convulsiones sospechadas como debidas a un tumor cerebral frontal. Este reciente descubrimiento de Yasargil (196) es importante en cuanto otorga prioridad de tal hazaña a Péan, acreditada por años al neurocirujano sueco Herbert Olivercrona* (1891-1980), quien logró la extirpación exitosa de una MAV cerebelosa en 1932 (132).

En 1927, el neurólogo portugués Antonio Cayetano Egas Moniz* (1874-1955) descubre la angiografía cerebral (121,122). Con este estudio era posible literalmente visualizar radiográficamente la localización, la morfología y los componentes vasculares de un aneurisma intracraneal o una MAV cerebral. El mexicano Sánchez Pérez ideó en 1948 un rudimentario, pero utilísimo cambiador de placas para captar radiográficamente diversas fases vasculares seriadas de la lesión (148). El refinamiento de la técnica angiográfica a partir de la canalización retrógrada de la arteria

femoral propuesta por Seldinger en 1953 (154), y más recientemente la práctica de las canalizaciones endovasculares selectivas y superselectivas (29,32,76,155) mantienen a la angiografía cerebral como el estudio sine qua non en el diagnóstico y tratamiento de las enfermedades vasculares del encéfalo, las malformaciones arteriovenosas, y los aneurismas arteriales intracraneales en particular. La angiografía transoperatoria fué reportada primeramente por Bartal y col (4), de Tel-Aviv, en Septiembre de 1968. En Monterrey, y por primera vez en México, sin conocimiento previo del trabajo de los israelitas, una angiografía cerebral transoperatoria fué lograda por el autor en un niño de 12 años de edad (JAGC) portador de una MAV pequeña rota de la cabeza del núcleo caudado izquierdo. El paciente fué operado en el Hospital Muguerza en Noviembre 28, 1968 (58, paciente 2) (Fig. 3). El anestesiólogo fué el Dr. Raúl Taboada Garza (+), y el primer ayudante quirúrgico el Dr. Ramiro Montemayor Martínez. El paciente se graduó eventualmente de Ingeniero Industrial Administrador en el Instituto Tecnológico y de Estudios Superiores de Monterrey, y mantiene una posición de relevancia en la sociedad regiomontana, a pesar de una hemiparesia derecha preexistente.

Fig. 3. Angiografía carotídea izquierda, proyección lateral. Esta es la primera angiografía cerebral transoperatoria lograda en México. La MAV pequeña (flecha) fué electrofulgurada *in situ*. El clip metálico fué utilizado como simple referencia radiográfica.

Posteriormente, Lazar et al (97) publicaron la técnica para practicar angiografía carotídea transoperatoria mediante la canalización de la arteria temporal superficial, y hace un año, Martin y col (113) reportaron angiografías transoperatorias utilizando una depurada técnica de substracción digital. Por su parte, Parkinson (136) ha insistido en que se utilice solamente un programa transoperatorio de angiografía cerebral biplanar estereocópica seriada. Peeters y Walder (140) han obtenido angiografías vertebrales durante la operación, utilizando una vía retrógrada transfemoral. También se puede ésta lograr mediante la inyección de la arteria humeral con una aguja de Cournard (RGM: información no publicada).

La técnica neuroquirúrgica actual empleada en el tratamiento de las MAVs cerebrales es reconocidamente atribuída a Olivercrona (132). Se basa en la disección periférica circunferencial y aislamiento vascular de la MAV mediante oclusión progresiva individual de sus vasos aferentes. Esta técnica fué enriquecida mediante la aplicación del microscopio operador introducido en la neurocirugía, por Yasargil en 1967. Esta experiencia inicial de Yasargil, publicada en 1969 (195), sorprendió al mundo neuroquirúrgico. Catorce MAVs cerebrales juzgadas por otros como inoperables fueron removidas por él con técnica de microneurocirugía. Trece de estos pacientes tuvieron resultado calificado de excelente. La experiencia personal de Yasargil en este solo aspecto de la cirugía neurológica, ha crecido en forma tal que en 1986 alcanza 414 pacientes con MAV cerebral operados

por él en el Kantonsspital, en Zürich. Formidable logro cuanto debe hacerse notar que la mortalidad quirúrgica en estos pacientes ha sido de sólo 2%, y la morbilidad, de 13%. Esta su vastisima experiencia fué comunicada en Microneurosurgery (196,197), indudablemente su magnum opus.

EMBRIOLOGIA

La MAV cerebral ilustra la persistencia anormal de una fase obligada en el desarrollo del sistema vascular encefálico del embrión (69, 85-87). La representación "adulta" del sistema vascular encefálico se alcanza hacia la 12a semana de vida intrauterina (85). Marín-Padilla (111) define el desarrollo de la compleja vascularización del SNC como "una metamorfosis vascular continua". Embriológicamente, dice, el sistema vascular encefálico primero envuelve la superficie del cerebro, luego lo penetra, y finalmente crece dentro de él. Se integran de esta manera territorios vasculares que se corresponden con compartimientos tisulares encefálicos: los territorios vasculares perineural, interneural, e intraneural, están respectivamente integrados con los compartimientos tisulares meníngeo, el de los espacios de Virchow-Robin, y el glial perivascular (196). Cada variedad histológica de MAV, entonces, se correlaciona embriológicamente con los vasos arteriales y venosos de cada territorio vascular y su correspondiente compartimiento encefálico tisular.

Streeter (176) postula que el desarrollo embrionario de los vasos cerebrales se organiza en cinco estadíos:

1o: Plano vascular primitivo;

2o: Diferenciación e intercomunicación de arterias, capilares y venas;

3o: Desarrollo de las tres capas vasculares: cutánea, dural y pial;

4o: Patrón vascular "adulto", y

5o: Vasos "maduros".

La MAV cerebral resultaría de un trastorno del desarrollo vascular correspondiente al 2o estadío de Streeter (145). De acuerdo a Garretson (47), la génesis de las MAVs cerebrales deben de ser cronológicamente situadas entre la 4a y la 8a semanas y, ciertamente, antes del término del 3er mes de vida intrauterina (86).

CLASIFICACIONES

Numerosas clasificaciones de las MAVs cerebrales han surgido desde que por primera vez fueron caracterizadas por Luschka* en 1854 (106'). Por algún tiempo, las MAVs estaban incluídas histológicamente en el grupo de los tumores cerebrales angioblásticos, con los que, de alguna manera, se les identificaba. Algunas clasificaciones de éstas son aquí enlistadas:

1854 Luschka (106')

1) Telangiectasias (lesiones no neoplásicas) y

2) Tumores cavernosos (neoplasias)

1863 Virchow (183)

1) Angioma simple (telangiectasia)

2) Angioma cavernoso

3) Angioma racemoso

   a. arterial

   b. venoso

   c. aneurisma arteriovenoso

4) Linfangioma

1928 Cushing y Bailey (24)

1) Hemangioblastoma (neoplasia real)

   a. Quístico

   b. Sólido

      . capilar

      . celular

      . cavernoso (angioma cavernoso)

2) Malformación angiomatosa

   a. Telangiectasia

   b. Angioma venoso

   c. Angioma arterial o arteriovenoso

1928 Dandy (25)

1) Angioma

   a. Quiste con angioma en la pared (angioblastoma)

   b. Angioma cavernoso

   c. Angioma plexiforme

2) Aneurisma arteriovenoso

3) Anomalía venosa

1936 Bergstrand, Olivercrona y Tönnis (9)

1) Angioma cavernoso

2) Angioma racemoso

   a. Telangiectasia

   b. Enfermedad de Sturge Weber

   c. Angioma racemoso arterial

   d. Angioma racemoso venoso

   e. Aneurisma arteriovenoso

3) Angioblastoma

4) Angioglioma

1963 Russell y Rubinstein (152)

1) Hemangioblastoma

2) Malformación vascular

   a. Telangiectasia capilar

   b. Angioma cavernoso

   c. Malformación venosa y arteriovenosa

1966 McCormick (117)

1) Telangiectasia (incluyendo Síndrome de Sturge Weber)
2) Várices (incluyendo algunos casos de MAV de la vena de Galeno
3) MAV cavernosa ("angioma")
4) MAV arteriovenosa ("angioma")
5) MAV venosa ("angioma")

1977 Luessenhop y Gennarelli (105)

Esta fué la primera clasificación angiográfica con implicaciones de predicción del grado de dificultad quirúrgica, de acuerdo con el número de arterias aferentes supratentoriales con nomenclatura habitual, y el resultado operatorio, basada en el análisis de 300 angiografías y 49 operaciones de MAVs arteriovenosas. Cada Grado en la clasificación está relacionado directamente con el número de ramas arteriales nutrientes: Grados I, II, III y IV. Cuando una MAV está irrigada por cinco ramas arteriales o más, se juzga inoperable. La resultante obtenida permite atisbar el futuro de cada paciente cuando operado. Se ha comprobado que el pronóstico de todos los pacientes en Grados I y II, y más de la mitad de aquéllos en Grado III, era mejor si operados que si dejados evolucionar espontáneamente a su historia natural. En esta clasificación, las MAV profundas eran frecuentemente Grados IV y V, y por ende, inoperables. En 1984 Luessenhop y Rosa (106) añaden el tamaño de la MAV, medida en la placa angiográfica lateral, a esta clasificación: MAVs Grado I (<

2 cm) y II (2-4 cm) tienen mejor pronóstico si operadas. MAVs Grado III (4-6 cm), o más extensas, tienen probablemente mejor pronóstico si no operadas cuando en pacientes en las cuarta y quinta décadas de la vida.

1980 Parkinson y Bachers (137)

Una clasificación angiográfica, con escasas implicaciones pronósticas, atendiendo sólo al número de unidades vasculares que la componen, y aplicada exclusivamente a las MAVs macroscópicas arteriovenosas supratentoriales:

Tipo I: MAV de unidades múltiples (82%)

Tipo II: MAV de una solo unidad (10%)

Tipo III: MAV en línea recta (aneurisma de la vena de Galeno) (3%)

Tipo IV: MAV combinada (aferencia intra- y extracerebral) (3%)

Tipo V: MAV de paredes venosas (2%)

1984 McCormick (118)

En 1984, McCormick revisa su clasificación original de 1966, conjuntando en un solo grupo las MAVs venosas y las várices:

1) MAV arteriovenosa
2) MAV cavernosa
3) MAV venosa
4) Telangiectasia

1984 Garretson (47)

Es otra clasificación con sentido pronóstico quirúrgico. Se basa en tres parámetros: 1) origen vascular: epicerebral (A), transcerebral (B), o subependimario (C) de las arterias aferentes; 2) número de arterias nutrientes mayores contadas a partir del círculo e Willis (ACA, ACM, ACP, ACorA, ACorP, ALEs); y 3) década de la edad en que el paciente se encuentre al momento del diagnóstico y operación. A las letras A, B y C en este sistema son asignados respectivamente los números 1, 2 y 3, y el número de las arterias aferentes contadas a partir del círculo de Willis es clasificado también como 1, 2 ó 3. A la suma de estos dos factore se añade el número correspondiente a la década de la edad del paciente, del 1 al 10. Valores numéricos de calificaciòn de las MAVs menores de 10 y 12 indican un razonable elemento de seguridad en el tratamiento quirúrgico de cada malformación.

Aferencia	Número de aferentes mayores	Décadas
A. Epicerebral	ACA	
	ACM	
	ACP	
B. Transcerebral	ACorA	1 al 10
	ACorP	
C. Subependimaria	ALEs	
	Cualquier otra aferencia arterial mayor de 2 mm	

1986 Spetzler y Martin (161)

La selección quirúrgica de pacientes con una MAV cerebral en relación al grado predictivo de morbilidad y mortalidad operatorias, ha permanecido elusiva. Con la idea de poder anticipar el resultado quirúrgico de un paciente con una MAV determinada, estos autores propusieron un sistema de calificación de las MAVs de acuerdo a tres parámetros: 1) el tamaño de la lesión; 2) la elocuencia neurológica del tejido cerebral donde se asienta; y 3) el patrón de drenaje venoso, superficial o profundo. A cada MAV podría asignársele una calificación numérica de 1 a 6. Las MAVs con calificación de 1 serían pequeñas, superficiales y localizadas en áreas cerebrales no elocuentes; las MAVs con calificación de 5 serían grandes, profundas y situadas en áreas neurológicas elocuentes. Las MAVs calificadas con 6, como algunas lenticuloestriadas y trigonales, serían inoperables.

Criterio de Calificación	Puntos Asignados
Tamaño de la MAV	
pequeña (< 3 cm)	1
mediana (3-6 cm)	2
grande (> 6 cm)	3
Elocuencia del tejido cerebral	
no elocuente	0
elocuente	1
Drenaje venoso	
superficial solamente	0
profundo	1

1986 Shi y Chen (156)

En ese mismo año, y utilizando parámetros similares, Shi y Chen formulan su propia clasificación con sentido de predicción quirúrgica.

Factor	Grado I	Grado II	Grado III	Grado IV
Tamaño	2.5 cm	1.5 a 5.0 cm	5.0 a 7.5 cm	7.5 cm
Sitio y profundidad	Superficial, área no crítica	Superficial, área funcional	Profundo	Profundo
Arterias aferentes	Rama única y superficial de ACA o ACM	Ramas superficiales múltiples de ACA o ACM	Ramas de ACP o ACA y/o ACM o AV	ACM y ACP o SVB
Drenaje venoso	Unico, hacia senos durales superficiales	Múltiple, hacia senos durales superficiales	Profundo, hacia Sistema de la vena de Galeno	Profundo, dilataciones aneurismáticas

1987 Yasargil (196)

Esta es una clasificación novedosa de los tumores angioblásticos, facomas, y MAVs cerebrales, esperablemente útil no sólo para neurólogos y neurocirujanos, sino también para neuroradiólogos y neuropatólogos.

I. Neoplasias vasculares

1. Hemangioblastoma

a. Quístico

b. Sólido

2. Angioglioma (hemangioblastoma y glioma mixto)

3. Meningioma angioblástico

4. Hemangiopericitoma

II. Malformaciones

1. Telangiectasia

2. Malformación cavernosa

a. Intrínseca

b. Extrínseca

3. Malformación venosa

a. Cortical

b. Subcortical

. superficial

. profunda

4. Malformación arteriovenosa

a. Plexiforme

b. Fístula A/V

. simple

. compleja

. tipo transicional

5. Malformación transicional

III. Malformaciones vasculares y tumores vasculares asociados con facomatosis

Síndromes Neurocutáneos

1. Angioblastoma (angioreticuloma; von Hippel Lindau ; angioblastomosis)

2. Angiomatosis encefalofacial neuróculocutánea (Sturge-Weber-Krabbe-Dimitri)
3. a. Telangiectasia hereditaria hemorrágica (Rendu-Osler-Weber; malformación cutáneomucosovisceral)
   b. Ataxia telangiectasia (Louis-Bar; nervio facial, angioma cerebeloso, angioma coroideo del ojo, sistema inmunológico IgA defectuoso)
4. Angiomatosis encefaloretinofacial (Wyburn-Mason; Bonnet-Dechaum-Blanc)
5. Angiomatosis orbitotalamoencefálica (Brégeat)
6. Angiomatosis familiar corticomeníngea capilovenosa difusa no calcificante (Divry-Van Bogaert)
7. Angiomatosis cutáneomeningoespinal (Cobb)
8. Displasia venosa congénita de las extremidades, espinal (Klippel-Trénaunay-Weber)
9. Glioangiomatosis (Tumor glomus)
10. Hemangioma discondroplásico (Maffucci-Kost)
11. Angioqueratosis naeviformis
12. Hemangioma cavernoso extenso con trombocitopenia y púrpura (Kasabach-Merritt)
13. Síndrome de la ampolla elástica azul
14. Hemangioma maligno

LOCALIZACION - SITIO

La gran mayoría de las malformaciones vasculares del SNC son intracraneales (168, 169). Sólo una de cada 10 MAVs del SCN se localiza en la médula espinal. De las MAVs intracraneales, 80%-90% son supratentoriales, y 10%-20% son de fosa posterior (141). De las supratentoriales, 65% son hemisféricas y 15% tienen localización profunda en regiones mediales y paramediales del hemisferio cerebral (110). En la serie de 100 MAVs supratentoriales reportada por Parkinson y Bachers (137), 33% fueron frontales, 27% temporales, 24% parietales y 13% occipitales. Una relación distinta fué documentada en la serie de 110 casos de MAV cerebral comunicada por Paterson y Mckissock (138): 97% fueron supratentoriales y 3% infratentoriales. De aquéllas, 92 fueron hemisféricas (84%), 9 fueron centrales (8%) y 2 intraventriculares (2%). En la serie de 56 casos de MAV cerebral en jóvenes de 16 años de edad o menos reportada por Gerosa y col (61), se encontraron 37 lesiones hemisféricas (66%), 14 profundas (25%) y 6 de la fosa posterior (9%). En mi serie, 9 MAVs estuvieron asentadas en la región de los ganglios grises de base (16%), 8 en la región trigonal (12%), y 2 en la fosa posterior (3%).

CONFORMACION VASCULAR

Cada MAV se desarrolla en un territorio cerebral normalmente irrigado por una arteria mayor y sus ramas. Su drenaje es a través de conductos venosos que en cada región son también topográficamente normales. Sin embargo, tanto la aferencia arterial como el drenaje venoso están constituídos por vasos morfológicamente alterados. Algunos autores (143-145) piensan que todas las MAVs supratentoriales tienen, en última instancia, al menos una rama de irrigación procedente de la ACM. Las MAVs supratentoriales tienen irrigación de ramas terminales del sistema carotídeo. Las de la fosa posterior están irrigadas por arterias del SVB. Como regla general, las MAVs profundas tienden a drenar hacia el sistema venoso profundo mientras que las de la convexidad se vierten hacia el segmento más próximo del seno dural más cercano.

En el estudio de Parkinson y Bachers (137) se encontró que 34% de 100 MAVs supratentoriales estaban alimentadas por más de una arteria, y que 55% fueron alimentadas aislada- o combinadamente por la ACM, 48% por la ACA, y 38% por la ACP.

En cada MAV tres elementos vasculares son considerados: el nido de la lesión, centro o corazón; los vasos arteriales aferentes, y los conductos venosos de drenaje (87).

NIDO, AFERENCIA ARTERIAL, DRENAJE VENOSO

El nido corresponde a la porción vascular de la MAV interpuesta entre las arterias aferentes reconocibles y las más grandes venas terminales (196), y representa la fístula en sí. Drake (34) lo ha comparado a un "saco de gusanos". El nido puede ser compacto o difuso, y estar constituído por una o múltiples unidades (137). Yasargil (196) enfatiza la necesidad de reconocer entre arterias de tránsito, no nutrientes de la MAV, y arterias propiamente terminales.

FORMA - TAMAÑO

No dos MAVs cerebrales son morfológicamente iguales. Si bien las MAVs superficiales tienden a adoptar una forma triangular, cónica o piramidal de base cortical hasta en 40% de los casos (196), en otras ocasiones toman la apariencia de una "cabeza de Medusa". También se han descrito MAVs globosas, esféricas, piriformes, o ameboides. Sin embargo, y paradójicamente, las MAVs son en general amorfas y asimétricas.

El tamaño de la MAV es variable, desde casi microscópicas o de unos cuántos milímetros de extensión, indemostrables a la angiografía cerebral—MAVs "crípticas"—hasta las MAVs gigantes que involucran uno, y ocasionalmente ambos hemisferios cerebrales, a través del cuerpo calloso. Henderson y Gomez (72) primero, y Guidetti y Delitala (67) después, clasifican las MAVs en función

de su extensión en: pequeñas, si miden menos de 2 cm de diámetro; medianas, si de 2 a 6 cm; y grandes, si tienen más de 6 cm. Esta es la clasificación que he adoptado para las MAVs con mis pacientes. Otros autores utilizan parámetros distintos. Waltimo (187) consideraba las MAVs pequeñas o grandes si tenían menos o más de 3 cm de diámetro. Drake (34) considera como grandes a las MAVs que miden más de 5 cm y como pequeñas aquellas que tienen 2.5 cm o menos. Más recientemente, Yasargil (196) las califica en: 1) ocultas; 2) crípticas; 3) micro (hasta 1 cm); 4) pequeñas (de 1 a 2 cm); 5) medianas (de 2 a 4 cm); y 6) grandes (más de 6 cm).

CRECIMIENTO - REGRESION - DESAPARICION ESPONTANEA

Desde Waltimo (187) en 1973, es sabido que las MAVs pequeñas tienden a crecer, las grandes a decrecer, y las medianas a permanecer igual durante mucho tiempo (190). Este autor hizo notar que la mayor tendencia a crecer es observada en las MAVs del lóbulo temporal, probablemente por su localización en torno a la fisura de Silvio que les permite espacio de expansión. En 1982, Delitala y col (31) analizaron 37 casos publicados en la literatura de MAVs en crecimiento al añadir uno propio. Su paciente había tenido expansión importante de una MAV temporal documentada mediante angiografías cerebrales practicadas con 27 años de diferencia. Otros autores, sin embargo, han reportado que MAVs extensas con seguimiento angiográfico de 22 años (22) y de 7 años (137), han permanecido incambiables. Parkinson y Bachers (137)

piensan que las MAVs, en realidad, tienen un tamaño predeterminado. El crecimiento no es a expensas de multiplicación celular como sucede en una neoplasia, sino resultante de distorsiones, dilataciones, y deformaciones vasculares (164). Yasargil (196) piensa que las MAVs crecen debido a una verdadera enfermedad capilar activa de tipo adquirido.

Contrariamente, las MAVs pueden decrecer, y ocasionalmente desaparecer espontáneamente (36,94,100,133,189). Yasargil (196) considera que a la fecha existen unos 50 ejemplos en la literatura de MAVs cerebrales con involución espontánea. En su serie personal de 500 MAVs evaluadas, 3% decrecieron espontáneamente. Los posibles mecanismos responsables de la involución de una MAV cerebral son resumidos por ese autor al tenor de los puntos siguientes: 1) trombosis aguda por hemorragia intracraneal; 2) trombosis aguda por hipercoagulabilidad, turbulencia, o estancamiento vascular; 3) oclusión por ateroma o embolismo, y 4) autodestrucción por ruptura.

FISIOPATOLOGIA

La condición fisiopatológica básica de una MAV cerebral es la carencia de resistencia vascular local, resultado de una red capilar intermedia inexistente. La razón de la ausencia de la red capilar ha sido variablemente explicada como: 1) agenesia vascular primaria (69,87,135); 2) involución o terminación de la red

capilar ya formada por un posible factor destructivo (47); y 3) disgenesia capilar local o capiloropatía segmentaria (196). Las MAVs cerebrales han sido consideradas como "parásitos de la circulación" (147) y comparadas a "esponjas vasculares sedientas" (143), "sanguijuelas vasculares (196) y "saco de gusanos" (34). Algunos, no sin cierta irrespetuosidad, las han considerado como las "almorranas del cerebro" (147). La MAV cerebral es una especie de solecismo vascular embrionario.

Fisiopatológicamente, la MAV representa una fístula de alto flujo y rápida velocidad. Con ello se genera una disminución de la presión de perfusión cerebral del tejido cerebral adyacente, a la manera de un robo vascular. La progresión de la sintomatología neurológica deficitaria o excitatoria es frecuentemente debida al fenómeno del robo vascular, o sea, como efecto de una redistribución del flujo vascular local que provoca isquemia en el tejido cerebral vecino. En 1978, Spetzler y col (165) describieron un fenómeno tan devastador como frustrante que se manifiesta como hemorragia persistente en capa y edema cerebral masivo al concluir la extirpación de una MAV gigante en un solo tiempo quirúrgico, o en el período postoperatorio inmediato. Esta condición fué bautizada por los autores como el fenómeno de "ruptura de la presión normal de perfusión" (RPNP) ("normal perfusion pressure breakthrough phenomenon", NPPB). Esta calamidad se supone debida a la pérdida del mecanismo vasomotor de autoregulación cerebral en vasos crónicamente expuestos a estímulos anormales de distensión, gliosis o isquemia (112,157,163,168). El temor a este cataclismo

ha promovido las indicaciones de la resección de MAVs extensas en varios tiempos quirúrgicos (3,162,180,192), y otros autores han recurrido a embolización prequirúrgica (169,172), a ligadura estereotáxica del vaso aferente principal (84), a hipotensión controlada (28), a coma barbitúrico transoperatorio (112,180), o a la oclusión temporal de la arteria carótida cervical ipsilateral mediante la aplicación de un tornillo de Selverstone (10). Dos ejemplos de tal infortunio han sido vívidamente experimentados por el autor en sus pacientes.

El fenómeno de robo vascular y la hemodinamia local cerebral en estas malformaciones han sido estudiadas extensamente por Feindel y col (37,38), Mullan y col (124) y Nornes (127,129).

MAVs MULTIPLES

A diferencia de los aneurismas arteriales intracraneales, que son múltiples y bilaterales hasta en 33% de los casos (20), las MAVs cerebrales son generalmente solitarias. En el estudio cooperativo (141) de 453 MAVs intradurales, hubo tres casos de MAVs múltiples, y 3% de 500 MAVs cerebrales estudiadas por Yasargil (196), eran también multifocales. Algunos artículos en la literatura se refieren a MAVs cerebrales múltiples (8,81,153,201). Recientemente he enviado a una revista médica norteamericana de la Especialidad, (Neurosurgery), para su publicación, el único ejemplo de MAV cerebral múltiple sintomática encontrado en mi serie. Esta paciente adulta albergaba dos MAVs, una rota, en el

hemisferio cerebral izquierdo, y se combinaban, para aumentar aún más su rareza, con la persistencia de una arteria hipoglosal embrionaria (59). En 2.7% a 9.3% de los casos (60), la MAV cerebral puede estar asociada con uno o varios aneurismas arteriales intracraneales (7,11,15,60,71,93,131).

SEXO - EDAD

Las MAVs cerebrales se presentan en ambos sexos prácticamente por igual. MAs del 80% de pacientes con MAV cerebral son diagnosticados y llegan a operación antes de los 40 años de edad. En el estudio cooperativo (141), 72% de todas las MAVs intracraneales sangraron antes de los 40, y 50% antes de los 30 años de edad. En otra serie (137), 75% de las MAVs diagnosticadas antes de los 30 años de edad eran de tamaño pequeño, mientras que 80% de aquéllas por encima de los 30 años de edad, eran grandes. En la serie de Paterson y Mckissock (138), la edad promedio al inicio de los síntomas fué de 24 años, y al tiempo de diagnóstico, de 32. Los 56 jóvenes en la serie de Gerosa y col (61), representaron 19% del número total de los pacientes con MAV cerebral por ellos estudiados, y en los hasta entonces 45 pacientes con MAV cerebral de la serie de Garza-Mercado y col (58), 19 fueron personas de 19 años de edad o menos (24%).

HISTORIA NATURAL

El conocimiento del comportamiento biológico de las MAVs cerebrales es aún incompletamente conocido (12,46,64,88,104,119, 120,190). La incidencia de las MAVs cerebrales en la población general ha sido relacionada con la de los aneurismas cerebrales intracraneales. En el estudio cooperativo (141) la relación MAV:Aneurisma fué de 1:6.5, y en el reporte de Michelsen (119) fué de 1:7. Si la incidencia del aneurisma en la población general ha sido estimada en un 2%, la de la MAV cerebral sería de 0.14% (119). Esto significaría que entre los 80 millones de habitantes en la República Mexicana (Oficina de Información y Estadística del Gobierno del Estado de Nuevo León), existirían unos 112,000 ciudadanos con una MAV cerebral, y que en una población de 3 millones en la zona metropolitana de Monterrey, serían 4,200 los regiomontanos con una MAV intracraneal sintomática.

Las MAVs clínicamente intactas tienen un riesgo de sangrado anual de 2%-3%, y un riesgo de mortalidad de 1% por año (190). La probabilidad de sangrado recurrente es de 6% durante el primer año, y de 2%-3% por año del segundo año en adelante (64,190). Forster y col (40), siguiendo una serie de 150 pacientes con MAV cerebral observada por más de 15 años, encontraron que el riesgo de sangrado que una MAV intacta tiene es de 25% en un período de 15 años. Sin embargo, si la MAV ha sangrado una vez, la probabilidad de resangrado en el sobreviviente es de 25% en un período de 4 años, y de 25% en un año si el paciente ha sufrido dos episodios

hemorrágicos. La hemorragia recurrente, sin embargo, es variable en tiempo e impredecible en número (64). En el estudio cooperativo (141), la incidencia general de sangrado recurrente por MAV cerebral fué de 22%. La mortalidad asociada con el primer sangrado en ese estudio fué de 13%, y con el de sangrado recurrente, de 23%. A largo plazo, la mortalidad por MAV cerebral es de 18% y de morbilidad de 30% (137). Mientras más temprano una MAV cerebral presenta sintomatología, mayor el riesgo potencial de mortalidad y morbilidad natural que el paciente tiene (19,58,61). Esto significa que el joven será candidato quirúrgico mucho más urgente que el paciente de 60 años de edad o más.

También el riesgo de sangrado se relaciona con el tamaño de la malformación. Las MAVs pequeñas tienen un mayor índice de sangrado, y más grave, que las grandes (72,187,190). Las malformaciones grandes, particularmente las corticales, tienden más a presentarse por convulsiones, mientras que las profundas lo hacen por hemorragia (80).

SINTOMAS Y SIGNOS

McCormick (118) piensa que sólo 10% de todas las MAVs intracraneales son sintomáticas, el 90% restante pudiendo pasar desapercibidas clínicamente, o ser descubiertas incidentalmente con los sensibles estudios de diagnóstico no invasivos de neuroimagen, o sorpresivamente ser reconocidas en la necropsia de pacientes fallecidos por otra causa. El síntoma más significativo

y frecuente de la MAV cerebral es la hemorragia clínica. Se presenta en 55% a 76% de los pacientes de todas las edades (190), y hasta en 85% de juveniles (58). En el estudio cooperativo (141) la hemorragia cerebral se presentó en 58% de pacientes con MAV intracraneal. La edad pico del primer sangrado estuvo entre los 16 y 20 años de edad, y en 33% se presentó en pacientes menores de 20 años de edad. Mohr (120) ha concluído que al menos 50% de los pacientes con MAV cerebral inician su sintomatología con hemorragia intracraneal, más frecuentemente intracerebral (63%), que subaracnoidea (32%) o intraventricular (6%). Una hemorragia intraventricular ocurrida en un paciente joven y normotenso debe de ser sospechada como debida a la ruptura de una MAV intraventricular, hasta demostrar lo contrario (116). Aún más, hemorragias silenciosas, clínicamente indetectadas, han sido evidenciadas en al menos un tercio de las MAVs juzgadas previamente como intactas, al momento de la operación (168,169). Algunos autores han escudriñado la influencia que el sitio de la MAV tiene en relación a sangrado, y otros (80,168,180) han enfatizado la tendencia que las MAVs profundas tienen a presentarse casi exclusivamente por sangrado. En su serie, Parkinson y Bachers (137) encontraron que las MAVs frontales izquierdas sangraron dos veces más frecuentemente que las frontales derechas, y que las temporales derechas sangraron 3.5 veces más frecuentemente que su contraparte izquierda.

Epilepsia, parcial o generalizada, es el síntoma número dos en frecuencia de las MAVs del cerebro. La incidencia de convulsiones

es mayor en las MAVs corticales grandes. Las MAVs profundas casi nunca se presentan por convulsiones (80,168). En el estudio cooperativo (141) se encontró epilepsia en el 28% de los pacientes con MAV cerebral. Otros síntomas menos comunes son cefalea [1% de pacientes con migraña tienen MAV cerebral preferentemente occipital (137)], defecto neurológico progresivo, o trastorno mental como efecto de robo vascular, y soplo intracraneal.

DIAGNOSTICO

En la época preangiográfica el diagnostico clínico de una MAV cerebral era sospechado sólo muy raramente. La opción diagnóstica habitual era la de un tumor cerebral. Con la introducción de la angiografía cerebral por Egas Monis en 1927 (121), y más tarde con la publicación de su libro L'Angiographie Cérébrale, en 1934 (122), se logró un avance importantísimo. Las publicaciones clásicas de Cushing y Bailey (24), y Dandy (25), ambas en 1928, representan claramente la inseguridad diagnóstica y la incapacidad terapéutica de la época frente a estas lesiones. La Clínica de Olivercrona en el Seraffimmerlassarette, Estocolmo, Suecia, se valió precisamente del estudio angiográfico para establecer una técnica neuroquirúrgica de vanguardia aplicada a la extirpación de las MAVs del cerebro. Refinamiento de la técnica angiográfica fué lograda por Seldinger en 1953 (154), mediante la canalización retrógrada a partir de la arteria femoral, utilizando guías metálicas y sondas flexibles para alcanzar los grandes vasos del

cuello e inyectar, incluso selectivamente, las arterias carótidas o vertebrales. Angiografías superselectivas han sido logradas más recientemente por otros autores (29,31). Esto ha sido el antecedente obligado para el importante desarrollo de los neuroradiólogos intervencionistas, quienes han podido embolizar MAVs cerebrales dependientes hasta de ramas arteriales de 4o orden. Y a pesar de que el TAC y la RMI son estudios no invasivos altamente valiosos para el diagnóstico de estas lesiones (98,99, 166,200), la angiografía cerebral seriada se mantiene como el estudio neurodiagnóstico crucial.

TRATAMIENTO

Me parece que el tratamiento de las MAVs cerebrales ha pasado de la fase de "mírame y no me toques" hasta la de "hay que quitar esta cosa a cómo dé lugar". El consenso universal es de que el tratamiento quirúrgico de estas lesiones tan peligrosas ofrece mejores resultados que el no tratamiento o manejo conservador. En mi mente, el tratamiento conservador equivale a simplemente cruzarse de brazos y hacer nada. Definitivamente, sólo la extirpación total de la lesión remueve el riesgo de muerte y/o de disfunción neurológica. Las malformaciones "inoperables" han cedido terreno con la adición de la técnica moderna de microneurocirugía. El arrojo del neurocirujano lo ha llevado a lograr desprender exitosamente malformaciones cerebrales de áreas tradicionalmente reconocidas como inexpugnables. El cuerpo calloso

(198,199), el tallo cerebral y la fosa posterior (5,21,34,35, 114,158), el trígono cerebral (7, 34,53,55,73,160) y la región lenticuloestriada (48,53,95,96,109), han sucumbido ante el acoso gentil pero firme y seguro del neurocirujano. En la decisión quirúrgica de las MAVs cerebrales entran en juego no solamente factores clínicos del paciente sino elementos de la misma MAV, incluyendo sitio y elocuencia del tejido cerebral donde se asienta.

Las indicaciones quirúrgicas de las MAVs cerebrales fueron ya revisadas por Wilson y col (192):

1. Hemorragia subaracnoidea de repetición
2. Hematoma intracerebral
3. Déficit neurológico progresivo
4. MAVs intactas situadas en sitios favorables
5. MAVs pequeñas rotas, recurrentes, aún en sitios elocuentes
6. Convulsiones incontrolables

Ante una MAV cerebral declarada inoperable, qué es lo que se puede ofrecer?. Dos técnicas terapéuticas alternativas se han desarrollado paralelamente: la embolización (19,32,76), y la radiocirugía (174). Ninguno de estos procedimientos, sin embargo, es enteramente confiables para la obliteración total de la malformación. Los resultados a largo plazo de la radiocirugía, utilizando el "cuchillo gamma", mediante la concentración de rayos gamma originados en múltiples varillas de cobalto, técnica

enfatizada por Steiner (174), son aún inciertos. Su mayor desventaja estriba en que no siempre se logra la total obliteración de la lesión, y que ésta requiere de un período mínimo de dos años para poderse verificar. Otras formas de radioterapia con el uso de protones pesados de alta energía propugnado por Kjellberg (92) en Boston, y otros (173), tiene el mismo inconveniente. Johnson (79) de Manchester, Inglaterra, ha publicado algunos resultados esperanzables mediante el uso del acelerador lineal en el tratamiento de las MAVs del cerebro, y Cromwell y Harris (23), y Tognetti y col (178) han utilizado exitosamente radioterapia convencional en algunos casos aislados de MAV cerebral.

El manejo pre- y postoperatorio incluye el uso limitado de esteroides (116) y antibióticos transoperatorios (Garza Mercado R, Tamez D: Antibióticos profilácticos transoperatorios. VIII Congreso Mexicano de Cirugía Neurológica, Julio 26-30, 1983, Acapulco, México. Información no publicada), así como de hiperventilación e hipotensión controladas.

La mortalidad quirúrgica general ha sido reportada en distintas series (67,123,137,138,141) entre 2%(196) y 12%(141).

PARTE II

MALFORMACIONES ARTERIOVENOSAS TRIGONALES

INTRODUCCION

Malformaciones arteriovenosas que predominantemente se originan en el ventrículo o en sus vecindades inmediatas han sido reportadas en proporción de 4% a 13% (6). En el estudio cooperativo (141), 81 de 453 MAVs craneocerebrales (18%) tuvieron localización en las regiones intra-, o paraventriculares. Entre 166 MAVs cerebrales tratadas quirúrgicamente por Drake (34), seis fueron ventriculares (6.6%), mientras que en cada una de las dos series de 105 y 110 angiomas cerebrales respectivamente reportados por Moody y Poppen (123) y Paterson y Mckissock (138), sólo dos MAVs intraventriculares fueron registradas (2%). En su serie, Drake especifica que sólo tres malformaciones estaban situadas en el trígono ventricular (1.8%). En niños, Gerosa y col (61) encontraron siete MAVs trigonales entre 56 pacientes de 16 años o menos de edad con angioma cerebral (12.5%), mientras que Batjer y Samson (6) reportaron que 15 MAVs trigonales descritas representaban 5% de su serie quirúrgica de MAVs cerebrales en pacientes de todas las edades. En una comunicación previa, Garza- Mercado y col (58), encontraron que 23% de 56 MAVs evaluadas eran de la región del trígono ventricular.

Las MAVs trigonales (Sin: atriales) son un subgrupo particular de malformaciones vasculares enraizadas en la región del atrio o trígono ventricular. Generalmente, bajo el encabezado de trigonales son discutidas no solamente aquellas malformaciones verdaderamente originadas dentro del trígono ventricular sino las que se localizan

en las áreas paratrigonales. Y alguna sobreposiciòn topográfica y de nomenclatura inevitablemente ocurre. Por ejemplo, en describiendo la caracterización angiográfica de 15 MAVs reportadas como trigonales, Batjer y Samson (6) determinan tres tipos de relación entre el nido de la malformación y el trígono ventricular. Las MAVs se proyectan lateral-, medial-, o inferiormente, atravesando el revestimiento ependimaria del ventrículo, e invadiendo las estructuras vecinas. No raramente, algunas de estas MAVs se extienden hacia el esplenio o hacia la circunvolución del hipocampo. Así mismo, es interesante notar que en la más vasta experiencia quirúrgica en el mundo con estas lesiones para un solo cirujano, 414 pacientes con MAV cerebral operados por el Profesor Yasargil (197, pp 1), sólo tres ejemplos de malformaciones señaladas como trigonales fueron encontradas, mientras que 40 fueron catalogadas como paraespleniales y muchas otras se localizaron en el tálamo o en la región medial basal temporooccipital del hemisferio cerebral, algunas muy seguramente recargándose en el trígono ventricular. En su libro Microneurosurgery, Yasargil (197, pp 228) incluye un tipo trigonal entre las nueve variedades en que las MAVs paraespleniales se clasifican, y reconoce que a pesar del más moderno y sofisticado equipo radiológico, las MAVs paraespleniales (ergo: paratrigonales) están entre las más difíciles de delinear antes de la exploración quirúrgica. Un grado similar de sobreposición topográfica puede ser deducido del artículo firmado por Stein (167) en relación a 25 MAVs de la cara interna del hemisferio cerebral y del sistema límbico. Este autor señala el área paratrigonal medial como Región

C, que también incorpora las circunvoluciones del hipocampo y del lóbulo fusiforme (Región B) y la porción posterior del área del esplenio (Región D). También se refiere, con cierto lamento, al número de malformaciones localizadas en Región C que "desafortunadamente se extienden al trígono del ventrículo lateral" (como demostrado en la figura 11 de su reporte). Interesantemente otra vez, sólo tres ejemplos de MAVs en la Región C son encontradas entre 164 angiomas cerebrales quirúrgicos en su serie (1.8%). Lo mismo ocurre con algunos de los pacientes con una MAV calificada como occipital medial que se extiende hacia el atrio ventricular (115). Parecería, entonces, como si cada autor tuviese una preferencia particular para nominar las MAVs localizadas en ciertas áreas limítrofes del cerebro. Bajo el encabezado de MAVs profundas supratentoriales, Wilson y Martin (191) incluyen a las malformaciones situadas en la región paraventricular, ganglios basales, cuerpo calloso y corteza parasagital, mientras que Paterson y Mckissock (138) discuten las nueve MAVs del tálamo, ganglios basales y cerebro medio encontradas en su serie, bajo la denominación de MAVs centrales. En mis pacientes, reservo la categorización de centrales para las malformaciones enclavadas en las regiones estriocapsular y trigonal. Otras malformaciones profundas de la corteza parasagital o del tallo cerebral rostral son denominadas por mí, de acuerdo a su localización específica.

Por largo tiempo algunas MAVs estriadas y trigonales han sido categorizadas como inoperables. Su compleja aferencia vascular, su íntima relación con estructuras funcionales profundas de gran

importancia neurofisiológica, y la conocida tendencia que la manipulación quirúrgica de estas regiones tiene a representarse clínicamente con alteraciones cardiorespiratorias (180), son factores suficientemente desalentadores. La irrigación de las malformaciones en estos sitios, suministrada por ramas transcerebrales distales consideradas como terminales de ALEs, ACorAs y ACorPs, es motivo adicional de preocupación. Y para mayor complicación aún, su drenaje venoso es invariablemente dirigido hacia el sistema venoso profundo. La dirección del drenaje venoso de las MAVs hacia el sistema venoso profundo era considerada hasta no hace mucho como absoluta contraindicación quirúrgica (142).

Como dicho antes, en la clasificación anatómica angiográfica de Luessenhop y Genarelli (105), las malformaciones alimentadas por ALEs, ACorAs y ACorPs eran consideradas Grado IV-V, y por ende, inoperables o con gran riesgo quirúrgico, y en los sistemas de clasificación de Spetzler y Martin (162), y de Shi y Chen (156), las MAVs en estas regiones serían también calificadas con alto número, siendo muchas de ellas inoperables. Algunos recientes reportes en la literatura, y la experiencia del autor indican, sin embargo, que las malformaciones trigonales pueden, y deben, ser quirúrgicamente extirpadas, con un grado aceptable de morbimortalidad.

HIPOTESIS

Parte de los objetivos generales de esta Tesis en relación con las malformaciones vasculares del cerebro han sido expuestos en el Prólogo. Algunos otros objetivos particulares en relación a esta variedad de malformaciones pueden ser aquí señalados:

1. Demostrar que las MAVs cerebrales trigonales son extirpables con bastante seguridad para el paciente;
2. Señalar que el tratamiento quirúrgico de las MAVs trigonales es superior al conservador (no operación); y
3. Estimular al estudiante que nos sigue hacia la resolución de un problema potencialmente letal.

MATERIAL CLINICO Y METODO

En un período de 21 años que termina en Marzo de 1989, 68 pacientes de todas las edades con una MAV cerebral intradural sintomática han sido evaluados por el autor. De ellos, 53 fueron operados y 15 no. Reportes en algunos de estos pacientes han sido previamente publicados (49-60). Recientemente, en un Festschrift, libro editado en homenaje al querido Profesor y Doctor Manuel Velasco Suárez por sus 50 prolíficos años de ejercicio

profesional, Febrero de 1989, una comunicaciòn resumida de esta Tesis, fué ya publicada (55), y una versión in extenso fué enviada para su publicación a Neurosurgery, revista médica de la Especialidad (59). Ocho (12%) de todos los pacientes con MAV cerebral evaluados y seis (9%) de los operados, han tenido el angioma asentado en la región del trígono ventricular. Los seis pacientes quirúrgicos forman la base de esta comunicación. Cada MAV en esta serie corresponde al tipo I en la clasificación angiográfica de Parkinson y Bachers (137), y a la variedad arteriovenosa en la clasificación histológica avanzada por McCormick (117, 118). Los datos clínicos y quirúrgicos de los seis pacientes con una MAV trigonal son resumidos en el Cuadro 1:

Cuadro 1

Resumen de seis pacientes quirúrgicos con MAV trigonal*

No.	Edad, sexo	Síntomas y signos	N	Lado de MAV	Hematoma	Fecha de Operación	Abordaje quirúrgico
1	47 F	HSA, cefalea, hemiparesia, hemianopsia homónima	IIIb	D	HIC	VII-2,13-82	Giro temporal Superior
2	24 M	HSA, cefalea, hemiparesia, hemianopsia homónima	IIIb	I	HIC/ HIV	VII-12-83	Parasagital
3	15 M	HSA, cefalea, hemiparesia, hemianopsia homónima, dislexia	III	I	HIC/ HIV	I-4-85	Parasagital
4	18 F	HSA, cefalea, hemiparesia, hemianopsia homónima central incompleta, paresia del 3er. par craneal	IIIb	D	HIC	VII-24-87	Subtemporal
5	24 M	Convulsiones motoras y sensitivas de ESD y generalizadas incontrolables	II	I	NO	III-14-88	Interhemisférico
6	20 M	HSA, cefalea, apatía, hemianopsia homónima	IIIb	I	HIC	XII-9-88	Interhemisférico

* MAV: Malformación arteriovenosa; No.: número; N: calificación preoperatoria clínica del paciente de acuerdo a la escala de Nishioka; F: femenino; M: masculino; D: derecho; I: izquierdo; HSA: hemorragia subaracnoidea; HIC: hematoma intracerebral; HIV: hematoma intraventricular; ES: extremidad superior. Todas las edades son anotadas en años. Todas las MAVs son medianas (2-6 cm de diámetro). Todas las MAVs fueron extirpadas en su totalidad, una con dos operaciones (paciente 1). El tiempo promedio de observación postoperatoria (a Noviembre de 1989) es de 46.8 meses (extremos de 88 a 11 meses), esto es, 3.9 años. Todos los pacientes regresaron a ocupaciones premorbidas.

SINTOMAS Y SIGNOS NEUROLOGICOS

Hubo cuatro hombres y dos mujeres en la serie. La edad promedio fué de 24.7 años (extremos: 15-47). Sólo un paciente tenía más de 40 años de edad cuando sometido a operación; el resto, en edades que fluctuaron entre 15 y 24 años. En cinco pacientes la hospitalización fué promovida por sangrado intracraneal (pacientes 1-4 y 6). El ictus fué en cada ocasión anunciado por cefalea intensa de súbita instalación, en ninguna ocasión induciendo inconciencia. Diferentes grados de hemiparesia, y un defecto homónimo en el campo visual correspondiente, invariablemente subsiguieron hasta el tiempo de su hospitalización. En adición, un paciente presentó paresia del tercer par craneal (Paciente 4) y otro, dislexia (Paciente 3). El episodio de sangrado fué el síntoma clínico de presentación de la MAV en los 5 pacientes, pero uno (Paciente 1) había sido sometido en otra Clínica a ligadura de la arteria carótida primitiva derecha en el cuello 14 años antes, después de una no totalmente identificada variedad de "embolia cerebral" (sangrado?) que debilitó temporalmente su hemicuerpo izquierdo. Ninguno de los cuatro pacientes diestros, portadores de una malformación trigonal izquierda, presentaron problemas del lenguaje ni antes ni después de la operación. El paciente restante (Paciente 5), tenía una historia clínica de 10 años de evolución de crisis convulsivas incontrolables generalizadas y parciales de tipo motor y sensitivo que afectaban la extremidad superior derecha. Su examen neurológico al tiempo de la operación fué normal.

LADO, TAMAÑO, COMPONENTES VASCULARES

Cuatro malformaciones se localizaron en el hemisferio cerebral izquierdo, y dos en el derecho. Cada MAV era de tamaño mediano, con diámetro de 2 a 6 cm medidos en las placas de la angiografía cerebral (67,72). La ACorP alimentó todas estas malformaciones, fundamentalmente a través de sus ramas laterales. Aferencia arterial adicional derivada de la arteria temporal posterior fué observada en tres pacientes (Pacientes 2, 3 y 5) y de ramas distales de la ACorA ipsilateral en otros tres (Pacientes 1, 4 y 6). La malformación más grande de esta serie (Paciente 4), de 5.7 cm de diámetro, tenía también provisión arterial de ramas de la ACM. El drenaje de cada MAV estuvo siempre dirigido hacia el sistema venoso profundo del cerebro, pero en dos ocasiones (Pacientes 1 y 5) la MAV descargaba concomitantemente hacia la porción media del seno longitudinal superior en un caso (Paciente 1), y hacia el seno transverso ipsilateral en el otro (Paciente 5).

ESTUDIOS DE NEURODIAGNOSTICO

Las radiografias de tórax y de cráneo fueron normales en cada paciente. El TAC, asegurado generalmente el día de la hospitalización, mostró HIC en tres pacientes (Pacientes 1, 4 y 6), y HIC/HIV en dos (Pacientes 2 y 3). Después de la administración intravenosa de Iothalamato (Conray, Mallinckrodt) como medio de contraste durante el TAC, cada MAV se reteñía en forma moderada.

Imágenes con RMI fueron obtenidas en los últimos tres pacientes (Pacientes 4-6). En dos casos, una precisa imagen hipointensa, con apariencia de un panal de abejas, fué observada en las dependientes tanto de T-1 como de T-2. En la RMI, la MAV contrastaba nítidamente frente al tejido cerebral circundante. Los hematomas fueron mostrados como lesiones hiperintensas en los diferentes cortes de la RMI, en un paciente ocultando la malformación. El estudio crucial, sin embargo, fué la angiografía cerebral seriada que incluyó la visualización de ambos sistemas carotídeos y, al menos, un sistema vertebral. Los arteriogramas fueron obtenidos retrógradamente vía la arteria femoral por personal del Departamento de Rayos X. Angiografía intraoperatoria fué exitosamente obtenida en un paciente al tiempo de una segunda craneotomía (Paciente 1). La arteriografía cerebral y los estudios diagnósticos de neuroimagen fueron invariablemente repetidos en el período postoperatorio.

PRESENTACION DE PACIENTES

Paciente 1

GBM. Paciente femenina, diestra, hipertensa, de 47 años de edad, G:5, P:5. Ingresó a la División de Neurología, Hospital Universitario, vía Sala de Emergencias, en Junio 9, 1982 y transferida a la División de Neurocirugía en Junio 23. Cefalea intensa parietooccipital derecha, de súbita instalación, había ocurrido unas horas antes de su admisión. Náusea, vómito, y fotofobia subsiguieron, en adición a debilidad de extremidades izquierdas. Cuatro días antes se había presentado un cuadro

similar, y hacía 14 años que su arteria carótida primitiva derecha había sido ligada en el cuello en otra Institución después de una "embolia cerebral", no totalmente identificada, que produjo hemiparesia izquierda temporal. A su admisión ahora, la paciente estaba somnolienta. Hemianopsia homónima izquierda revelada a la campimetría por confrontación, y paresia facial inferior izquierda fueron notados, así como desviación de la lengua hacia la izquierda cuando protruída fuera de boca. Había también papiledema temprano

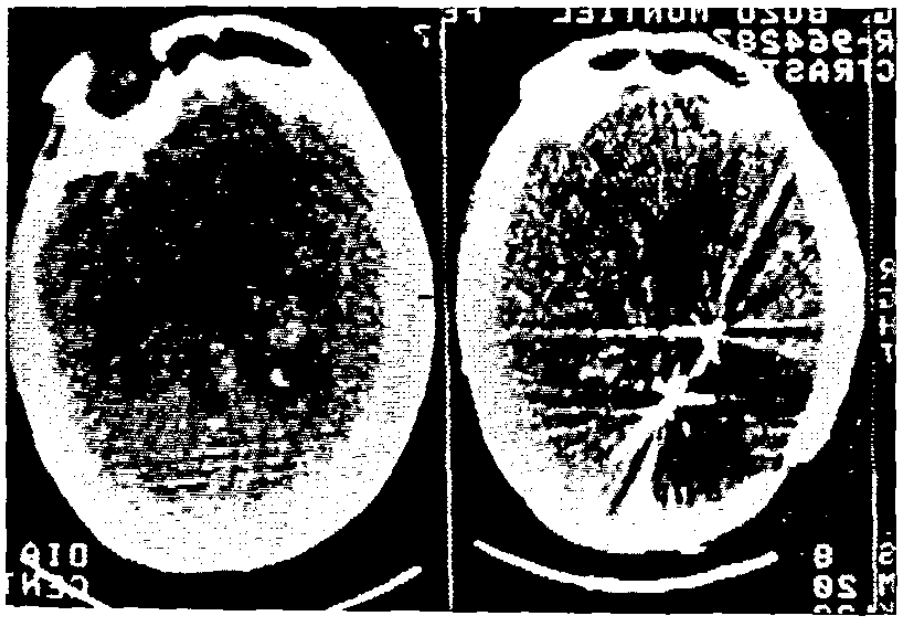

Fig. 4. Paciente 1. TACs de cráneo, después de la administración de Conray por vía intravenosa. La MAV trigonal derecha capta sólo levemente el medio de contraste, como observado en el TAC preoperatorio (izquierda). Los destellos artefactuales en el TAC después de la segunda craneotomía (derecha) son originados por clips metálicos utilizados para asegurar hemostasia.

bilateral, con hemorragias retinianas flamígeras en el fondo de ojo derecho. Hemiparesia, hemihipoalgesia, hiperreflexia

osteotendinosa y signo de Babinski positivo fueron revelados en el hemicuerpo izquierdo. Una cicatriz quirúrgica antigua fué reconocida en la porción media del lado derecho del cuello. El TAC demostró un pequeño hematoma intratemporal derecho, y una imagen discretamente hiperdensa que captaba moderadamente el medio de contraste, fué observada en la región del trígono ventricular derecho (Fig. 4). La angiografía cerebral transfemoral reveló

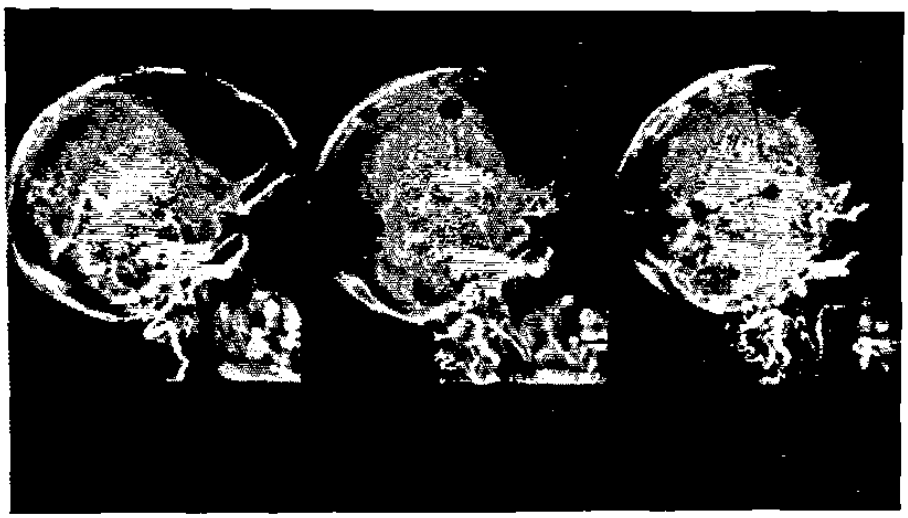

Fig. 5. Paciente 1. Angiografías vertebrales derechas preoperatoria (extrema izquierda), y postoperatorias 1 (centro) y 2 (extrema derecha), en proyección lateral. La MAV trigonal derecha, en virtud de residuo, requirió de dos craneotomías para su remoción total.

oclusión completa de la carótida primitiva derecha en el cuello. La circulación de ambos hemisferios cerebrales, sin embargo, se opacificaba a partir de la inyección con medio de contraste de la

carótida izquierda. Una MAV fué observada en la región trigonal derecha. La lesión estaba alimentada por las ramas laterales de la ACorP pero aferencia arterial concomitante provenía de las ramas distales de la ACorA ipsilateral. El drenaje venoso estaba dirigido simultáneamente hacia el sistema venoso profundo y hacia el segmento medio del seno longitudinal superior.

En Julio 2, 1982, con el paciente en decúbito lateral, a través

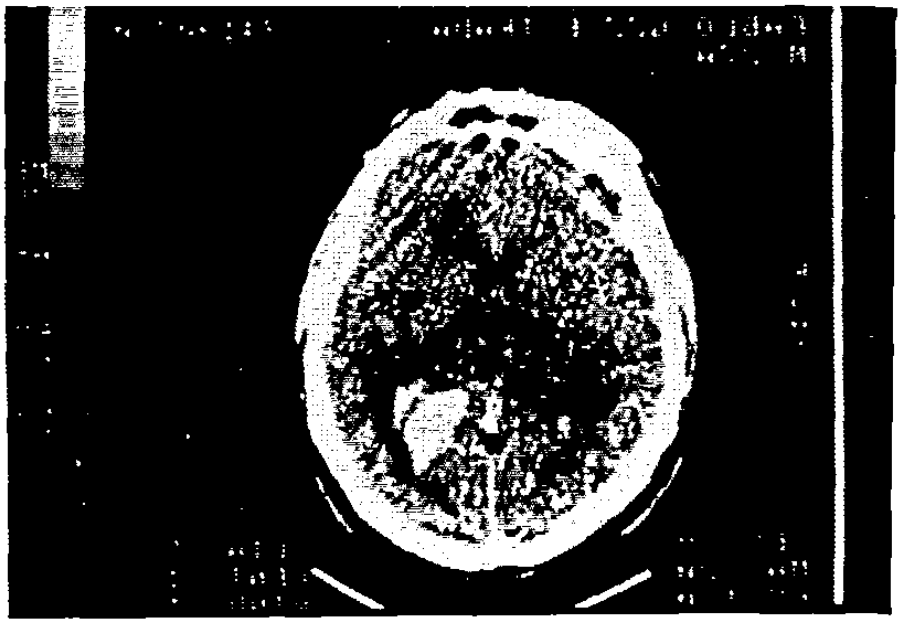

Fig. 6. Paciente 2. TAC preoperatorio simple de cráneo que muestra un hematoma intraoccipital izquierdo extendido a ventrículo.

de una craneotomía temporoparietal derecha e incisión cortical en la porción posterior de la circunvolución temporal superior, se abordó el atrio ventricular mediante la aspiración del coágulo intratemporal. Disección circunferencial de la malformación permitió su extirpación, aparentemente completa. La angiografía

cerebral postoperatoria demostró, sin embargo, una pequeña MAV residual. Diez días después de la primera operación, la craneotomía fué reabierta y el residuo de la MAV fué resecado en su totalidad del interior del ventrículo. Un quiste aracnoideo no reconocido previamente también fué extirpado. La angiografía percutánea transoperatoria a través de carótida izquierda demostró ausencia de la MAV, lo que fué corroborado mediante angiografía

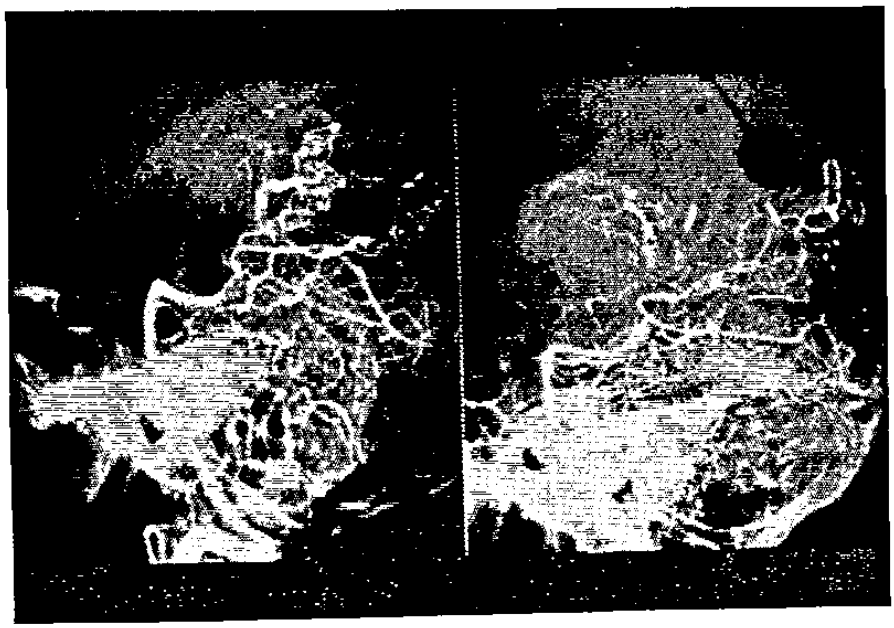

Fig. 7. Paciente 2. Angiografías vertebrales preoperatorias (izquierda) y postoperatoria (derecha), en proyección lateral. La MAV trigonal izquierda fué removida en su totalidad.

postoperatoria seriada (Fig. 5).

Paciente 2

PGE. Paciente masculino, diestro, de 24 años de edad. Ingresa a la Sala de Emergencias del Hospital Universitario, en Junio 26, 1983. Unas horas antes, cuando pujando en el retrete, había sufrido cefalea intensa de súbita instalación. El paciente estaba alerta y atendía indicaciones verbales. El líquido cefalorraquídeo (LCR) obtenido mediante punción lumbar fué de color rojo cereza.

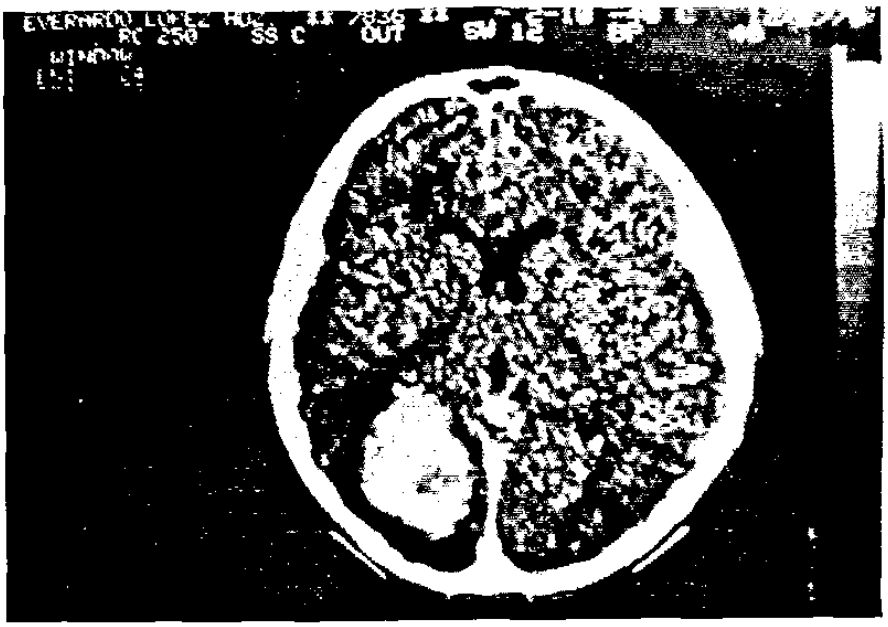

Fig. 8. Paciente 3. TAC preoperatorio de cráneo después de inyección intravenosa de Iothalamato muestra HIC occipital izquierdo extendido hacia la cisterna ambiens. Nótese similaridad con Fig. 6.

El paciente rehusó hospitalización, pero cuatro días después aceptó internamiento en virtud de aumento en intensidad de la cefalea. El paciente estaba entonces alerta y cooperador, si bien con moderada rigidez de nuca. Presentaba, también, hemianopsia

homónima y paresia facial inferior derechas. Hemiparesia larvada con hiperreflexia osteotendinosa, y signo de Babinski, fueron detectados en el hemicuerpo derecho.

Un HIC/HIV parietooccipital izquierdo fué demostrado al TAC (Fig. 6). La angiografía cerebral demostró una MAV de la región trigonal izquierda alimentada por las ramas laterales de la ACorP y por la rama temporal posterior de la ACP.

Fig. 9. Paciente 3. Angiografías vertebrales preoperatoria (izquierda) y postoperatoria (derecha). La MAV trigonal izquierda fué removida en su totalidad.

En Julio 12, 1983, con el paciente en decúbito lateral, craneotomía parietooccipital izquierda fué llevada al cabo. El atrio ventricular fué abordado a través de una incisión parasagital parietooccipital después de aspirar el HIC. La MAV fué removida en

su totalidad. Angiografía cerebral postoperatoria corroboró la extirpación completa de la malformación (Fig. 7).

Paciente 3

ELH. Paciente masculino, diestro, de 15 años de edad. Fué hospitalizado en Hospital Regional del ISSSTE, en Diciembre 26, 1984. Tres días antes de su admisión, en la ciudad de Matamoros,

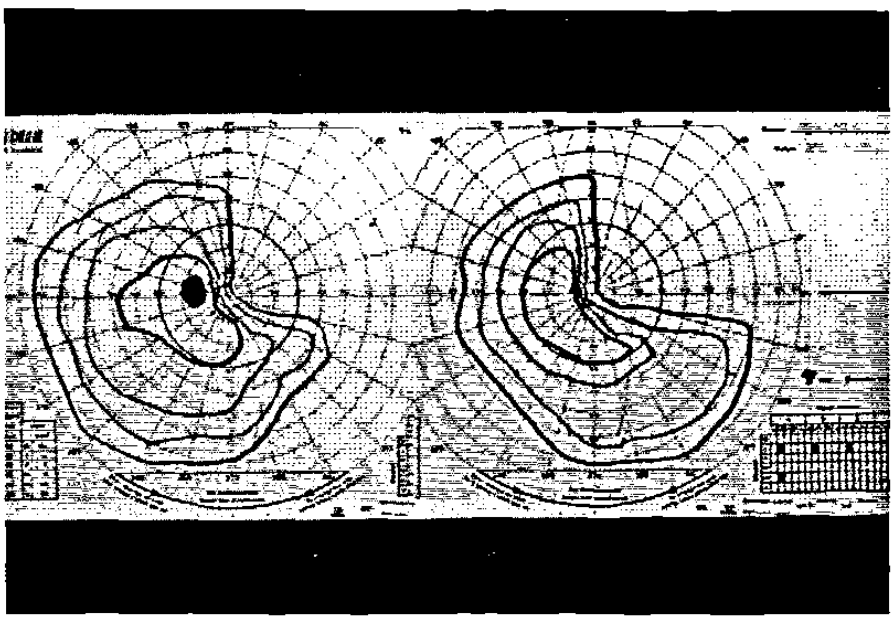

Fig. 10. Paciente 3. Campimetría postoperatoria que revela cuadrantanopsia homónima superior derecha (reducción de hemianopsia homónima completa preoperatoria que el paciente evidenciaba).

Tamps., había sufrido cefalea intensa de súbita instalación, seguida de vómito, fotofobia y visión borrosa. No había presentado alteración del estado de conciencia pero, conspicuamente, había

notado gran dificultad para leer. El paciente estaba alerta, con hemiparesia discreta y hemianopsia homónima derechas. Notoriamente, el paciente tenía dislexia.

Un hematoma parietooccipital izquierdo extendido hacia la cisterna ambiens ipsilateral fué demostrado al TAC (Fig. 8). La angiografía cerebral reveló una MAV trigonal alimentada por las ramas laterales de la ACorP izquierda, con nutrición complementaria

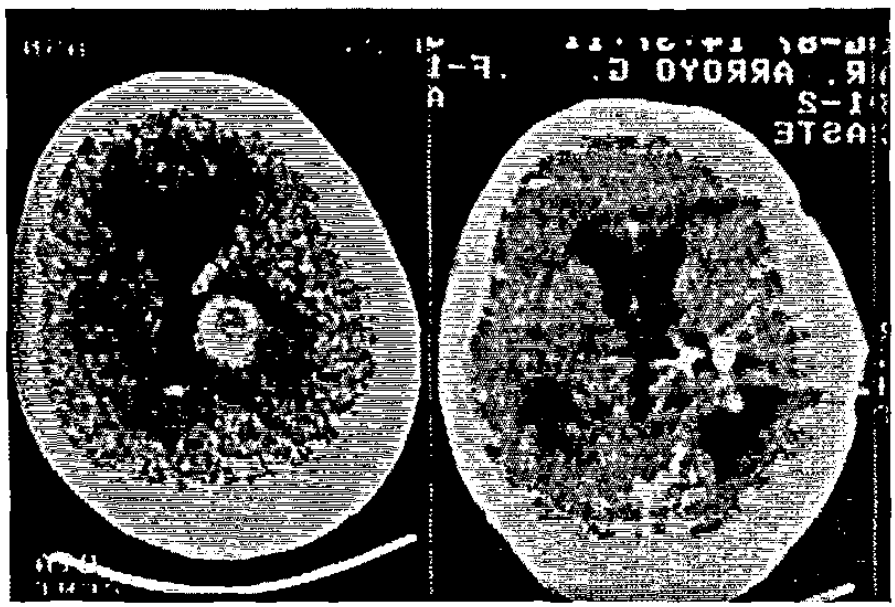

Fig. 11. Paciente 4. TACs de cráneo después de la administración intravenosa de Iothalamato. Nótese un pequeño HIC/HIV en el trígono ventricular derecho, con discreto desplazamiento contralateral del 3er ventrículo, en el TAC preoperatorio (izquierda). Los reflejos metálicos en el TAC postoperatorio (derecha) son producidos por clips hemostáticos.

a partir de la arteria temporal posterior. La MAV drenaba hacia el sistema venoso profundo.

En Enero 4, 1985, una craneotomía parietooccipital izquierda fué llevada al cabo, con el paciente en decúbito lateral. Extirpación completa de la MAV trigonal fué lograda a través de una incisión cortical parasagital avanzada hacia el trígono ventricular mediante la aspiración del coágulo intracerebral. La angiografía postoperatoria corroboró la ausencia de la MAV (Fig. 9). El paciente pronto recobró su función de la lectura y el defecto

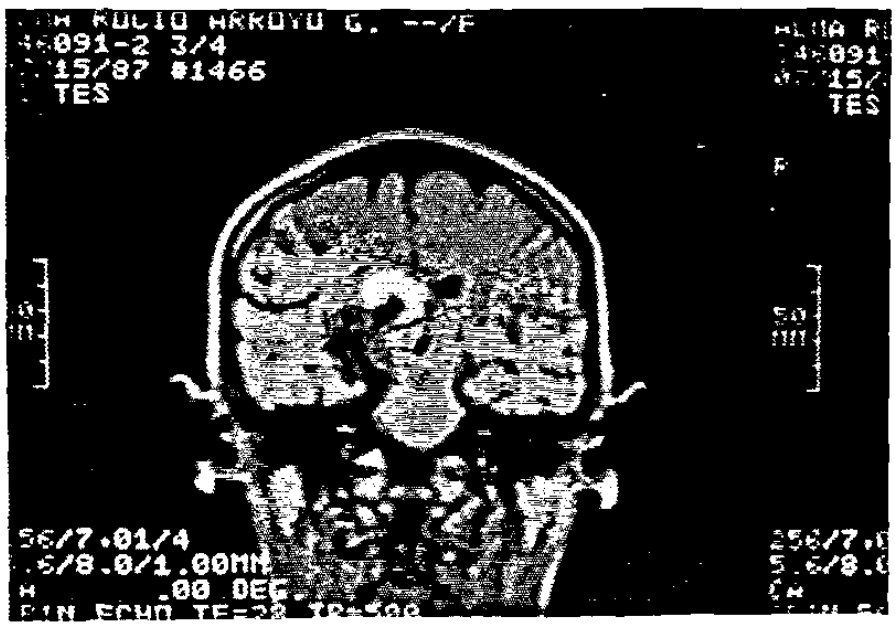

Fig. 12. Paciente 4. RMI preoperatoria coronal en T1 (TE 28, TR 500 ms). Nótese la MAV como área hipointensa nítidamente extendida del trígono derecho hacia el lóbulo del hipocampo, con un pequeño hematoma en su polo superior.

visual postoperatorio se redujo a cuadrantanopsia parcial superior (Fig. 10).

Paciente 4

ARAG. Paciente femenina, diestra, de 17 años de edad. Fué hospitalizada en Junio 27, 1987. Una semana antes, había presentado cefalea intensa de súbita instalación, seguida de vómito y hemiparesia izquierda, sin alteración del estado de conciencia. Progresivo aumento de la intensidad de la cefalea promovió su hospitalización. La paciente estaba somnolienta pero cooperadora.

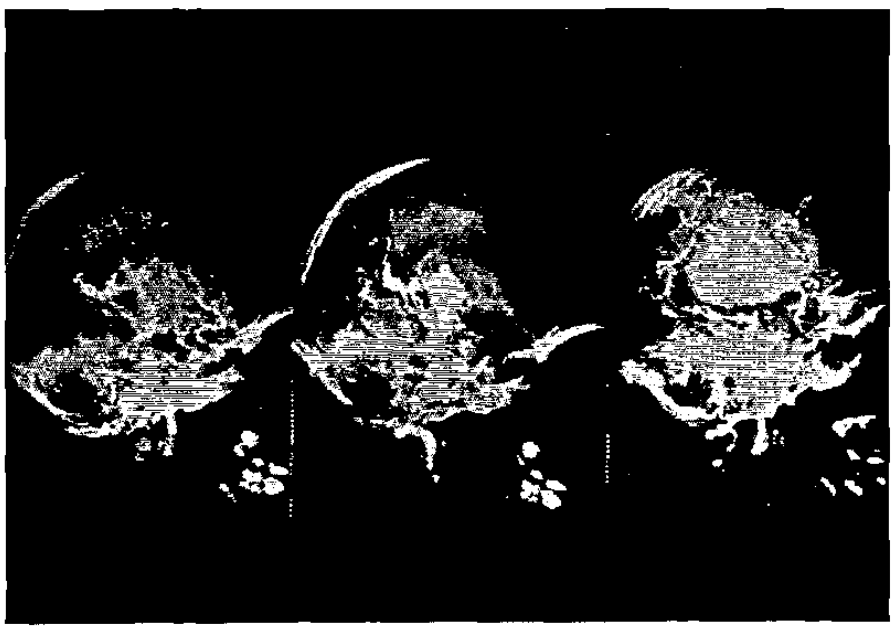

Fig. 13. Paciente 4. Las angiografías preoperatorias carotídea (extrema izquierda) y vertebral (centro) derechas, en proyección lateral, muestran la MAV alimentada por las ACorA, ACorP y ACM derechas. La angiografía braquial derecha (extrema derecha) postoperatoria muestra ausencia de la MAV con preservación de toda la vascularización normal del hemisferio cerebral.

Habia moderada rigidez de nuca. Hemianopsia homónima fué notada, en adición a paresia facial inferior izquierdas. Había sugestiva

debilidad para elevar sus ojos conjugadamente y paresia del 3er par craneal derecho. También presentaba moderada hemiparesia e hiperreflexia osteotendinosa, en adición a signos de Babinski y Hoffmann, en su lado izquierdo.

El TAC demostró un HIC/HIV en la región del trígono ventricular derecho (Fig. 11). La angiografía cerebral evidenció una MAV de la región del atrio ventricular derecho extendida medialmente a la

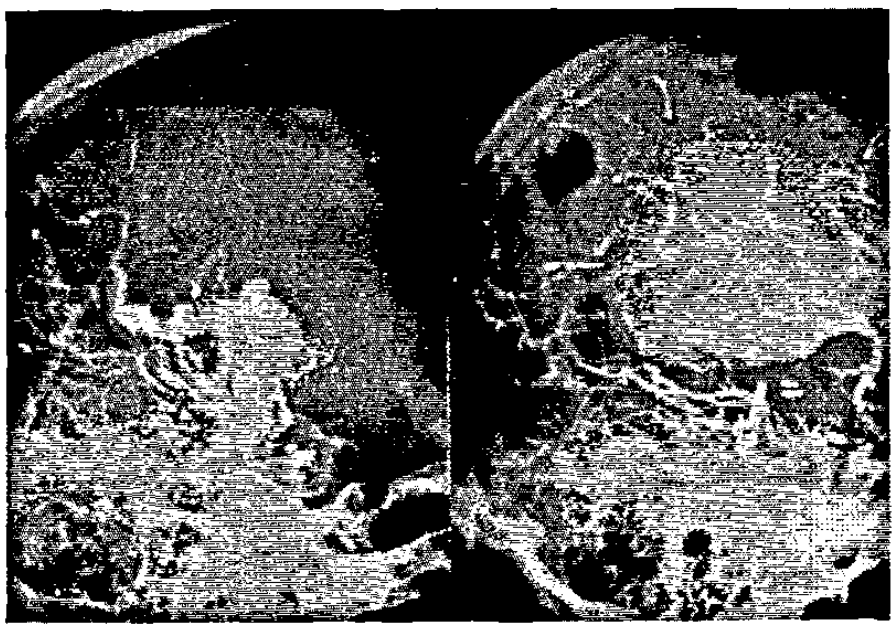

Fig. 14. Paciente 4. Magnificación de las angiografías vertebral preoperatoria (izquierda) y braquial postoperatoria (derecha) derechas, en proyección lateral, que muestran mejor detalle de la extensa MAV trigonal derecha, y su remoción quirúrgica completa lograda en una sola operación.

región parapeduncular hipocampal. Esta lesión estaba alimentada por ramas laterales de la ACorP y por las distales de la ACorA derechas, en adición a otras provinientes de la ACM. El estudio

con RMI mostró la malformación como una lesión hipointensa bien delimitada (Fig. 12), a semejanza de un panal de abejas.

Craneotomía temporoparietooccipital derecha, con la paciente en decúbito lateral, fué llevada al cabo en Julio 24, 1987. La MAV fué removida en su totalidad por vía subtemporal. La angiografía cerebral postoperatoria corroboró la ausencia de la MAV (Figs. 13 y 14). En este paciente infusión con manitol y drenaje de LCR,

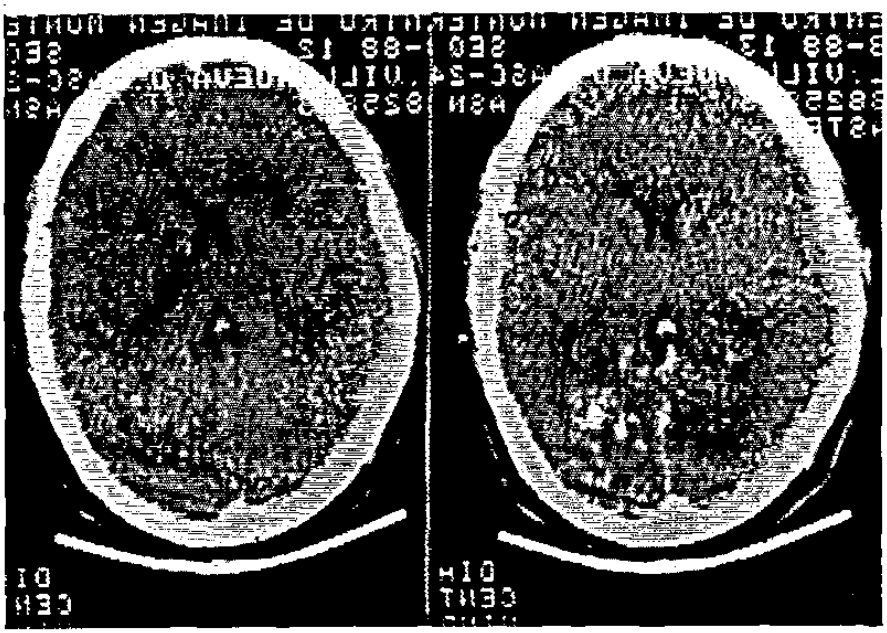

Fig. 15. Paciente 5. TAC preoperatorio de cráneo antes (izquierda) y después de la administración de Iothalamato (derecha). La MAV trigonal izquierda es mostrada como lesión iscretamente hiperdensa que capta moderadamente el medio de contraste. No HIC.

fueron empleados como efectivas ayudas transoperatorias.

Paciente 5

JLVO. Paciente masculino, diestro, de 24 años de edad. Es hospitalizado en el Hospital Universitario, en Febrero 26, 1988, después de haber presentado una crisis convulsiva mayor. El paciente tenía una historia de diez años de evolución de crisis convulsivas generalizadas y parciales que afectaban la extremidad superior derecha. En los últimos 8 meses las crisis eran precedidas

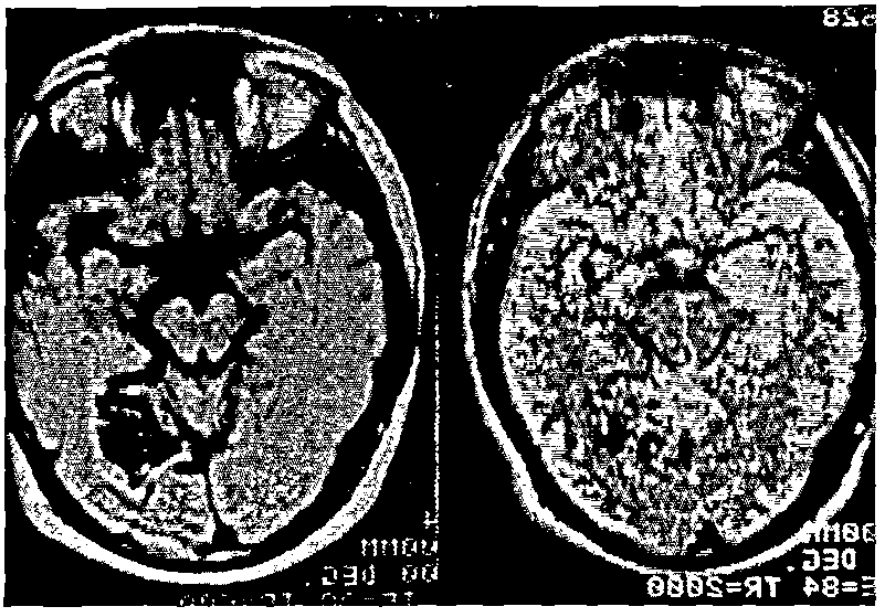

Fig. 16. Paciente 5. RMI axial preoperatorio de cráneo en T1 (28 x 600 ms, izquierda) y en T2 (84 x 2000, derecha). La MAV es mostrada como una nítida lesión hipointensa. Nótese la sombra de la arteria temporal posterior aferente y drenaje hacia el seno transverso izquierdo.

frecuentemente por escotomas centelleantes proyectados hacia el lado derecho de su campo visual. En este tiempo, los ataques se habían tornado incontrolables, a pesar de la administración

suficiente y regular de medicación anticonvulsivante. En 1984, el diagnóstico de una MAV trigonal izquierda había sido documentada en otro centro hospitalario de esta ciudad mediante TAC y angiografía cerebral, pero había sido declarada como inoperable. El examen neurológico ahora, se encontró normal.

La angiografía cerebral demostró una MAV trigonal izquierda alimentada por la ACorP y la arteria temporal posterior izquierdas.

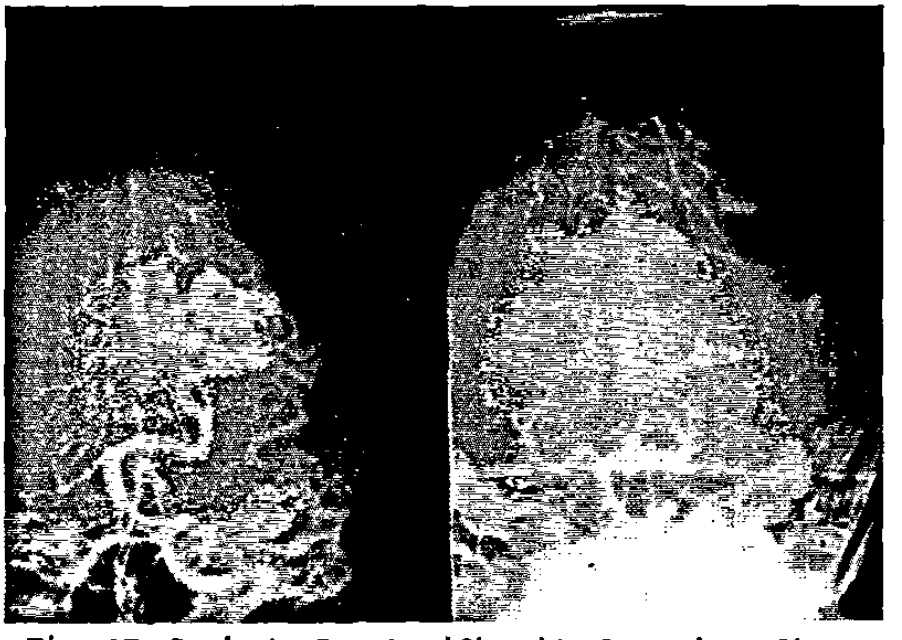

Fig. 17. Paciente 5. Magnificación de angiografías vertebrales izquierdas preoperatoria (izquierda) y postoperatoria (derecha) en proyección anteroposterior. La MAV trigonal fué removida en su totalidad.

El drenaje venoso se vertía hacia el sistema venoso profundo y hacia el seno transverso izquierdo concomitantemente. Al TAC, la MAV captaba moderadamente el medio de contraste (Fig. 15). No se

demostró hematoma intracraneal. La RMI demostró la malformación como una imagen parapeduncular hipointensa bien circunscrita extendida lateralmente a partir del trígono ventricular izquierdo (Fig. 16).

En Marzo 14, 1988, con el paciente en posición sedente, el atrio ventricular izquierdo fué abordado a través de una craneotomía parietooccipital mediante una vía interhemisférica posterior

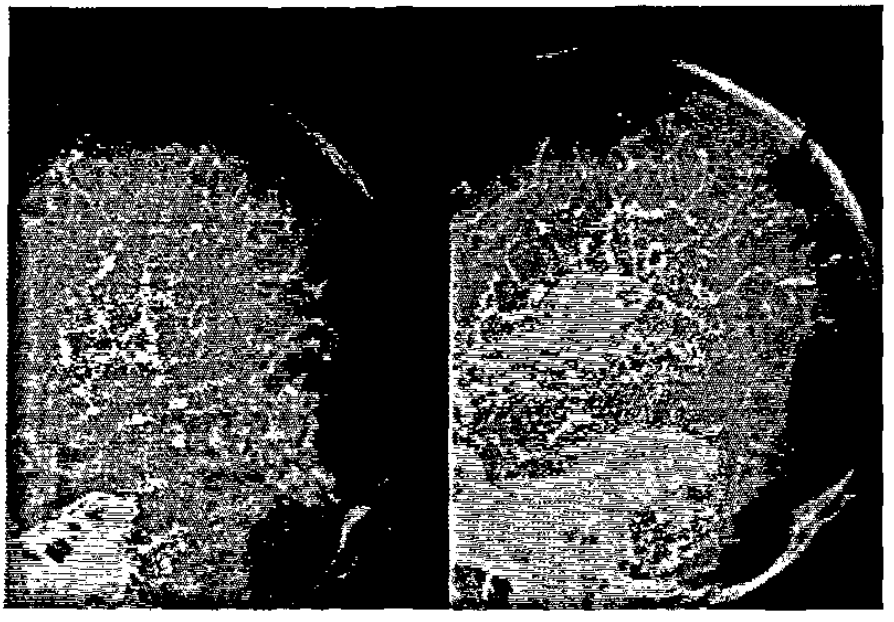

Fig. 18. Paciente 5. Magnificación de angiografías carotídeas izquierdas preoperatorias (izquierda) y postoperatoria (derecha). Esta MAV estaba alimentada tanto por el SVB (Fig. 17) como por el sistema carotídeo. Nótese la ausencia post quirúrgica de la MAV.

ipsilateral baja. La lesión fué completamente removida siguiendo una conspicua vena arteriolizada observada en la porción media de la corteza mesooccipital. Retracción extrema del polo occipital