fué necesaria, sin embargo, para alcanzar la porción más lateral de la MAV. La angiografía cerebral postoperatoria demostró total ausencia de la malformación (Fig. 17 y 18). Postoperatoriamente, se demostró una hemianopsia homónima completa.

Paciente 6

FVP. Paciente masculino, de 20 años de edad. Fué hospitalizado

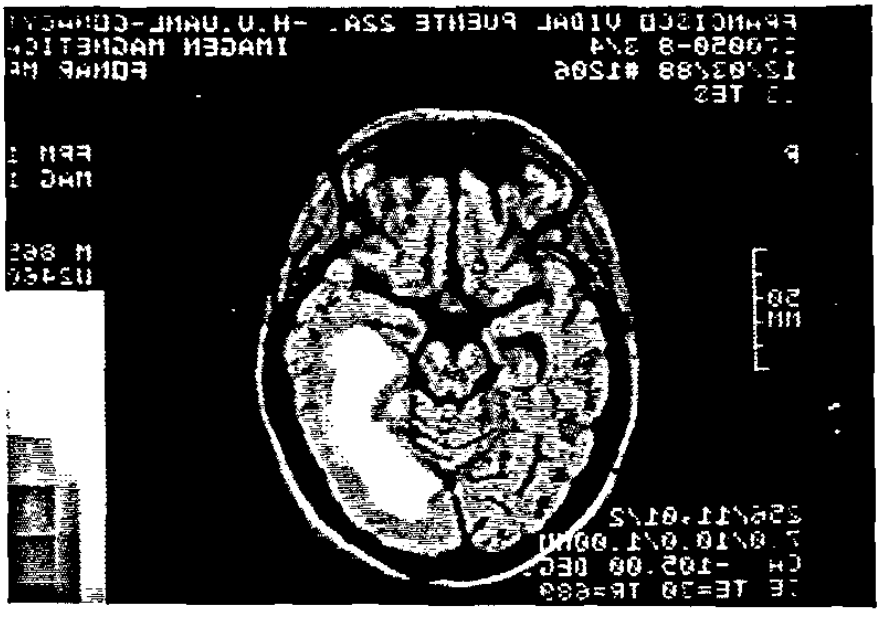

Fig. 19. Paciente 6. RMI axial preoperatoria de cráneo en T-1 (TE: 30 ms; TR: 689 ms). Nótese el extenso hematoma intraoccipital izquierdo hiperintenso invadiendo el ventrículo y recargándose sobre el ala izquierda de la cisterna ambiens.

en la División de Neurología del Hospital Universitario, en Noviembre 15, 1988, debido a HSA. Unas horas antes de su admisión, el paciente había presentado cefalea intensa de súbita instalación,

seguida de somnolencia. Posteriormente experimentó vómito, fotofobia y dolor en la nuca. Unos ocho meses antes, había sufrido un episodio doloroso similar que motivó su internamiento en la División de Infectología de este Hospital. De acuerdo con el expediente, el LCR obtenido en la Sala de Emergencias por punción lumbar fué entonces claro y conteniendo 600 leucocitos por milímetro cúbico- todos polimorfonucleares. Sin embargo, el

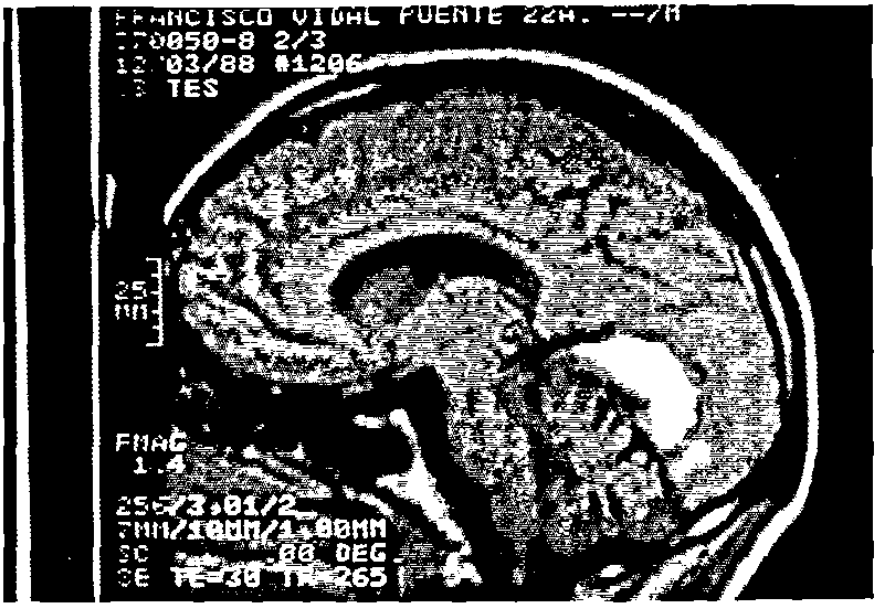

Fig. 20. Paciente 6. RMI parasagital izquierdo un poco más allá de la línea media, en T1 (TE:30 ms; TR 265 ms). Nótese una parte del extenso hematoma intraoccipital izquierdo inmediatamente por encima del tentorio.

contenido de glucosa y proteína era normal, y cuatro días después, en un nuevo estudio, el LCR fué reportado xantocrómico, con 57 células blancas. A pesar de ello, el enfermo fué tratado por dos semanas con antibióticos con el diagnóstico de meningitis, y él

había permanecido prácticamente asintomático hasta ahora. En esta ocasión, el paciente estaba somnoliento, con moderada rigidez de nuca. Excepto por cuadrantanopsia homónima superior derecha, su examen neurológico fué juzgado normal. Un hematoma intraoccipital izquierdo fué revelado al TAC, con compresión de la cavidad ventricular izquierda (Fig. 19). La RMI demostró un HIC/HIV occipital izquierdo que ocultaba la malformación (Fig. 20 y 21).

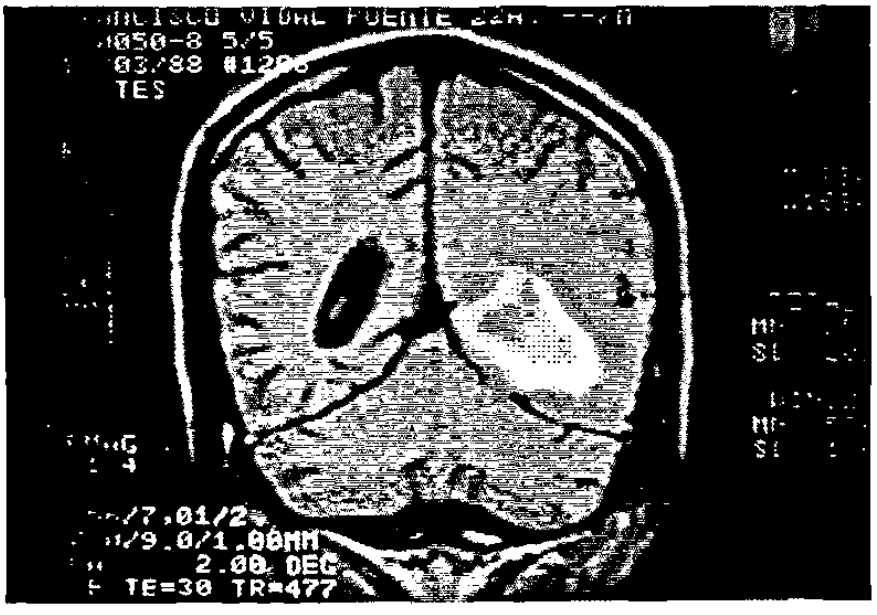

Fig. 21. Paciente 6. RMI coronal preoperatoria en T1 (TE:30 ms TR 477 ms). Nótese un extenso HIC/HIV izquierdo hiperintenso, ocultando la MAV y obliterando el ventrículo.

La angiografía cerebral demostró una MAV trigonal izquierda alimentada por la ACorP y la ACP, con drenaje hacia el sistema venoso profundo.

En Diciembre 9, 1988, la malformación fué abordada con el

paciente en posición sedente a través de una craneotomía occipital izquierda siguiendo una vía interhemisférica posterior ipsilateral baja. Incisión a través de las radiaciones laterales del esplenio permitió aspirar el hematoma licuado y remover completamente la malformación. La lesión estaba adherida al piso del trígono ventricular contigua a un segmento del plexo coroideo. La angiografía postoperatoria demostró ausencia de la malformación.

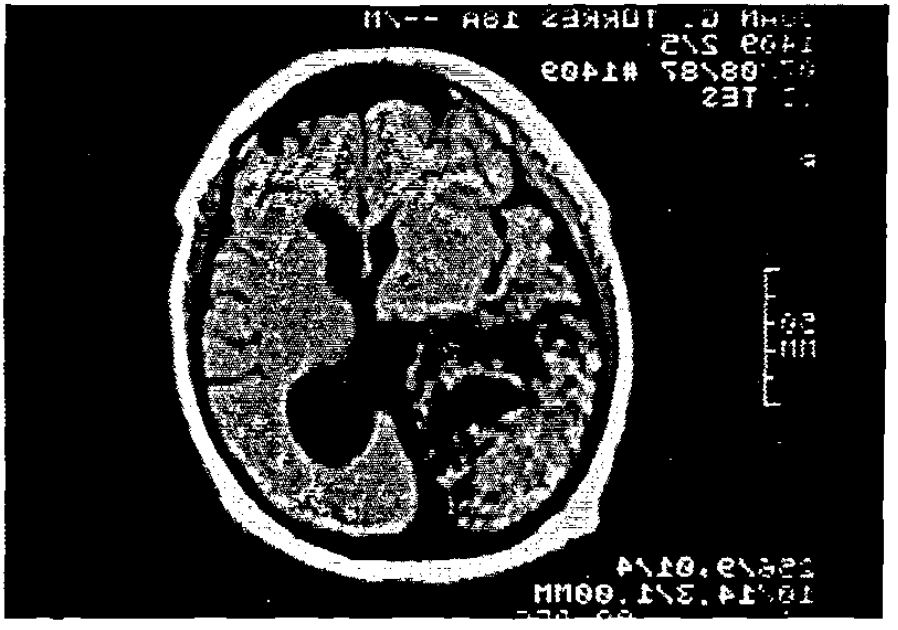

Fig. 22. Paciente diestro de 18 años de edad con historia de crisis convulsivas, sin sugerencia de sangrado. Hemiparesia y hemianopsia homónima izquierdas. La RMI axial en T1 (TE: 28 ms; TR:500 ms) demuestra una MAV trigonal extensa en forma de panal de abejas que destaca nítidamente frente al tejido cerebral periyacente. Discreto grado de hidrocefalea.

El defecto homónimo del campo visual permaneció igual.

Como mera ilustración, se reproducen las imágenes de dos MAVs

trigonales adicionales que no fueron sometidas a operaciòn. Una (Figs. 22 y 23), por haber sido considerada como inoperable, en ausencia de una embolización previa (rechazada por el personal del Departamento de Rayos X), y otra (Fig. 24), por haber fallecido el paciente por efecto directo hemorrágico de la MAV combinado con desarrollo subsecuente de ventriculitis secundaria a la colocación de una derivación ventricular al exterior de urgencia.

Fig. 23. Angiografía vertebral derecha en proyección lateral, con técnica de substracción. Nótese la extensa MAV trigonal alimentada difusamente por múltiples ramas de la ACP. La MAV recibía también aferencia arterial de la ACorA y de la ACM (no mostrado). En vista de no considerarse embolizable prequirúrgicamente, fué declarada inoperable.

TECNICA QUIRURGICA

La determinación preoperatoria exacta del sitio de la MAV estuvo basada en el arteriograma cerebral y los estudios diagnósticos de neuroimagen. Al tiempo de la operación, cinco pacientes estaban en Grado IIIb (moderadamente enfermos, con déficit neurológico hemisférico) de acuerdo al sistema de calificación de Nishioka

Fig. 24. Angiografías vertebrales izquierdas en proyecciones anteroposterior (izquierda) y lateral (derecha) muestran la MAV trigonal alimentada por la ACorP y ACP en un paciente diestro, de 47 años de edad. Esta es una MAV que pudo haber sido resecada con facilidad relativa si el paciente hubiese estado en condiciones de tolerar una craneotomía.

(126), y uno, (Paciente 5) estaba en Grado II (mínimamente enfermo, sin déficit neurológico mayor). Con la ayuda del

microscopio operador, y adherido a una técnica precisa y principios de microneurocirugía previamente delineados por otros (6,43,44,47,73,90,109,110,132,143,144,169,191,197), cada MAV fué confrontada con la idea de removerla completamente en un solo estadío quirúrgico. Administración intravenosa de furosemide (1 mg/kg en bolo) al tiempo de la incisión cutánea, e hiperventilación controlada para mantener la PaCO2 PaCo2 entre 25 y 35 mm/Hg, fué utilizada en cada caso. Hipotensión controlada con trimetapán (Arfonad, Ciba) (25-200 mcgr/kg/m) durante la disección circunferencial de la MAV fué también sistemáticamente empleada. Infusión intraoperatoria de manitol (0.5 Gm/kg/bolo) y drenaje espinal (146) fueron utilizados sólo en un paciente (Paciente 4).

Varios abordajes quirúrgicos fueron empleados en esta serie dado que un hematoma intracerebral preexistente a menudo determina la vía de acceso ideal. El hematoma, de hecho, favorece la disección de la MAV. Una craneotomía parietooccipital con el paciente en decúbito lateral fué utilizada para operar dos pacientes con una malformación izquierda (Pacientes 2 y 3) (Figs. 6 y 7, 8 - 10). La encrucijada ventricular fué abordada a través de una <u>incisión horizontal parasagital</u> de 2 centímetros de longitud colocada en la corteza cerebral entre los lóbulos parietal y occipital, esperablemente para evadir las radiaciones ópticas. Estos dos pacientes presentaban hemianopsia homónima preoperatoria asociada con un hematoma intraoccipital-intraventricular, y uno sufría de dislexia aguda. Otros dos pacientes con una MAV no dominante, hemianopsia homónima, y un pequeño hematoma intratemporal, fueron

sometidos a craneotomía temporoparietal derecha, en decúbito lateral. En un caso (Paciente 1) (Figs. 4 y 5), el atrio ventricular fué abordado mediante una incisión en la circunvoluciòn temporal superior. Después de aspirar el hematoma intratemporal, la MAV fué expuesta y removida. En esta paciente, un pequeño residuo de la MAV descubierto al tiempo de la arteriografía cerebral postoperatoria demandó reapertura de la craneotomía diez días después de la primera operación. A través de la misma vía en la circunvolución temporal superior, el residuo vascular fué ahora desprendido del interior de las paredes del ventrículo y removido en su totalidad. Un quiste aracnoideo intraventricular, no reconocido con antelación, fué extirpado concomitantemente al tiempo de la segunda intervención quirúrgica. La otra malformación derecha (Paciente 4) (Figs. 10 a 14), la más grande de esta serie, fué abordada por vía subtemporal. Retracción sostenida del lóbulo temporal fué necesaria para poder eventualmente rodear la porción más rostral de la MAV, ya en las vecindades del pedúnculo cerebral. La integridad de la vena de Labbé, sin embargo, fué mantenida a través de la operación ayudados con la infusión intravenosa de manitol, drenaje de LCR, y la adopción de la maniobra técnica recomendada por Sugita y col (177) para preservar las grandes venas puente durante retracción cerebral enérgica. En todos estos pacientes, la remoción del coágulo acompañante facilitó técnicamente la disección de la MAV. Los otros dos pacientes con una MAV izquierda fueron operados en posición semisedente, a través de una craneotomía parietooccipital y una vía interhemisférica posterior

ipsilateral. En un paciente (Paciente 5) (Figs. 15 a 17), con una MAV clínicamente intacta y sin defecto de campo visual, la lesión fué removida mediante sección parcial del esplenio del cuerpo calloso, pero retracción lateral del polo occipital para alcanzar la porción más lateral de la malformación fué requerida, de tal manera que resultó una hemianopsia homónima postoperatoria. El otro paciente albergaba un hematoma intraoccipital de moderado tamaño y presentaba cuadrantanopsia homónima superior (Paciente 6) (Figs. 19 a 21). La corteza occipital mesial fué incindida para obtener acceso al hematoma y seguirlo hasta el atrium, con sección parcial del esplenio. La cuadrantanopsia preexistente, sin embargo, se convirtió en una hemianopsia homónima completa después de la operación.

RESULTADOS

Lo más importante en enfatizar es que en esta serie no hubo mortalidad quirúrgica, y que cada paciente pronto se reintegró a su ocupación premórbida a pesar de un defecto en el campo visual. Un paciente tuvo una hemianopsia homónima postoperatoria (Paciente 5), y cinco otros tuvieron un defecto, completo o parcial, del campo visual antes y después de la operación. Reducción de una hemianopsia homónima completa a una cuadrantanopsia homónima superior fué observada en un paciente, quien también recapturó su capacidad para leer después de la operación (Paciente 3) (Figs. 8 a 10). La extirpación completa de la MAV fué comprobada en cada caso mediante angiografía postoperatoria, pero un paciente requirió de dos craneotomías para lograrlo (Paciente 1). Los dos pacientes con una MAV izquierda y cuadrantanopsia homónima derecha (Pacientes 2 y 3) abordados por vía interhemisférica transesplenial mantuvieron su habilidad para leer y nombrar colores después de la operación a pesar de hemianopsia homónima completa resultante.

DISCUSION

En el hemisferio cerebral, sumergido en la región donde convergen las partes más profundas de los lóbulos temporal, parietal y occipital, el atrio o trígono ventricular está rodeado por muy importantes estructuras neurológicas. Medialmente, el fornix; lateralmente y en el techo, las fibras abanicadas del tepetum y del forceps mayor, en adición a las radiaciones ópticas; y, en el piso y adelante, el curveado cuerpo del núcleo caudado y la porción posterior del tálamo, hacen que esta encrucijada ventricular sólo raramente pueda ser quirúrgicamente penetrada con impunidad. Las relaciones anatómicas inmediatas imponen restricciones excesivas en el abordaje operatorio. No sin justicia, Stein (167) ha considerado la región atrial, Región C en su esquema, como "la tierra de nadie", y ha tipificado a las MAVs trigonales como las más difíciles de remover en una sola intervención quirúrgica. Más tempranamente, Hodge y King (77) reconocían que ciertamente no había una vía segura hacia el trígono ventricular, especialmente en el hemisferio cerebral dominante. Como dicho antes, la mayoría de las MAVs trigonales serían calificadas como Grado IV y V, esto es probablemente no operables, en la clasificación de Luessenhop y Gennarelli (105), dado que la aferencia arterial es derivada de más de una rama de la arteria cerebral posterior y otras arterias del cerebro. En los sistemas de calificación de Spetzler y Martin (156), y Shi y Chen

(161), las MAVs trigonales serían adscritas a las calificaciones más altas, reconociéndose sus riesgos mayores de morbilidad y mortalidad operatorias. Sin embargo, el esfuerzo quirúrgico es ampliamente justificado si tan sólo para influir favorablemente en el sombrío pronóstico que las MAVs sintomáticas del cerebro imponen cuando dejadas sin tratamiento, particularmente en el joven (103,104,119,171,172) y estas son lesiones de jóvenes (141). Todas las MAVs paraventriculares supratentoriales, incluyendo las de la región trigonal, se presentan típicamente por sangrado. En bases proporcionales, las MAVs profundas tienden a abrir su cuadro clínico por hemorragia mucho más comúnmente que las superficiales (80). Su proclividad para el sangrado como primer síntoma es bien sabida, y su más elevada propensión para sangrar nuevamente ha sido ampliamente reconocida (180). Cinco de las seis MAVs trigonales discutidas en este trabajo anunciaron su presencia por sangrado intracraneal, como también ocurrió en 14 de las 15 MAVs trigonales reportadas por Batjer y Samson (6), 21 de las 22 MAVs tálamocaudadas descritas por Salomon y Stein (160), todas las nueve malformaciones intraventriculares discutidas por Waga y col (184), los tres pacientes con cuatro MAVs del atrium ventricular operados por U (180), y las tres MAVs trigonales delineados por Yasargil (197, pp 317). Han transcurrido casi 15 años desde que Hodge y King (77), en analizando 21 casos de malformación arteriovenosa del plexo coroideo, incluído un caso propio, primero hicieron notar que los epítetos empleados previamente por Butler y col (13) para caracterizar la HIV primaria debida a ruptura de

angiomas del plexo coroideo como "discreta" y "remediable", no eran enteramente representativos, dado que esta entidad patológica causó la muerte de 45% de adultos y niños combinadamente como resultado directo de su sangrado, y 30% de los adultos que sobrevivieron a la hemorragia incial tenían hemorragias recurrentes identificables, algunas terminando en fatalidad. En el estudio cooperativo se encontró que la incidencia mayor para el primer sangrado por MAV cerebral está entre 11 y 35 años de edad (141). Ha sido bien establecido que las MAVs sintomáticas del cerebro inducirán en alrededor del 50% de los pacientes, muerte (20%) o incapacidad neurológica (30%) en el transcurso de tan solo una o dos décadas de la vida (103,104,120). Y en las personas que sobreviven la primera hemorragia por MAV se impone un riesgo de 33% de incapacidad parcial o total en su futuro (104). De un estudio prospectivo conducido por Michelsen (119), se concluyó que sólo 33% de los pacientes, esto es, 1 de cada 3, con una MAV cerebral sintomática estarían indemnes después de 20 años de observación. Alrededor del 30% de ellos estarían severamente incapacitados, 22% parcialmente incapacitados, y 10% habrían muerto como consecuencia de la enfermedad.

La extirpación quirúrgica exitosa de las MAVs trigonales con la ayuda de técnicas de microneurocirugía, a través de diferentes abordajes, ha sido ampliamente documentada en los últimos años.

ACCESOS TRANS- Y SUBTEMPORAL

Una incisión cortical transversal en la circunvolución temporal superior profundizada hacia el ventrículo lateral fué usada por Drake (34) para remover una MAV trigonal derecha sin inducir un defecto del campo visual, dado que la incisión, él observa, cae entre las divisiones superior e inferior de las radiaciones ópticas. El describió dos pacientes adicionales con una MAV del atrio ventricular izquierdo. Una de estas malformaciones se extendía hacia el plexo coroideo y estaba asociada con un HIC/HIV. La MAV fué removida aspirando el hematoma hacia el ventrículo. El paciente se recuperó sólo con un problema atáxico menor. Su otra MAV trigonal dominante fué alcanzada desde adelante, a través de una pequeña incisión frontal transventricular izquierda colocada arriba y enfrente de las áreas corticales con función motora y de lenguaje. Con anterioridad, una incisión en la parte posterior de la circunvolución temporal superior avanzada hacia el ventrículo lateral mediante la aspiración de un hematoma intratemporal preexistente, permitió a Butler y col (13) remover una MAV enredada en el glomus del plexo coroideo del trígono ventricular dominante en una estudiante de 15 años de edad. La disfasia preoperatoria de la paciente persistió por más de ocho meses después de la cirugía pero en un examen neurológico realizado seis meses más tarde, la paciente estaba neurológicamente normal. Una incisión en el giro temporal medio, prolongada hacia el atrio ventricular fué usada por Fugita y Matsumoto (45) para extirpar

MAVs predominantemente intraventriculares alimentadas por la ACorA. Uno de sus tres pacientes tenía la MAV localizada en el trígono ventricular izquierdo. La disección de la MAV fué facilitada por la aspiración de un HIV asociado. El paciente no tuvo defecto neurológico postoperatorio. De igual forma, Waga y col (184) adoptaron un acceso a través de la circunvolución temporal media en dos pacientes con una MAV trigonal del hemisferio cerebral izquierdo, descritos como parte de una serie quirúrgica de nueve pacientes con malformaciones vasculares del ventrículo lateral. Uno de estos dos pacientes permaneció libre de disfunción neurológica después de la operación; el otro tuvo recuperación excelente de un síndrome de Gerstmann preoperatorio. Entre los nueve pacientes quirúrgicos con una MAV paraventricular reportados por U (180), tres tenían la MAV asentada en el trígono ventricular dominante, uno de ellos con dos. Cada paciente había sufrido una hemorragia intraventricular. En un paciente que estaba neurológicamente intacto, se utilizó una incisión en el giro temporal medio. Un pequeño defecto homónimo del campo visual resultante de la operación se resolvió un año después. En los otros dos pacientes, una incisión en el lóbulo temporal inferior fué seleccionada. Un paciente recuperó su estado neurológico previo sin ningún cambio en la función de la memoria; el otro, dado que dos MAVs trigonales fueron removidas mediante sendas craneotomías por la misma vía, desarrolló un defecto temporal en el campo visual derecho. Sin embargo, la mayor incapacidad postoperatoria de este paciente fué la pérdida temporal de la

memoria reciente y afasia parcial. Un abordaje transtemporal fué aplicado por Batjer y Samson (6) para tratar seis de sus 15 pacientes quirúrgicos con una MAV trigonal. En cinco pacientes, la circunvolución temporal media fué incindida; en uno, la circunvolución temporal inferior, y un acceso subtemporal fué utilizado en un séptimo paciente cuya MAV trigonal se proyectaba inferiormente a partir del piso del atrio ventricular y tenía representación parahipocampal. Los autores encontraron que el drenaje espinal transoperatorio de LCR era útil en minimizar la retracción sostenida del lóbulo temporal, con preservación de la vena de Labbé. Tres de sus cinco pacientes con malformaciones asentadas en el trígono dominante despertaron de la anestesia con déficit moderado en su lenguaje, pero dos se recuperaron con bastante rapidez. Uno de estos pacientes era una mujer diestra, bilingüe, cuya MAV trigonal fué resecada a través de una incisión sobre la circunvolución temporal media izquierda. Postoperatoriamente, la paciente presentó una afasia motora selectiva en Inglés durante seis semanas, mientras que su lenguaje en Español no estuvo afectado. Otro paciente en su serie tuvo un resultado pobre. Este fué un hombre zurdo con MAV trigonal bilateral en quien una operaciòn a través del giro temporal medio derecho fué seguido por hemiplegía, afasia y hemianopsia homónima persistentes.

Un abordaje subtemporal mediante una craneotomía temporal fué adoptada por DaPian y col (27) para extirpar tres de los cinco angiomas caracterizados como yuxtapedunculares que describieron.

Como puede ser observado en los arteriogramas cerebrales y en las placas de TAC usadas por los autores para ilustrar su artículo, estas tres MAVs se extendían medialmente a partir del trígono ventricular derecho. Hipotensión transoperatoria controlada con nitroprusiato de sodio les permitió utilizar una "técnica retrógrada", ésto es, primero ocluír parcialmente el drenaje venoso, a la manera sugerida antes por Malis (110). Dos pacientes tuvieron examen neurológico normal después de la operación; el otro exhibió una hemianopsia homónima persistente. Juhász (82), al reportar siete pacientes quirúrgicos con angiomas cerebrales profundos en las regiones cercanas a la línea media, incluye dos ejemplos de MAV yuxtapeduncular con representación trigonal. Un abordaje subtemporal combinado con resección laterobasal parcial de los lóbulos temporal u occipital derechos fué de utilidad para visualizar la MAV. En un paciente sólo la ACorP nutriente pudo ser ligada dentro del cuerno temporal; en el otro, extirpación completa de la MAV fué llevada al cabo. En el primero paciente una MAV residual fué su resultante; en el otro, una hemianopsia homónima incompleta siguió a la operación. Drake (34) también empleó un acceso subtemporal para remover seis MAVs paratrigonales del hipocampo mediante incisión del giro fusiforme, a fin de evadir las radiaciones ópticas, sin disfasia postoperatoria duradera. Sólo un paciente desarrolló un defecto del campo visual. En forma similar, Heros (73) pudo extirpar tres MAVs mesotemporales a través de una incisión del giro temporal inferior en dos pacientes que presentaban un defecto preoperatorio del campo

visual, y siguiendo un acceso subtemporal derecho con incisión del giro fusiforme en un tercer paciente que tenía los campos visuales intactos. Una cuadrantanopsia parcial, sin embargo, fué detectada después de la operación en esta última persona. Drenaje espinal de LCR e infusión de manitol fueron utilizados como maniobras quirúrgicas adjuntas. Heros (73) opina que la incisión del giro temporal inferior puede interrumpir parte de las radiaciones ópticas, mientras que otros (169) piensan que esta incisión tiende precisamente a evitarlas. Stein (167) recomienda un acceso subtemporal, solo o combinado con resección mínima de la cara inferior del lóbulo temporal (34), para la extirpación de las MAVs trigonales (Región C). En el hemisferio dominante la vía subtemporal es utilizada por Batjer y Samson (6) sólo como inmediatamente precediendo a una incisión en los giros temporales medio o inferior, para así asegurar tempranamente la aferencia vascular de la malformación a partir de la ACP, o como parte inicial de un procedimiento planeado en dos estadíos quirúrgicos, combinado con un acceso interhemisférico. Sin embargo, creo que la retracción subtemporal debe ser reservada sòlo para MAVs trigonales no dominantes (6,74,159) dado que exposiciones sub-temporales para los angiomas subtrigonales o parahipocampales añaden riesgos quirúrgicos innecesarios, particularmente cuando en el lóbulo temporal dominante. En el hemisferio cerebral izquierdo, la retracción sostenida del lóbulo temporal es ejercida inmediatamente por debajo de las áreas de lenguaje, y en ambos, la integridad de

la vena de Labbé es endeble, al mismo tiempo que el polo rostral de la MAV puede ser rodeado solamente con gran dificultad.

ACCESO PARASAGITAL PARIETOOCCIPITAL.

En 1975, Hodge y King (77) describieron una mujer diestra, de 22 años de edad, con una MAV rota del trígono ventricular dominante, operada a través de una craneotomía parietooccipital izquierda. Una incisión cortical cerca de la línea media en la unión parieto-occipital fué usada para abordar el atrio ventricular y remover la MAV junto con un segmento del plexo coroideo afectado. Después de la operación se presentó hemianopsia homónima derecha, y disfasia que persistió por nueve semanas. Una derivación ventriculo peritoneal fué insertada algún tiempo después para resolver la actividad tensional del cuerno temporal ventricular atrapado en el sitio de la operación previa. El acceso parasagital ha sido considerado por algunos autores como el mejor y el más directo para la extirpación en una sola operación de MAVs trigonales proyectadas lateralmente, aún en ausencia de un hematoma intraoccipital (74). Dado que la corticotomía es colocada entre las fibras de asociación de los lóbulos occipital y parietal, ningún daño sensitivo o visual permanente es esperable después de la operación. La incisión se centra en un punto situado a 7-8 centímetros arriba del polo occipital, y se dirige hacia la pupila ipsilateral, que con confiabilidad conduce al atrio ventricular. En esta manera, Heros (74) pudo extirpar completamente en una sola

operación cada vez cinco MAVs trigonales, sin mortalidad quirúrgica. Uno de sus pacientes, con una MAV extensa, presentó hemianopsia postoperatoria; otro desarrolló un defecto visual parcial, y tres resultaron intactos. Wharen y col (188) emplearon una incisión parietooccipital parasagital izquierda para remover una MAV rota del atrio ventricular con la ayuda del rayo laser Nd:YAG. La paciente fué una chica diestra de 14 años de edad que se presentó con hemiparesia y cuadrantanopsia homónima derechas. Una hemianopsia homónima completa siguió a la operación, en adición a afasia expresiva y dificultades en la escritura y en la audición. La lesión parietotalámica resultante había sido con antelación discutida por Bonnal y col (10) después de la extirpación incompleta de una MAV rota del plexo coroideo del ventrículo lateral derecho en un hombre de 37 años de edad. Un abordaje transparietal derecho a través de incisión cortical en el giro parietal horizontal inferior, extendida hasta el ventrículo, fué utilizado. Hemianopsia homónima, pérdida hemisensitiva discreta, hemiparesia y convulsiones, así como un déficit en la representación espacial, fueron notados después de la operación. En la misma manera, Vianello (181) relató el caso de una chica de 18 años de edad con una MAV rota del trígono ventricular dominante. La MAV y el plexo coroideo fueron removidos a través de una incisión parietooccipital parasagital izquierda avanzada al atrio ventricular. Un año después de la operación la paciente todavía sufría de hemianopsia homónima derecha, alexia verbal y literal moderada, y trastorno en la representación espacial. Una incisión

transparietal alta prolongada hacia el trígono ventricular fué empleada por Wilson y col (192) en dos pacientes para remover una MAV rota del tálamo izquierdo. Un paciente estaba neurológicamente intacto antes de la operación, el otro exhibía hemiparesia derecha y disfasia. Después de un empeoramiento postoperatorio inicial, uno mejoró a su nivel preoperatorio de incapacidad, y el otro lo superó. Como llevado al cabo por Wilson y Martin (191), el trígono ventricular puede ser alcanzado también a través de otras rutas. En un paciente, una MAV del atrio ventricular izquierdo fué removida circunferencialmente abriendo la cisura de Silvio y siguiendo profundamente la rama arterial nutriente de la ACM que condujo a la malformación. Disfasia transitoria siguió a la operación. En otras ocasiones, una MAV trigonal fué abordada por vía interhemisférica, y otra, a través del lóbulo parietal. Otra MAV extensa asentada sobre esplenio, tálamo y corteza temporooccipital mesial fué abordada a través del trígono ventricular, más el procedimiento tuvo que ser abandonado debido a sangrado incontrolable. El paciente murió dos semanas después de la operación sin haber recobrado el conocimiento. En otra ocasión, un abordaje interhemisférico fué terminado prematuramente debido a una hemorragia intraventricular no reconocida que obliteró la exposición parafalcina. El paciente sobrevivió con un déficit neurológico fijo.

ACCESO INTERHEMISFERICO POSTERIOR

El trígono ventricular puede alternativamente ser alcanzado por una vía interhemisférica posterior ipsilateral baja. Este acceso, solo o combinado con una incisión temporal o un abordaje subtemporal (159), es particularmente útil para el manejo de las MAVs trigonales que se proyectan medialmente (6,74,168,169). Yasargil y col (198) utilizaron un abordaje interhemisférico para remover 10 MAVs del esplenio. En ocho pacientes, la malformación se extendia a la izquierda de la línea media. Consecuentemente el trígono ventricular fué quirúrgicamente penetrado después de seccionar el esplenio lateralmente, a lo largo de la radiación de sus fibras. El punto de referencia quirúrgico es el pliegue de la língula (isthmus gyrus cinguli fornicati). No hubo mortalidad quirúrgica en su serie y el paciente que resultó con una MAV residual requirió de una segunda craneotomía para lograr su extirpación total. Dos de sus pacientes desarrollaron hemianopsia homónima después de la operación, y uno, convulsiones. Sin embargo, un síndrome de desconexión cerebral interhemisférica no está listado como una complicación postoperatoria. Utilizando el abordaje interhemisférico, Yasargil exitosamente removió dos de tres MAVs trigonales más tarde reportadas en Microneurosurgery (197, pp 317), mientras que la tercera MAV fué abordada a través de una incisión parasagital transparietal. Drake (34) también adoptó un abordaje interhemisférico posterior para remover una MAV de la parte central del tálamo izquierdo a través del trígono

ventricular, sin ocasionar disfasia permanente o defecto en el campo visual. El atrio ventricular puede ser alcanzado, dice, mediante incisión del esplenio o inmediatamente enfrente de él pero en los abordajes interhemisféricos, añade cautelosamente, al menos uno de los dos pilares del fórnix debe ser preservado a fin de no interferir con el mecanismo de la memoria reciente. Tres de nueve MAVs quirúrgicas del ventrículo lateral, localizadas en la superficie del tálamo, fueron removidas por Waga y col (184) a través del trígono ventricular siguiendo una ruta interhemisférica posterior, sin déficit neurológico añadido. Ocho de los 15 pacientes con una MAV trigonal reportados por Batjer y Samson (6) fueron operados siguiendo una vía interhemisférica posterior, más gratificantemente con el paciente en la posición de decúbito prono en lugar de la posición de sentado o semisentado usada por otros (159,160, 198), este autor incluído, y por ellos mismos más tempranamente en su serie. No hubo mortalidad quirúrgica. Un déficit visual permanente resultó en cuatro de seis pacientes cuya MAV se proyectaba lateralmente a partir del trígono ventricular. Solomon y Stein (159) reportaron 33 MAVs quirúrgicas que seguían el anillo del tentorio, 10 de las cuales se extendían lateralmente hacia el trígono ventricular y otras involucraban áreas paratrigonales. Veinte MAVs fueron removidas por una vía interhemisférica posterior; 10, por vía subtemporal; y 3, combinadamente. No hubo mortalidad quirúrgica, pero nueve pacientes presentaron complicaciones calificadas por los autores como menores (6 con pérdida de campo visual, 1 con parálisis parcial

del tercer nervio craneal, 1 con pérdida hemisensitiva, y 1 con alteraciones de la memoria reciente), y tres requirieron cuidados crónicos de enfermería. La mayoría de los pacientes retornaron a sus trabajos, sin embargo. En un reporte por separado (160), los mismos autores discuten una serie quirúrgica de 22 MAVs talamocaudadas, 20 de las cuales estaban adyacentes a la región trigonal. Todas fueron removidas siguiendo una vía interhemisférica posterior. Con el uso de drenaje espinal transoperatorio de LCR, el cuerpo calloso y el fórnix ipsilateral fueron divididos en una extensión de uno a dos centímetros para ganar acceso al atrio ventricular, con el paciente en la posición semisentada y la cabeza flexionada al máximo. No hubo mortalidad quirúrgica, y todos los pacientes pronto regresaron a sus labores habituales. Tres pacientes desarrollaron una hemianopsia homónima postoperatoria, tres tuvieron pérdida hemisensorial, y cuatro presentaron MAV residual, uno a pesar de reoperación. Un síndrome de desconexión interhemisférica no fué observado, pero 11 pacientes presentaron problemas temporales en la adquisición de nuevos conocimientos. Seis de estos pacientes tenían alteraciones preoperatorias de la memoria como resultado directo de la hemorragia, y tres empeoraron después de la cirugía. Todos los pacientes mostraron mejoría considerable con el tiempo en este aspecto clínico, pero en ninguno la función de la memoria regresó a la total normalidad. Estos autores elucubran en torno al papel tan crítico que el sistema límbico, el fórnix, el tálamo y/o el

núcleo caudado del hemisferio cerebral dominante juegan en la función de la memoria reciente.

Los diferentes abordajes quirúrgicos, cada uno con serios riesgos potenciales, diseñados para alcanzar el trígono ventricular para la extirpación de meningiomas intraventriculares y otros tumores cerebrales benignos, son discutidos en la literatura por diversos autores (30,39,83,91), mientras que Greenblat (65,66), y Levin y Rose (101), entre otros, revisan los conceptos de los distintos síndromes de desconexión cerebral interhemisférica en relación con la sección, parcial o completa, del esplenio en presencia de hemianopsia homónima originada en el hemisferio dominante. La conclusión general es que en una persona diestra con hemianopsia homónima derecha preoperatoria, la sección completa del esplenio debe ser mejor evitada por el riesgo tan alto de inducir un síndrome de alexia sin agrafia. Pero recientemente Castro-Caldas y col (18), estudiando una mujer de 30 años de edad con una MAV rota alimentada distalmente por ambas arterias pericallosas y ambas ACorPs, tratada mediante callosotomía posterior parcial encontraron que el síndrome de desconexión interhemisférica cerebral es transitorio (menos de 8 meses) y que la callosotomía posterior (ergo: esplenial) puede ser considerada como un método casi innocuo.

La serie aquí presentada añade bases para sostener la opinión que las MAVs trigonales pueden, deben, ser extirpadas quirúrgicamente con bastante seguridad para el paciente y con un grado aceptable de morbilidad.

CONCLUSIONES

1) Las MAVs cerebrales de la región del trígono ventricular son lesiones que no raramente han sido consideradas como inoperables.
2) Las MAVs trigonales son lesiones potencialmente letales que tienden típicamente a presentarse por sangrado.
3) A pesar de que la historia natural de las MAVs cerebrales en general y de las trigonales en particular no está totalmente dilucidada, evidencia existe de que a un plazo no necesariamente largo una MAV impone un riesgo combinado de mortalidad y morbilidad de 50% en las personas que las sufren.
4) Con técnica precisa de neurodiagnóstico, la topografía y la fisiopatológia de cada MAV trigonal pueden ser confiablemente establecidas y juzgadas predictivamente en función de riesgos quirúrgicos.
5) Lo mejor de una MAV cerebral es no tenerla pero si se tiene, operarla.
6) Seis MAVs trigonales fueron removidas quirúrgicamente por el autor sin mortalidad quirúrgica y grado aceptable de morbilidad no incapacitante.

REFERENCIAS

1. Adams RD, Victor M: Cerebrovascular diseases, en: Principles of Neurology. McGraw-Hill, New York NY, 1977, pp 496-561 (ver pp 496 y 521)
2. Anderson FM, Korbin MA: Arteriovenous anomalies of the brain. A review and presentation of 37 cases. Neurology (Minneap) 8:89-101, 1958
3. Andrews BT, Wilson CB: Staged treatment of arteriovenous malformations of the brain. Neurosurgery 21:314-323, 1987
4. Bartal AD, Tirosh MS, Weinstein M: Angiographic control during total excision of a cerebral arteriovenous malformation. J Neurosurg 29:211-213, 1968
5. Batjer H, Samson D: Arteriovenous malformations of the posterior fossa. Clinical presentation, diagnostic evaluation, and surgical treatment. J Neurosurg 64:849-856, 1986
6. Batjer H, Samson D: Surgical approaches to trigonal arteriovenous malformations. J Neurosurg 67:511-517, 1987
7. Batjer H, Suss RA, Samson D: Intracranial arteriovenous malformations associated with aneurysms. Neurosurgery 18:29-35, 1986
8. Berenstein A: Technique of catheterization and embolization of the lenticulostriate arteries. J Neurosurg 54:783-789, 1981

9. Bergstrand H, Olivercrona H, Tönnis W: Fefässmissbildungen und Gefässgeschwülste des Gehirns. Georg Thieme, Leipzing, 1936. Citado por Olivercrona y Riives (132)

10. Bonnal J, Born J-D, Hans P: One-stage excision of high-flow arteriovenous malformation. J Neurosurg 62:128-131, 1985

11. Boyd-Wilson JS: The association of cerebral angiomas with intracranial aneurysm. J Neurol Neurosurg Psychiatry 22:218-131, 1985

12. Brown RD Jr, Wiebers DO, Forbes G, O'Fallon WM, Piepgrass DG, Marsh R, Maciunas RJ: The natural history of unruptured intracranial arteriovenous malformations. J Neurosurg 68:352 357, 1988

13. Butler AB, Partain RA, Netsky MG: Intraventricular hemorrhage. A mild and remediable form. Neurology 22:675-687, 1972

14. Cahan LD, Rand RW: Stereotaxic coagulation of a paraventricular arteriovenous malformation. Case report. J Neurosurg 39:770-774, 1973

15. Caram PC: Simultaneous occurrence of intracranial aneurysm and angioma. Case report. J Neurosurg 16:230-232, 1959

16. Carrillo R, García de Sola R, González-Ojellón M, García-Uría J, Bravo G: Stereotactic localization and open microsurgical approach in the treatment of some intracranial deep arteriovenous malformations. Surg Neurol 25:535-539, 1986

17. Carter AP. Clinical aspects of cerebral infarction, en Vinken PJ, Bruyn GW (eds): Handbook of Clinical Neurology, Vol 11, Part I. Vascular Diseases of the Nervous System. North-Holland, Amsterdam, 1972, pp 292

18. Castro-Caldas A, Poppe P, Lobo Antunes J, Campos J: Partial section of the corpus callosum: focal signs and their recovery. Neurosurgery 25:442-447, 1989

19. Celli P, Ferrante L, Palma L, Cavedon G: Cerebral arteriovenous malformation in children. Clinical Features and outcome of treatment in children and in adults. Surg Neurol 22:43-49, 1984

20. Chason JL, Hindman WB: Berry aneurysms of the circle of Willis. Results of a planned autopsy study. Neurology (Minneap) 8:41-44, 1958

21. Chou SN, Erickson DL, Ortiz-Suarez HJ: Surgical treatment of vascular lesions in the brain stem. J Neurosurg 42:23-31, 1975

22. Close RR, Buchheit WA: Arteriovenous malformation: a 22 year angiographic follow up. Surg Neurol 6:11-13, 1976

23. Cromwell LD, Harris AB: Treatment of cerebral arteriovenous malformations. A combined neurosurgical and neuroradiologic approach. J Neurosurg 52:705-708, 1980

24. Cushing H, Bailey P: Tumors Arising From the Blood Vessels of the Brain. CC Thomas, Springfield, IL, 1928

25. Dandy WE: Arteriovenous aneurysms of the brain. Arch Surg 17: 190-243, 1928

26. Dandy WE: Arteriovenous aneurysms, en Lewis D (ed): Lewis' Practice of Surgery, Vol 12. The Brain. WF Prior, Hagerstown, MD, 1932, pp 426-437

27. DaPian R, Pasqualin A, Scienza R: Microsurgical treatment of juxtapeduncular angiomas. Surg Neurol 17:16-29, 1982

28. Day AL, Friedman WA, Sypert GW, Mickle JP: Successful treatment of normal perfusion pressure breakthrough syndrome. Neurosurgery 11:625-630, 1982

29. Debrun G, Viñuela F, Fox A, Drake CG: Embolization of cerebral arteriovenous malformations with bucrylate: experience in 46 cases. J Neurosurg 56:615-627, 1982

30. De la Torre E, Alexander E Jr, Davis CH Jr, Crandell DL: Tumors of the lateral ventricles of the brain. Report of eight cases, with suggestions for clinical management. J Neurosurg 20:461-470, 1963

31. Delitala A, Delfini R, Vagnozzi R, Esposito S: Increase in size of cerebral angiomas. J Neurosurg 57:556-558, 1982

32. Djindjian R: Superselective internal carotid arteriography and embolization. Neuroradiology 9:145-156, 1975

33. Diccionario Medicobiológico University. Ed Interamericana, México, DF, 1966, 1501 pps

34. Drake CG: Cerebral arteriovenous malformations. Considerations for and experience with surgical treatment in 166 cases. Clin Neurosurg 26:145-208, 1979

35. Drake CG, Friedman AH, Peerles SJ: Posterior fossa arteriovenous malformations. J Neurosurg 64:1-10, 1986

36. Dyck P: Spontaneous thrombosis of an arteriovenous malformation. Neurosurgery 1:287-290, 1977

37. Feindel W, Perot P: Red cerebral veins. A report on arteriovenous shunts in tumors and cerebral scars. J Neurosurg 22: 315-325, 1965

38. Feindel W, Yamamoto YL, Hodge CP: Red cerebral veins and the cerebral steal syndrome. Evidence from fluorescein angiography and microregional blood flow by radioisotopes during excision of an angioma. J Neurosurg 35:167-179, 1971

39. Fornari M, Savoiardo M, Morello G, Solero CL: Meningiomas of the lateral ventricles. Neuroradiological and surgical considerations in 18 cases. J Neurosurg 54:64-74, 1981

40. Forster DMC, Steiner L, Hakanson S: Arteriovenous malformations of the brain. A long-term clinical study. J Neurosurg 37:562-570, 1972

41. Fox JL, Al-Mefty O: Embolization of an arteriovenous malformation of the brain stem. Surg Neurol 8:7-9, 1977

42. French LA: Surgical treatment of arteriovenous malformations. A history. Clin Neurosurg 24:22-33, 1977

43. French LA, Chou SN: Conventional methods of treating intracranial arteriovenous malformations. Progr Neurol Surg 3:274-319, 1969

44. French LA, Chou SN, Story JL: Cerebrovascular malformations. Clin Neurosurg 11:171-182, 1965

45. Fujita K, Matsumoto S: Anterior choroidal artery arterovenous malformations. Its clinical manifestations and surgical treatment. Surg Neurol 22:347-352, 1984

46. Fults D, Kelly DL Jr: Natural history of arteriovenous malformations of the brain. A clinical study. Neurosurgery 15:658-662, 1984

47. Garretson HD: Vascular malformations and fistulaes, en Wilkins RH, Rengachary SS (eds): Neurosurgery. McGraw-Hill, New York, NY, 1985, pp 1448-1458

48. Garrido E, Stein BM: Removal of an arteriovenous malformation from the basal ganglia. Short report. J Neurol Neurosurg Psychiatry 41:992-995, 1978

49. Garza-Mercado R: Malformaciones arteriovenosas cerebrales. Tratamiento microneuroquirúrgico. Cirug Ciruj (Mex) 51:147-156, 1983

50. Garza-Mercado R: Development of contralateral symetric (mirror) aneurysm after a trapping procedure. An 18-year observation. Surg Neurol 21:472-478, 1984

51. Garza-Mercado R: Malformaciones arteriovenosas del lóbulo occpital. Gac Med Mex 125: Sep-Oct, 1989

52. Garza-Mercado R: RMI y MAVs cerebrales. XXIII Congreso Latinoamericano de Cirugía Neurológica, Hotel Acapulco Plaza, Acapulco, Gro., Noviembre 14, 1988

53. Garza-Mercado R: Malformaciones arteriovenosas trigonales. XXIII Congreso Latinoamericano de Cirugía Neurológica, Hotel Acapulco Plaza, Acapulco, Gro., Noviembre 14, 1988

54. Garza-Mercado R: Malformaciones arteriovenosas de la región lenticuloestriada. XXIII Congreso Latinoamericano de Cirugía Neurológica, Hotel Acapulco Plaza, Acapulco, Gro., Noviembre 14, 1988

55. Garza-Mercado R: Malformaciones arteriovenosas cerebrales de la región del trígono ventricular, en Rodríguez Carbajal J, Escobar A (eds): Libro de Homenaje al Dr. Manuel M. Velasco-Suárez. Editorial Progreso, México, DF, 1989, pp 538-549.

56. Garza-Mercado R: Malformaciones arteriovenosas en la niñez y en la adolescencia, en Viñas JD (ed): Neurocirugía Pediátrica. Buenos Aires, Argentina, 1989 (En prensa)

57. Garza-Mercado R; Cavazos E: Persistent trigeminal artery associated with intracranial arterial aneurysm. Neurosurgery 14:604-607, 1984

58. Garza-Mercado R, Cavazos E, Tamez-Montes D: Cerebral arteriovenous malformations in children and adolescents. Surg Neurol 27:131-140, 1987

59. Garza-Mercado R, Cavazos E, Urrutia G: Persistent hypoglossal artery in combination with multifocal arteriovenous malformations of the brain. Case Report. Neurosurgery (Información no publicada)

60. Garza-Mercado R, Rangel R, Garza-Vázquez JF; Coexistence of bilateral aneurysms of the internal carotid arteries and an arteriovenous malformation of the left frontal lobe. Surg Neurol 21:267-271, 1984

61. Gerosa A, Cappellotto P, Licata C, Iraci G, Pardatscher D, Fiore L: Cerebral arteriovenous malformations in children (56 cases). Childs Brain 8:356-371, 1981

62. Giordiano D: Contributio alla cura della lesioni traumatiche ed all trapanazione del cranio. Gazz med ital 41:5-15, 1890. Citado por Garretson (47)

63. González D, Pécastaing JL, García-Nieva A, Peña Alvarez R: Malformaciones vasculares del sistema nervioso central en niños y adolescentes. Gac Med Mex 118:279-299, 1982

64. Graf CJ, erret GE, Torner JC: Bleeding from cerebral arteriovenous malformations as part of their natural history. J Neurosurg 58:331-337, 1983

65. Greenblat SH: Neurosurgery and the anatomy of reading: a practical review. Neurosurgery 1:6-15, 1977

66. Greenblat SH: Comment. Neurosurgery 4:173-174, 1979

67. Guidetti B, Delitala A: Intracranial arteriovenous malformations. Conservative and surgical treatment. J Neurosurg 53:149-152, 1980

68. Halbach VV, Higashida RT, Yang P, Barnwell S, Wilson CB, Hieshima GB: Preoperative balloon occlusion fo arteriovenous malformations. Neurosurgery 22:301-309, 1988

69. Hamby WB: The pathology of suptratentorial angiomas. J Neurosurg 15:65-75, 1958

70. Harvey W: De Motu Cordis, 1628. Citado por Yasargil (196)

71. Hayashi S, Armioto T, Itakura R, Fujii T, Nishiguchi T, Komai N: The association of intracranial aneurysms and arteriovenous malformations of the brain. Case report. J Neurosurg 55:971-975, 1981

72. Henderson WR, Gomez RD: Natural history of cerebral angiomas. Brit Med J 4:571-574, 1967

73. Heros RC: Arteriovenous malformations of the medial temporal lobe. Surgical approach and neuroradiological characterization. J Neurosurg 56:44-52, 1982

74. Heros RC: Comment. Neurosurgery 18:714-715, 1986

75. Heros RC, Tu Y-K: Unruptured arteriovenous malformations: a dilemma in surgical decision making. Clin Neurosurg 33:187-236, 1986

76. Hilal SH: Endovascular treatment of arteriovenous malformations of the cental nervous system, en Wilson CB, Stein BM (eds): Intracranial Arteriovenous Malformations. Williams and Wilkins, Baltimore, MD, 1984, pp 259-273

77. Hodge CR Jr, King RB: Arteriovenous malformations of choroid plexus. Case report. J Neurosurg 42:457-461, 1975

78. Jackson IJ, Garza-Mercado R: Persistent carotid-basilar anastomosis a possible cause of tic doloureaux. Angiology 2: 103-107, 1960

79. Johnson RT: Radiotherapy of cerebral angiomas with a note on some problems in diagnosis, en Pia HW, Gleave JRW, Grote E, Zierski H (eds): Cerebral Angiomas. Advances in Diagnosis and Therapy. Springer Verlag, Berlin, 1975, pp 256-259

80. Jomin M, Lesoin F, Lozes G: Prognosis for arteriovenous malformations of the brain in adults based in 150 cases. Surg Neurol 23:362-366, 1985

81. Jones FD, Mahaley MS, Boone SC: Appearence of an independent second arteriovenous malformation 3 years after subtotal resection of a first malformation. Surg Neurol 25:595-599, 1986

82. Juhász J: Surgical treatment of arteriovenous angiomas localized in the corpus callosum, basal ganglia and near the brain stem. Acta Neurochir (Wien) 40:83-101, 1978

83. Jun CL, Nutik SL: Surgical approaches to intraventricular meningiomas of the trigone. Neurosurgery 16:416-420, 1985

84. Kandel EL, von Peresedov V: Stereotaxic clipping of arterial aneurysms and arteriovenous malformations. J Neurosurg 46: 12-24, 1977

85. Kaplan HA: Anatomy of the cerebrovascular system. Clin Neurosurg 9:47-55, 1963

86. Kaplan HA: Anatomy and embryology of the arterial system of the forebrain, en Vinken RJ, Bruyn GW (eds): Handbook of Clinical Neurology, Vol 11. Part I. Vascular Diseases of the Nervous System. North Holland, Amsterdam, 1972, pp 1-23

87. Kaplan HA, Aronson SM, Browder BJ: Vascular malformations of the brain. An anatomical study. J Neurosurg 18:630-635, 1961

88. Kelly DL Jr, Alexander E Jr, Davis CH Jr, Maynard DC: Intracranial arteriovenous malformations: clinical review and evaluation of brain scans. J Neurosurg 31:422-428, 1969

89. Kelly RJ, Alker GJ, Zoll JG: A microstereostatic approach to deep-seated arteriovenous malformations. Surg Neurol 17: 260-262, 1982

90. Kempe LG: Malformaciones arteriovenosas, en: Técnicas Neuroquirúrgicas. Vol 1. Editorial Científico-Médica, Mexico, DF, 1972, pp 244-263

91. Kempe LG, Blaylock R: Lateral-trigonal intraventricular tumors. A new operative approach. Acta Neurochir (Wien) 35: 233-242, 1976

92. Kjellberg RN, Davis KR, Lyons S, Butler W, Adams RD: Bragg peak proton beam therapy for arteriovenous malformations of the brain. Clin Neurosurg 31:248-290, 1984

93. Kolouris S, Rizzoli HV: Coexisting intracranial aneurysm and arteriovenous malformation. Case report. Neurosurg 8:219-222, 1981

94. Kushner J, Alexander E: Partial spontaneous regressive arteriovenous malformation. Case report with angiographic evidence. J Neurosurg 32:360-362, 1970

95. Laine E, Delandsheer J-M, Pruvot P, Jomin M, Christiaens J-L, Andreussi L, Clarisse J, Delcour J: Les anéurysmes cirsoïdes choroïdiens antérieurs et les anéurysmes cirsoïdes striés. Etude anatomo-clinique et thérapeutique. Neurochirurgie 16: 383-396, 1970

96. Lapras C, Bochu M, Russel F, Sindow M: Les angiomes de la tete du noyou coudé. (A propos de 8 cas opérés). Neurochirurgie 18:471-487, 1972

97. Lazar ML, Watts CC, Kilgore B, Clark K: Cerebral angiography during operation for intracranial aneurysms and arteriovenous malformations. Technical note. J Neurosurg 34:706,708, 1971

98. Leblanc R, Ethier R, Little JR: Computerized tomography findings in arteriovenous malformations of the brain. J Neurosurg 51:765-772, 1979

99. Leblanc R, Levesque M, Comair Y, Ethier R: Magnetic resonance imaging of cerebral arteriovenous malformations. Neurosurgery 21:15-20, 1987

100. Levine J, Misko JC, Seres JI, Snodgrass RG: Spontaneous angiographic disappearence of a cerebral arteriovenous malformation. Third reported case. Arch Neurol 28:195-196, 1973

101. Levin HS, Rose JE: Alexia without agraphia in a musician after transcallosal removal of a left intraventricular meningioma. Neurosurgery 4:168-173, 1979

102. Locksley HB: Report on the cooperative study of intracranial aneurysms and subarachnoid hemorrhage, Section V, Part I. Natural history of subarachnoid hemorrhage, intracranial aneurysms and arteriovenous malformations. Based on 6368 cases in the cooperative study. J Neurosurg 25:219-239, 1966

103. Luessenhop AJ: Operative treatment of arteriovenous malformations of the brain, en Morley TP (ed): Current Controversies in Neurosurgery. WB Saunders, Philadelphia, 1976, pp 203-209

104. Luessenhop AJ: Natural history of cerebral arteriovenous malformations, en Wilson CB, Stein BM (eds): Intracranial

Arteriovenous Malformations. Williams and Wilkins, Baltimore, 1984, pp 12-23

105. Luessehhop AJ, Gennarelli TA: Anatomical grading of supratentorial arteriovenous malformations for determining operability. Neurosurgery 1:30-35, 1977

106. Luessenhop AJ, Rosa L: Cerebral arteriovenous malformations. Indications for and results of surgery, and the role of intravascular techniques. J Neurosurg 60:14-22, 1984

106' Luschka A: Cavernöse Blut geschwulst des Gehirns. Virchow Arch 6:484-490, 1854. Citado por Yasargil (196)

107. Madrazo I, Drucker-Colín R, Díaz V, Martínez-Mata J, Torres C, Becerril JJ: Open microsurgical autograft of adrenal medulla to the right caudate nucleus in two patients with intractable Parkinson's disease. New Eng J Med 316:831-834, 1987.

108. Magladery JW: The natural course of cerebrovascular hemorrhage. Clin Neurosurg 9:106-113, 1963

109. Malik GM, Umansky F, Patel S, Ausman JI: Microsurgical removal of arteriovenous malformations of the basal ganglia. Neurosurgery 23:209-217, 1988

110. Malis LI: Arteriovenous malformations of the brain, en Youmans JR (ed): Neurological Surgery, Vol III. WB Saunders, Philadelphia, 1982, pp 1786-1806

111. Marin-Padilla M: Embriology, en Yasargil MG: Microneurosurgery Vol IIIA. Thieme Verlag, Stutgart, 1987, pp 23-47

112. Marshall LF, U HS, Treatment of massive intraoperative brain swelling. Neurosurgery 13:412-414. 1983

113. Martin N, Bentson J, Viñuela F, Cahan L, Frazee J, Gade G, Rand R, Reicher M, Hieshima G, Becker D: Intraoperative digital subraction angiography. Neurosurgery 22:790, 1988 (Abstr)

114. Martin NA, Stein BM, Wilson CB: Arteriovenous malformation of the posterior fossa, en Wilson CB, Stein BM (eds): Intracranial Arteriovenous Malformations. Williams and Wilkins, Baltimore, 1984, pp 209-221

115. Martin NA, Wilson CB: Medial occipital arteriovenous malformations. Surgical treatment. J Neurosurg 56:798-802, 1982

116. Martin NA, Wilson CB: Preoperative and postoperative care: management of intracranial hemorrhage, en Wilson CB, Stein BM (eds): Intracranial Arteriovenous Malformations. Williams and Wilkins, Baltimore, 1984, pp 121-129

117. McCormick WF: The pathology of vascular (arteriovenous) malformations. J Neurosurg 24:807-812, 1966

118. McCormick WF: Pathology of vascular malformations of the brain, en Wilson CB, Stein BM (eds): Intracranial Arteriovenous Malformations. Williams and Wilkins, Baltimore, 1984, pp 44-63

119. Michelsen WJ: Natural history and pathophysiology of arteriovenous malformations. Clin Neurosurg 26:307-313, 1979

120. Mohr JP: Neurological manifestations and factors related to therapeutic decisions, en: Wilson CB, Stein BM (eds): Intra-

cranial Arteriovenous Malformations. Williams and Wilkins, Baltimore, 1984, pp 1-12

121. Moniz E: L'encéphalographie artérielle, son importance dans la localisation des tumeurs cérébrales. Rev Neurol 2:72-89, 1927

122. Moniz E: L'Arteriographie Cérébrale. Paul Masson, Paris, 1934. 327 pps

123. Moody RA, Poppen JL: Arteriovenous malformations. J Neurosurg 32:503-511, 1970

124. Mullan S, Brown FD, Patronas NJ: Hyperemic and ischemic problems of surgical treatment of arteriovenous malformations. J Neurosurg 51:757-764, 1979

125. Mullan S, Kawanaga H, Patronas NJ: Microvascular embolization of cerebral arteriovenous malformations. A technical variation. J Neurosurg 51:621-627, 1979

126. Nishioka H: Report on the cooperative study of intracranial aneurysms and subarchnoid hemorrhage. Section VII, Part I. Evaluation of the conservative management of ruptured intracranial aneurysms. J Neurosurg 25:674-692, 1966

127. Nornes H, Grip A: Hemodynamics aspects of cerebral arteriovenous malformations. J Neurosurg 53:456-464, 1980

128. Nornes H: Quantitation of altered hemodynamics, en Wilson CB, Stein BM (eds): Intracranial Arteriovenous Malformations. Williams and Wilkins, Baltimore, 1984, pp 32-43

129. Nornes H, Grip A, Wileby P: Intraoperative evaluation of cerebral hemodynamics using directional Doppler technique:

Part I. Arteriovenous malformations. J Neurosurg 50:145-151, 1979

130. Obrador Alcalde S: Enfermedades vasculares encefálicas, en: Fundamentos de Diagnóstico y Tratamiento en Neurocirugía, 2a Ed. Paz Montalvo, Madrid, 1957, 450 pps

131. Okamoto S, Handa H, Hashimoto N: Location of intracranial aneurysms associated with cerebral arteriovenous malformations: statistical analysis. Surg Neurol 22:335-340, .1984

132. Olivercrona H, Riives J: Arteriovenous aneurysms of the brain. Their diagnosis and treatment. Arch Neurol Psychiat (Chicago) 59:567-603, 1948

133. Omojola MF, Fox AJ, Viñuela FV, Drake CG: Spontaneous regression of intracranial arteriovenous malformations. Report of three cases. J Neurosurg 57:818-822, 1982

134. Osler W: Remarks on arterio-venous aneurysms. Lancet 1: 949-955, 1951. Citado por Yasargil IIIA

135. Padget DH: The circle of Willis. Its embriology and anatomy, en Dandy WE: Intracranial Aneurysms. Comstock Publishing Co, Ithaca, NY, 1944, pp 67-90

136. Parkinson D: Rapid serial simultaneous biplane stereoscopi angiography: an aid in the surgical management of cerebral arteriovenous malformations. Clin Neurosurg 16:179-184, 1969

137. Parkinson D, Bachers G: Arteriovenous malformations. Summary of 100 consecutive supratentorial cases. J Neurosurg 53:285-299, 1980

138. Paterson JH, McKissock W: A clinical survey of intracranial

angiomas with special reference to their mode of progression and surgical treatment. A report of 110 cases. Brain 79: 233-266, 1956

139. Péan M: Epilepsie partielle symptomatique d'un angiome intracránien des meninges. Trépanation, ablation de la tumeur, Guérison. Bull Acad Med (Paris) 1:881-883, 1891. Citado por Yasargil (196)

140. Peeters FLN, Walder HAD: Intraoperative vertebral angiography in arteriovenous malformations. Neuroradiology 6:169-17, 1973

141. Perret G, Nishioka H: Report on the cooperative study of intracranial aneurysms and subarchnoid hemorrhage. Section VI. Arteriovenous malformations. An analysis of 545 cases of cranio-cerebral arteriovenous malformations and fistulae reported to the cooperative study. J Neurosurg 25:467-490, 1966

142. Pertuiset B, Sachs M, Guyot JF: Les anéurysmes artério-veineus des parois juxta-pédoncoulaires de la fente de Bichat. Presse Med 71:2341-2342, 1963

143. Pool JLP: Treatment of arteriovenous malformations of the cerebral hemispheres. J Neurosurg 19:136-141, 1962 .

144. Pool JLP: Excision of cerebral arteriovenous malformations. J Neurosurg 29:312-321, 1968

145. Pool JLP: Arteriovenous malformations of the brain, en Vinken PJ, Bruyn GW (eds): Handbook of Clinical Neurology, Vol 12, Part II. Vascular Diseases of the Nervous System. North Holland, Amsterdam, 1972, pp 227-266

146. Post KD, Stein BM: Technique for spinal drainage. Neurosurgery 4:255, 1979

147. Potter JM: Angiomatous malformations of the brain. Their nature and prognosis. Ann Roy Coll Surg Engl 16:227-243, 1955

148. Raney RB, Sanchez-Perez JM: Role of complete cerebral angiography in neurosurgery. J Neurosurg 6:222-224, 1949

149. Reichert R, Mundinger F: Combined stereotaxic operation for treatment of deep seated angiomas and aneurysms. J Neurosurg 21:358-363, 1964

150. Robins M, Baum HM: Incidence. The National Survey of Stroke. Stroke 12 (Suppl 1):45, 1981

151. Robles C, Carrasco-Zanini J: Treatment of cerebral arteriovenous malformations by muscle embolization. J Neurosurg 29:603-608, 1968

152. Russell DS, Rubinstein LJ: Tumours and hamartomas of the blood vessels, en: Pathology of Tumors of the Nervous System. Edward Arnold, London, England, 1963, pp 72-92

153. Schlachter LB, Fleischer AS, Faria MA Jr, Tindal GT: Multifocal intracranial arteriovenous malformations. Neurosurgery 7:440-444, 1980

154. Seldinger SI: Catheter replacement of the needle in percutaneous arteriography: a new technique. Acta radiol (Stockh) 39:368-376, 1953

155. Serbinenko FA: Balloon catheterization and occlusion of major cerebral arteries. J Neurosurg 41:125-145, 1974

156. Shi Y-Q, Chen X-C: A proposed scheme for grading intracranial arteriovenous malformations. J Neurosurg 65:484-489, 1986

157. Solomon RA, Michelsen WJ: Defective cerebrovascular autoregulation in regions proximal to arteriovenous malformations of the brain: a case report and topic review. Neurosurgery 14:78-82, 1984

158. Solomon RA, Stein BM: Management of arteriovenous malformations of the brain stem. J Neurosurg 64:857-864, 1986

159. Solomon RA, Stein BM: Surgical management of arteriovenous malformations that follow the tentorial ring. Neurosurgery 18:708-715, 1986

160. Solomon RA, Stein BM: Interhemispheric approach for the surgical removal of thalamocaudate arteriovenous malformations. J Neurosurg 66:345-351, 1987

161. Spetzler RF, Martin NA: A proposed grading system for arteriovenous malformations. J Neurosurg 65:476-483, 1986

162. Spetzler RF, Martin NA, Carter LP, Flomm RA, Raudzens PA, Wilkinson E: Surgical management of large AVM's by staged embolization and operative excision. J Neurosurg 67:17-28, 1987

163. Spetzler RF, Selman WR: Pathophysiology of cerebral ischemia accompanying arteriovenous malformations, en Wilson CB, Stein BM (eds): Intracranial Arteriovenous Malformations. Williams and Wilkins, Baltimore, 1984, pp 24-31

164. Spetzler RF, Wilson CB: Enlargement of an arteriovenos malformation documented by angiography. Case report.

J Neurosurg 43:767-769, 1975

165. Spetzler RF, Wilson CB, Weinstein P, Medhorn M, Townsend J, Telles D: Normal perfusion pressure breakthrought theory. Clin Neurosurg 25:651-672, 1978

166. Spetzler RF, Zabramski JM, Kaufman B: Clinical role of magnetic resonance imaging in the neurosurgical patient. Neurosurgery 16:511-524, 1985

167. Stein BM: Arteriovenous malformations of the medial cerebral hemisphere and the limbic system. J Neurosurg 60:23-31, 1984

168. Stein BM: Arteriovenous malformations of the cerebral convexities, en Wilson CB, Stein BM (eds): Intracranial Arteriovenous Malformations. Williams and Wilkins, Baltimore, 1984, pp 156-183

169. Stein BM: General techinques for the surgical removal of arteriovenous malformations, en Wilson CB, Stein BM (eds): Intracranial Arteriovenous Malformations. Williams and Wilkins, Baltimore, 1984, pp 143-155

170. Stein BM, Wolpert SM: Surgical and embolic treatment of cerebral arteriovenous malformations. Surg Neurol 7:359-369, 1977

171. Stein BM, Wolpert S: Arteriovenous malformations of the brain, I: current concepts and treatment. Arch Neurol (Chicago) 37:69-75, 1980

172. Stein BM, Wolpert S: Arteriovenous malformations of the brain, II: current concepts and treatment. Arch Neurol (Chicago) 37:69-75, 1980

173. Steinberg GK, Silverberg FD, Barikant JI, Shuer IM, Frankel KA, Phillips MH, Levy RP, Marks MP: Preliminary results of heavy particle radiation for arteriovenous malformations of the brain. Neurosurgery 22:791, 1988 (Abstr)

174. Steiner L: Treatment of arteriovenous malformations by radiosurgery, en Wilson CB, Stein BM (eds): Intracranial Arteriovenous Malformations. Williams and Wilkins, Baltimore, 1984, pp 2295-313

175. Steinheil SO: Uber einen Fall von Varix aneurysmaticus im Bereich der Gehrngefäbe. Diss Würzburg 1895. Citado por Dandy (25)

176. Streeter GL: The developmental alteration in the vascular system of the brain of the human embryo. Control Embryol Carnegie Instn 8:5-8, 1918. Citado por Pool (145)

177. Sugita K, Kobayashi S, Yokoo A: Preservation of large bridging veins during brain retraction. J Neurosurg 57:856-858, 1982

178. Tognetti F, Andreoli A, Cuscini A, Testa C: Successful management of an intracranial arteriovenous malformation by conventional irradiation. J Neurosurg 63:193-195, 1985

179. Troupp H: Arteriovenous malformations of the brain: what are the indications for operation?, en Morley TP (ed): Current Controversies in Neurosurgery. WB Saunders, Philadelphia, 1976, pp 210-222

180. U HS: Microsurgical excision of paraventricular arteriovenous malformations. Neurosurgery 16:293-303, 1985

181. Vianello A: Angiome artério-veineux (A.A.V.) du glomus choroïdien gauche. Neurochirurgie 15:327-332, 1969

182. Viñuela F, Fox A, Debrun G, Drake CG, Peerles SJ, Girvin JP: Progressive thrombosis of brain arteriovenous malformations after embolization with isobutyl-2-cyanoacrilate. AJNR 4: 1233-1238, 1983

183. Virchow R: Die Kranklaften Geschwüeste. Vol III. Hirshwold, Berlin, 1863, pp 306-496. Citado por Yasargil (196)

184. Waga S, Shimosaka S, Kojima T: Arteriovenous malformations of the lateral ventricle. J Neurosurg 63:185-192, 1985

185. Walder HAD: Cryosurgical treatment, en Pía HW, Gleave JRW, Grote E, Zierski J (Eds): Cerebral Angiomas. Advances in Diagnosis and Therapy. Springer-Verlag, New York, NY, 1975, pp 183-193

186. Walker AE, Robins M, Weinfield FD: Clinical findings. The National Survey of Stroke. Stroke 12 (Suppl 1):13, 1981

187. Waltimo O: The relationship of size, density and localization of intracranial arteriovenous malformations to the type of initial symptom. J Neurol Sci 19:13-19, 1973

188. Wharen RE Jr, Anderson RE, Sundt TM Jr: The Nd:YAG laser in neurosurgery. Part 2. Clinical studies: an adjunctive measure for hemostasis in resection of arteriovenous malformations. J Neurosurg 60:540-547, 1984

189. Wharen RE Jr, Scheithauer BW, Laws ER Jr: Thrombosed arteriovenous malformations of the brain. An important entity in the differential diagnosis of intractable focal seizure

disorders. J Neurosurg 57:520-526-1982

190. Wilkins RH: Natural history of intracranial vascular malformations: a review. Neurosurgery 16:421-430, 1985

191. Wilson CB, Martin NA: Deep supratentorial arteriovenous malformations, en Wilson CB, Stein BM (eds): Intracranial Arteriovenous Malformations. Williams and Wilkins, Baltimore, 1984, pp 184-208

192. Wilson CB, U HS, Dominguez J: Microsurgical treatment of intracranial vascular malformations. J Neurosurg 51:446-454, 1979

193. Wolpert SM: Silastic sphere embolization of intracranial arteriovenous malformations, en Wilson CB, Stein BM (eds): Intracranial Arteriovenous Malformations. Williams and Wilkins, Baltimore, 1984, pp 274-294

194. Wylie CM: Epidemiology of cerebral vascular diseases, en Vinken PJ, Bruyn GW (eds): Handbook of Clinical Neurology, Vol 11, Part I. Vascular Diseases of the Nervous System. North Holland, Amsterdam, 1972, pp 183

195. Yasargil MG: Operation on intracranial arteriovenous malformations, en: Microsurgery Applied to Neurosurgery. Academic Press, New York, NY, 1969, pp 143-148

196. Yasargil MG: Microneurosurgery, Vol III A. Georg Thieme Verlag, Stuttgart, 1988, 408 pps

197. Yasargil MG: Microneurosurgery, Vol III B. Georg Thieme Verlag, Stuttgart, 1988, 479 pps

198. Yasargil MG, Jain KK, Antic J, Laciga R: Arteriovenous

malformations of the splenium of the corpus callosum: microsurgical treatment. Surg Neurol 5:5-14, 1976

199. Yasargil MG, Jain KK, Antic J, Laciga R, Kletter G: Arteriovenous malformations of the anterior and the middle portions of corpus callosum: microsurgical treatment. Surg Neurol 5:67-80, 1976

200. Zabramski JM, Spetzler RF, Kaufman B: Magnetic resonance imaging: comparative study of radiofrequency pulse techniques in the evaluation of focal cerebral ischemia. Neurosurgery 16:502-510, 1985

201. Zellem RT, Buchheit WA: Multiple intracranial arteriovenous malformations: case report. Neurosurgery 17:88-93, 1985

PARTE III

ARCHIVO BIOBIBLIOGRAFICO

Y

FUENTES DEL ARCHIVO

ARCHIVO BIOBIBLIOGRAFICO

1. **Abderrahaman III,** Emir omeya de al-Andalus (912-929) y primer califa de España (929) hizo de Córdoba uno de los centros culturales de Occidente y fundó en esta Ciudad la primera escuela de Medicina de Europa. Abu: voz árabe usada en nombres propios que denota paternidad.
2. **Abulkasis, Abulkasim** (?-961 ó 1013). Célebre médico hispanoárabe nacido en Córdoba. Se supone que vivió en la corte de Abderrahaman o Abd al-Rahmán III en el siglo X. (012-929). Murió en 961 ó 1013. Escribió el Tesrif o Altasrif, verdadera enciclopedia Médica de su tiempo.
3. **Aecio Aëtius.** Celebre médico griego de la escuela de Alejandría. Vivió a fines del siglo V y es autor del Tetrabiblon. No confundir con Aecio, general romano que participó en la derrota de Atila, en 451, en los Campos Catalúñicos. El general murió asesinado por orden del emperador Valentiniano III.
4. **Avicena, Avicenna** (980-1037). El más célebre de los médicos árabes. Mereció el nombre de Príncipe de los Médicos. También se conoce como:

   Abu Ali al-Hosain ibn Abdallah ibn Sina. Médico y filósofo árabe, nacido en Buhara, Persia. Residió en Persia casi toda su vida pero sus escritos fueron en árabe. Fué médico y consejero de varios soberanos persas. Su obra

Qanan o Canon fué durante siglos la base de la enseñanza médica en Asia y Europa. Su principal obra filosófica es Al-Shifa (La Curación), vasta enciclopedia de lógica, física y metafísica. Escribió también Comentario a la obra de Aristóteles y otras obras.

5. **Antilus.** Siglo II

6. **Cellsus, Celso,** Aulo o Aurelius Cornelius. Médico y escritor romano que vivió a principios del Siglo I. De sus numerosas obras se conserva su tratado De re Medica, que resume los conocimientos médicos y quirúrgicos de Hipócrates hasta su tiempo. Fué un escritor romano, polígrafo, no médico. La mayoría de los conocimientos médicos de la época: dietética, terapéutica, cirugía, farmacia, etc. son resumidos en su obra de 8 volúmenes De re Medica. Para algunos autores esta obra es simple traducción de un original griego.

7. **Cushing, Harvey.** (1864-1939). Célebre neurocirujano, profesor y erudito norteamericano. Fundó la neurocirugía como especialidad. Escribió The Pituitary Body and Its Disorders; Intracranial Tumors; Meningiomas. Their Classification; Tumors of the Nervous Acusticus and the Syndrome of the Cerebello-pontile Angle, entre otros. Obtuvo el Premio Pulitzer en 1926 por su obra Life of Sir William Osler, en dos volúmenes. Nació en Cleveland, Ohio, y murió en New Haven, CT. En su autopsia, practicada por los Drs. M Winternitz y H Zimmerman, un

insospechado quiste coloide asintomático del III ventrículo fué encontrado.

8. **Dandy, Walter Edward.** (1886-1946). Nació en Sedalia, MO. Murió en Baltimore, MD, de un infarto al corazón. Escribió varios artículos en relación con hidrocefalea en 1914. En 1918 introdujo la ventriculografía y en 1919 la pneumoencefalografía, por largo tiempo, hasta el advenimiento del TAC y de la RMI, de gran valor en el diagnóstico de enfermedades neurológicas expansivas o degenerativas. Describió un abordaje quirúrgico de la fosa posterior para la sección del trigémino en el alivio del tic doloroso, después para el síndrome de Meniére, y más tarde aneurismas arteriales intracraneales, tumores del tercer ventrículo, neuralgia del glosofaríngeo, tumores intraorbitarios y malformaciones vasculares del cerebro.

9. **Egas Moniz, Antonio Caetano de Abreu Freire** (1874-1955). Neurólogo, político portugués. Premio Nobel de Medicina y Fisiología, 1949. Introdujo la angiografía cerebral en 1927, y la psicocirugía (lobotomía prefrontal) en 1946. Fundó el Partido Centrista durante la Primera Guerra Mundial. Fué Embajador de Portugal en España y Ministro de Relaciones Exteriores de Portugal. Autor de más de 300 publicaciones médicas. Su libro <u>L'Angiographie Cérébrale, Ses Applications et Résultats en Anatomie, Physiologie et Clinique</u>, Masson et Cie, París, 1934, es

considerada como su obra maestra. El premio Nobel de Medicina y Fisiología, sin embargo, fué obtenido en 1949 por la Psicocirugía.

10. **Galeno, Galen,** Claudius o Clarus (130-210). Célebre médico y filósofo griego nacido en la colonia de Pérgamo. Se estableció en la corte de Roma. Escribió cerca de 400 obras. Se convirtió en el Aristóteles de la medicina, hasta el Renacimiento (siglos XV y XVI). Realizó importantes investigaciones en anatomía, fisiología clínica y terapéutica. Su razonamiento fué analítico pero altamente especulativo y teleológico, cristiano y monteísta. Por muchos siglos, la ausencia de espíritu crítico detuvo la investigación médica, iniciada por el propio Galeno.

11. **Harvey, William** (1578-1657). Médico, filósofo y político inglés. Estudio en Cambridge y luego en Padua. De regreso a Londres, trabaja en el Hospital San Bartolomé y es encargado de las lecciones de anatomía. Las conclusiones de la descripción de la circulación mayor son recogidas en la obra Exercitatioanatomica de motu cordis et sanguinis, Frankfurt, 1628. El corazón es una bomba de cavidades intercomunicadas. La sangre sale del corazón por las arterias y llega de retorno por las venas. Esto contrariaba la teoría galénica, puesta en duda previamente por Servet. Erróneamente pensó que la formación del embrión de los mamíferos era atribuída al

doble semen masculino y femenino.

12. **Hipócrates, Hippocrates** (-460 -395). Médico griego, nacido en la isla de Cos. El más famoso médico de la Grecia Antigua, es considerado como el Padre de la Medicina. El primero en señalar el valor insustituible de la observación y de la experiencia. Desprende la Medicina de las prácticas supersticiosas y de la concepción teológica previas. Independiza la clase médica de la sacerdotal y funda una ética y moral médicas. Establece la teoría de los cuatro humores fundamentales: sangre, flema, bilis amarilla y bilis negra, que corresponden a los cuatro elementos naturales: aire, tierra, agua y fuego. La enfermedad, entonces, es la desproporción o impureza de los cuatro elementos fundamentales, cuya armonía es regida por la vis naturae (fuerza de la naturaleza). Si el médico observa el curso de la enfermedad, podrá ayudar al enfermo en su tendencia natural a curarse por sí mismo, eliminando las impurezas de los humores. De los documentos que forman la colección hipocrática, sólo algunos fueron escritos por él: Juramento; Aforismos; Pronóstico; Aguas; Aires; Epidemias; Fracturas y Heridas de la Cabeza. La mayoría son trabajos de sus antecesores y contemporáneos. El Juramento Hipocrático es la piedra angular de la ética médica.

13. **Hipócrates** Juramento

Juro por Apolo médico, por Esculapio, por Higia y

Panacea, por todos los dioses y diosas a cuyo testimonio apelo, cumplir según mis fuerzas y capacidad, la promesa y juramento siguientes:

Consideraré a mis maestros como si fueran mis padres, compartiré con ellos el sustento y si es preciso atenderé a sus necesidades.

Tendré a sus hijos como hermanos y les enseñaré el arte sin condiciones, ni compensaciòn.

Enseñaré las doctrinas e instrucciones de la disciplina a mis hijos y a los hijos de mis maestros y a los discípulos ligados a mí por un juramento según la ley médica y a ninguno más fuera de éstos.

Prescribiré el régimen de los enfermos atendiendo a su beneficio según mi capacidad y juicio, y me abstendré de todo mal, y de toda injusticia. A nadie daré veneno aunque me lo pida, ni aceptaré ninguna sugestiòn a éste sentido, tampoco daré abortivos a ninguna mujer.

Consideraré sagrados mi vida y mi arte. No practicaré la operaciòn de la talla, dejándola a los que se ocupan de ella. Cuando entre en la morada de un enfermo, lo haré siempre en beneficio suyo, me abstendré de toda acciòn

injusta, y de corromper ò seducir a mujeres y muchachos, libres ò esclavos.

De todo cuanto vea y oiga en el ejercicio de mi profesión y aún fuera de ella, callaré cuantas cosas sea necesario que no se divulguen, considerando la discreciòn como un deber.

Si cumplo fielmente éste juramento, que me sea otorgado gozar felizmente de la vida y de mi arte, y ser honrado siempre entre los hombres. Si la violo y me hago perjuro que me ocurra lo contrario.

14. **Hunter, John** (1728-1793). Cirujano y anatomista inglés. En 1757 realiza la ligadura proximal de la arteria femoral en el canal muscular del muslo que aún conserva su nombre como tratamiento de un aneurisma de la arteria poplítea —"ligadura hunteriana".
15. **Hunter, William** (1718-1783). Célebre cirujano inglés. En 1757, ayudado por los flebotomistas de la época, hace diagnóstico de fístula arteriovenosa de la extremidad superios. El ligamenteo inguinal conserva aún su nombre.
16. **Luschka Hüber, von** (1820-1875). Anatomista alemán.
17. **Malpighi, Marcello o Marcelo** (1624-1694). Anatomista italiano. Describió el sistema capilar en 1661, ayudado con el microscopio.
18. **Olivercrona, Herbert** (1891-1980). Distinguido

neurocirujano sueco. Profesor de Neurocirugía, Seraffimmerlassarette, Clínica Neuroquirúrgica, Estocolmo, Suecia. Considerado hasta no hace mucho como el primero en remover una MAV cerebral (de cerebelo) exitosamente, en 1932.

19. **Osler, Sir William** (1849-1919). Un escolar, erudito, maestro, en cuyos libros describió la enfermedad de Osler (junto con Vaquez), caracterizada por cirrosis crónica, esplenomegalia y policitemia. El nódulo doloroso de Osler en el pulpejo de los dedos en pacientes con endocartitis infecciosa aguda y el signo de Osler en forma de nódulo doloroso eritematoso en el tejido celular subcutáneo de manos y pies en endocarditis maligna.

20. **Papiro de Edwin Smith.** Se remonta a 1700 años A.C. Encontrado en Tebas en 1862. Resume la historia compuesta de 3000 años de cirugía antes de Cristo. Es el más antiguo de los papiros. Comprado por Edwin Smith entonces a unos vándalos. Edwin Smith vivió de 1822 a 1906. Su hija regaló el papiro a la Sociedad de Historia de Nueva York, NY. Fué traducido en 1931 por JH Breasted, a la sazón Director del Museo Oriental de la Universidad de Chicago. El papiro de Smith es un tratado eminentemente quirúrgico. Relata 48 casos, 27 en relación con trauma craneal y 6 con trauma espinal. El papiro de Smith está incompleto (39 cm corto) pero mide 15 pies de largo, El papiro es una copia del manuscrito original escrito 2500

3000 años A.C.

21. **Papiro de Ebers.** Es un tratado de medicina. Fué traducido en 1890, en el mismo año en que el papiro Westcar lo fué. Otros papiros como el de Kahum y el de Brugsh se remontan a 1300 años A.C. En estos escritos se encuentra el nombre del Imhotep (Aquel que viene en paz), el primer médico, y arquitecto también, vivió hacia 2700 años A.C. El papiro de Ebers se remonta a 1500 años A.C..

22. **Péan, Jules Emile** (1830-1898). Cirujano francés. Primero en remover una MAV cerebral diagnosticada como tumor cerebral preoperatoriamente, de acuerdo a Yasargil (196), en Mayo de 1889, hace 100 años.

23. **Röntgen, Wilhelm Konrad von** (1845-1923). Físico alemán. Descubrió los rayos X en 1895, por lo que se le otorgó el premio Nobel de Física en 1901.

24. **Servet, Miguel** (1511-1553). Reformista y científico español. Residió en París y Lyon. Calvino le hizo detener y condenar como hereje por su obra Christianisimi restitutio. Fué el primero en describir la circulación pulmonar. Murió en la hoguera.

25. **Vesalio, Andrés** (1514-1564). Anatomista flamenco. Estudió en Lavina, Montpellier y París. Se estableció en Padua, donde fué profesor de Anatomía. Basó sus estudios en la disección de cadáveres. Combatió las afirmaciones anatómicas de Galeno, para la Iglesia cánones o dogmas. La aparición de su obra De Humani Corporis Fabrica, en

1543 desató polémica. Acusado de haber abierto el cuerpo de un hombre vivo, fué condenado a muerte por la Inquisición. La pena fué conmutada por una expedición a Jerusalén. En el viaje de regreso fué acometido por una grave enfermedad. Una tempestad lo lleva a Zante (una de las islas Jónicas), donde perece de inanición. Escribió también Tabula anatomicas y Epitome.

26. **Willis, Thomas** (1621-1675). Médico y anatomista inglés que ejerció en Oxford. En 1664 describió por primera vez el círculo arterial de la base del cerebro que lleva su nombre. Entre sus obras publicadas destaca Cerebre anatome cul accesit nervorum descriptio et usus.

27. **Yasargil, Mahmut Gazi** (1925-). Nació en Lice, Turquía. Estudió medicina en la Universidad Frederick Schiller, de Jena, Alemania, y cuando la Guerra Mundial II, en Basel, Suiza. Introductor de la técnica de microcirugía en Neurocirugía. Autor de artículos, libros y el gran tratado Microneurocirugía, Springer Verlag Stuttgart, 1986. Actualmente es Jefe de NeurocirugIa en el Kantonsspital, Universidad de Zürich, Suiza.

28. **Vidus Vidus**, de Guido Guidi, latinizado Vidius (1500-1569. Anatomista italiano.

29. **Virchow, Rudolf** (1821-1902). Patólogo alemán. Postuló la teoría de la patología celular, atacando la doctrina humoral reinante por siglos. "Omnis cellula e cellula". Al considerar la célula como centro de los cambios

patológicos, la enfermedad es un agregado de células modificadas. En su obra Die Cellularpathologie (1858) describió la leucemia y la relación entre lupus y tuberculosis, así como las embolias cerebrales y pulmonares. En 1863 definió las MAVs cerebrales en su libro Die Krankhaften Geschwülste. También escribió las obras Gesammelte Abhandlungen zur wissenschaftlichen Medizin (1856) y Vorlesungen über Pathologie (1858). La leontiasis ósea es conocida con el nombre de Enfermedad de Virchow, y la línea de Virchow se extiende de la nariz al lambda. A los a 26 años de edad fundó la revista medica Archiv für pathologische Anatomie und Physiologie, y en la revolución de 1848 estuvo en las barricadas. En 1851 hizo la descripción histológica de los espacios perivasculares, asociados más tarde con el nombre de Virchow-Robin, y en 1854 reconoció la naturaleza de la substancia intersticial del cerebro bautizándola como neuroglia. En sus últimos años dedicó su tiempo a la política, a la salud pública y a la antropología. Sin duda, Virchow fué la figura central de la medicina del siglo XIX.

FUENTES DEL ARCHIVO

1. Diccionario Larousse Manual Ilustrado. Ediciones Larousse, México, DF, 1981, 1152 páginas
2. Diccionario Médicobiológico University, Editorial Interamericana, México, DF, 1966, 1501 páginas
3. Enciclopedia Salvat, Salvat Editores, Barcelona, 1971,.12 volumenes
4. Donaghy RMP: Biography of M. Gazi Yasargil, M.D. Clin Neurosurg 34:xiii-xvi, 1988
5. Fox WL: Dandy of John Hopkins. Williams and Wilkins, Baltimore, MD, 1984, 293 páginas
6. Fulton JF: Harvey Cushing. A Biography. CC Thomas, Springfield, IL, 1946, 754 páginas
7. Haymaker W (Ed): The Founders of Neurology. One hundred and thirty-three biographical sketches. CC Thomas, Springfield, IL, 1953, 479 páginas
8. Horrax. C: Neurosurgery. An Historical Sketch. CC Thomas, Springfield, IL, 1952, 135 páginas
9. Smith TE: From artifacts to antisepsis: a brief history of pre-modern surgery. Bull Am Coll Surg 70:2-7 (Noviembre), 1985
10. Wilkins RH: Neurosurgical Classic-XVII. The Edwin Smith Surgical Papyrus. J Neurosurg 21:240-244, 1964

11. Wilkins RH: Neurosurgical Classic XVI. Arterial Encephalography, its importance in the localization of Cerebral Tumors, by Egas Moniz. J Neurosurg 21:144-156, 1964.

CURRICULUM VITAE

NOMBRE:	Román Garza Mercado
DIRECCION:	Aleutianas 396, Col. V. Hermosa 64620 Monterrey, N. L.
TELEFONO:	46-39-85 (domicilio) y 46-82-35 (oficina)
POSICION ACTUAL:	Profesor (Por Oposición) de Neurología, y Jefe de la División de Neurocirugía, Facultad de Medicina y Hospital Universitario "Dr. José E. González", Monterrey, Nuevo León, 1961- . Neurocirujano, Jefe del Departamento de Neurocirugía del Hospital Regional del Instituto de Seguridad y Servicios Sociales de los Trabajadores al Servicio del Estado, Delegación Nuevo León, Monterrey, 1964- .
LUGAR Y FECHA DE NACIMIENTO:	Monterrey, N. L., Agosto 16, 1930.
NACIONALIDAD:	Mexicana

CURRICULUM VITAE

NOMBRE:	Román Garza Mercado
DIRECCION:	Aleutianas 396, Col. V. Hermosa 64620 Monterrey, N. L.
TELEFONO:	46-39-85 (domicilio) y 46-82-35 (oficina)
POSICION ACTUAL:	Profesor (Por Oposición) de Neurología, y Jefe de la División de Neurocirugía, Facultad de Medicina y Hospital Universitario "Dr. José E. González", Monterrey, Nuevo León, 1961- . Neurocirujano, Jefe del Departamento de Neurocirugía del Hospital Regional del Instituto de Seguridad y Servicios Sociales de los Trabajadores al Servicio del Estado, Delegación Nuevo León, Monterrey, 1964- .
LUGAR Y FECHA DE NACIMIENTO:	Monterrey, N. L., Agosto 16, 1930.
NACIONALIDAD:	Mexicana

ESTUDIOS

PROFESIONALES: Facultad de Medicina, Universidad Autónoma de Nuevo León, Monterrey, 1948-1954. Premio por Primer Lugar en la Carrera.

GRADO OBTENIDO: Médico Cirujano. FECHA: Mayo 9 y 10, 1955.

OTROS ESTUDIOS DE POST GRADO:

Internado Rotatorio:

Quincy City Hospital, Quincy, MA, USA, 1954.

Internado Fijo en Cirugía General

The Charleston General Hospital, Charleston, WV, USA, Julio 1, 1955-Junio 30, 1956.

Residencia, Cirugía General:

The Charleston General Hospital, Charleston, WV, USA, Julio 1, 1956-Junio 30, 1957.

Residencia, Neurocirugía:

The University of Texas Medical Branch Hospitals, Galveston, TX, USA, Julio 1, 1957-Junio 30, 1961.

Prof. SR Snodgrass.

Curso de Neurocirugía-Neurología:

Institute of Neurology, Queen's Square,

Londres, Inglaterra, Universidad de Londres, 1965.

Prof. W McKissock.

Curso de Microneurocirugía:

University Clinic of Switzerland, Zürich, Kantonsspital, 1972.

Prof. MG Yasargil.

Curso de Electroencefalografía:

American Electroencephalographic Society, Octubre 1971, México, DF.

Prof. AA Day.

Curso de Neuroradiología:

The Congress of Neurological Surgery, New Orlenas, IA, Octubre 1976.

Prof. J Taveras.

Curso de Neurooftalmología:

Escuela de Postgrado, UANL, Monterrey, N.L., 1978. Prof. RW Hollenhorst

Curso de Computaciòn Médica:

Departamento de Informática, Hospital Universitario "Dr. José E. González", UANL, Abril 8-Mayo 13, 1989.

Prof. Ing. Angel Enrique Alcorta Garza

CARGOS Y FUNCIONES DESEMPEÑADOS:

Subdirector, Hospital Universitario "Dr. José E. González", UANL, 1964-1965.

Subdirector, Facultad de Medicina, UANL, 1970-1971.

Jefe, División de Neurocirugía, Hospital Uiversitario "Dr. José E. González", UANL, Monterrey, 1965-

Neurocirujano, Hospital Regional ISSSTE, Monterrey, 1964-

Director, Cruz Verde Municipal, Monterrey, 1967-1969.

Vicepresidente, Sociedad Mexicana de Cirugía Neurológica, 1983-1985.

Presidente, Consejo Mexicano de Cirugía Neurològica, 1985-1987.

Presidente, Sociedad Mexicana de Cirugía Neurológica, 1985-1987.

Presidente, X Congreso Mexicano de Cirugía Neurológica, Gran Hotel Ancira, Monterrey, Julio 3-8, 1987.

Presidente, Capítulo Nuevo Leòn, Asociaciòn de Médicos Mexicanos para la Prevenciòn de la Guerra Nuclear, A. C., Noviembre, 1987.

Jefe, Departamento de Neurocirugía, Hospital Regional ISSSTE, Monterrey, 1988-

ACTIVIDADES DOCENTES:

Profesor Titular de Anatomía Macroscópica, Facultad de Medicina, UANL, Monterrey, 1961-1972.

Profesor Titular de Neuroanatomía, Facultad de Medicina, UANL, Monterrey, 1961-1984.

Profesor Titular de Neurocirugía, Facultad de Medicina y Hospital Universitario "Dr. José Eleuterio González", UANL, 1965-

Ponente en más de 100 conferencias dictadas en las Aulas Universitarias, Sociedades Médicas, y Congresos de la Especialidad locales, nacionales e internacionales.

SOCIEDADES A QUE PERTENECE:

Sociedad Mexicana de Cirugía Neurológica (1965)

Consejo Mexicano de Cirugía Neurológica (1965)

American Association of Neurological Surgeons (1965)

Congress of Neurological Surgeons (1971)

Fellow of the American College of Surgeons (1971)

The Rocky Mountain Neurosurgical Society (1976)

World Federation of Neurosurgical Societies (1976)

Academia Mexicana de Cirugía (1980)

Federación Latinoamericana de Sociedades Neuroquirúrgicas (1982)

Academia Mexicana de Neurología (1985) .

Academia Nacional de Medicina (1988)

Asociación de Medicos Mexicanos para la Prevención de la Guerra Nuclear (1987)

CERTIFICACIONES DE LA ESPECIALIDAD:

Educational Council for Foreign Medical Graduates, Houston, Tx, 1960.

American Board of Neurological Surgery, Chicago, Ill, 1963.

Consejo Mexicano de Cirugía Neurológica, México, DF, 1965.

PUBLICACIONES:

1. Garza-Mercado R: El Cloropromazine en Psiquiatría y Algunos Padecimientos Neurológicos, Tesis Recepcional, 1955
2. Jackson LJ, Garza-Mercado R: Persistent carotid-basilar anastomosis: a possible cause of Tic Dolereux. Angiology 2:103-107, 1960
3. Garza-Mercado R: Hematoma extradural debido a

pseudoaneurisma de la arteria meníngea media derecha. Neurocirugía (Mex) 1:147-156, 1971

4. Garza-Mercado R: Un asomo a la neurocirugía soviética, Moscú URSS, Agosto 1972. Neurol Neurocir Psiquiatr (Mex) 15:143-150, 1974
5. Garza-Mercado R: Intramedullary cysticercosis. Surg Neurol 5:331-332, 1976
6. Garza-Mercado R, Campa H: Extradural hematoma due to traumatic pseudoaneurysm of the middle meningeal artery. Surg Neurol 9:103-105, 1978
7. Garza-Mercado R, Rangel R: Extradural hematoma associated with traumatic middle meningeal artery pseudoaneurysm. Report of two cases. Neurosurgery 5:500-503, 1979
8. Garza-Mercado R: Raros cuerpos extraños intracraneales. Rev Inst Nal de Neurología y Neurocirugía (Mex) 13:176-182, 1979
9. Garza-Mercado R, Rangel R: Aspectos neuroquirúrgicos en el anciano con demencia. Síndrome de Hakim. Neurol Neurocir Psiquiatr (Mex) 21:84-96, 1980
10. Rangel R, Garza-Mercado R: Aspectos neurológicos de la senectud. Neurol-Neurocir-Psiquiatr (Mex) 22:4-20, 1981
11. Garza-Mercado R: Giant cyst of the septum pellucidum. J Neurosurg 55:646-650, 1981
12. Garza-Mercado R: Tumores espinales metastásicos extradurales. Cirug Ciruj (Mex) 49:331-339, 1981
13. Garza-Mercado R, Campa H: Pinealomas: su acceso quirúrgico

transcallosal. Informe de tres casos. Cirug Ciruj (Mex) 50:77-86, 1982

14. Garza-Mercado R: Intrauterine depressed skull fractures of the newborn. Neurosurgery 10:694-697, 1982

15. Garza-Mercado R, Aragón-Lomas J, Martínez-Garza J, Leal-Hernández L: Cerebrospinal fluid blepharocele: an unusual complication of head injuries. Neurosurgery 11:525-526, 1982

16. Garza-Mercado R: Pseudomoyamoya in sickle cell disease. Surg Neurol 18:425-431, 1982

17. Garza-Mercado R, Tamez-Montes D: Congenital subgaleal epidermoid cyst of the anterior fontanel in a Mexican female child. Neurosurgery 10:694-697, 1983

18. Garza-Mercado R: Diastematomyelia and intramedullary epidermoid spinal cord tumor combined with extradural teratoma in an adult. Case report. J Neurosurg 58:954-958, 1983

19. Garza-Mercado R: Extradural hematoma of the posteror cranial fossa. Report of seven cases with survival. J Neurosurg 59:664-697, 1983

20. Garza-Mercado R: Malformaciones arteriovenosas cerebrales. Tratamiento microneuroquirúrgico. Cirug Ciruj (Mex) 51:373-384, 1983

21. Garza-Mercado R, Rangel R, Garza-Vázquez JF: Bilateral intracranial aneurysms associated with arteriovenous malformation of the left frontal lobe. Surg Neurol

21:267-271, 1984

22. Garza-Mercado R: Development of contralateral symmetric (mirror) aneurysm after a trapping procedure. An 18-year observation. Surg Neurol 21:472-478, 1984

23. Garza-Mercado R, Cavazos E: Persistent trigeminal artery associated with intracranial arterial aneurysm. Neurosurgery 14:604-607, 1984

24. Garza-Mercado R, Cavazos E, Hernández-Batres F: Giant cell reparative granuloma of the cranial vault: exceptional bone lesion. Neurosurgery 15:228-232, 1984

25. Garza-Mercado R: Cerebral arteriovenous malformations: microneurosurgical treatment. Neurosurgery 18:244, 1986 (Abstr)

26. Barboza-Quintana O, Ancer-Rodríguez J, Garza-Mercado R, Leos-Martínez VM: Quistes intracraneales supratentoriales no neoplásicos. Presentación de seis casos. Patología (Mex) 24:293-301, 1986

27. Grajeda JL, Barboza-Quintana O, Barboza-Quintana A, Garza-Mercado R: Fibrosarcoma cerebral primario. Reporte de un caso. Rev Inst Nal de Cancerología (Mex) 33:422-426, 1987

28. Garza-Mercado R: Hemorragia intracerebral primaria. Cirug-Ciruj (Mex) 54:211-219, 1987

29. Garza-Mercado R, Cavazos E, Tamez-Montes D: Cerebral arteriovenous malformations in children and adolescents. Surg Neurol 27:131-140, 1987

30. Garza-Mercado R: Manuel Velasco-Suárez. Surg Neurol 28: 87-89, 1987

31. Garza-Mercado R, Campa H, Grajeda J: Primary oligodendroglioma of the septum pellucidum. Neurosurgery 21:78-80, 1987

32. Garza-Mercado R, Leal-Hernández L, Barrera S: Elevación percutánea del hundimiento craneal cerrado en el recién nacido y en el lactante menor. Nota técnica. Cirug Ciruj (Mex) 55:199-200, 1988

33. Garza-Mercado R: Traumatic extradural hematoma of the cervical spine. Neurosurgery 24:410-413, 1989

34. Garza-Mercado R, Martínez-Garza J: Hematoma extradural crónico. Análisis de 21 casos. Cirug Ciruj (Mex) 56:20-28, 1989

35. Garza-Mercado R: Malformaciones arteriovenosas cerebrales de la región del trígono ventricular, en Rodríguez Carbajal J, Escobar A (eds): Libro de Homenaje al Dr. Manuel M. Velasco-Suárez. Editorial Progreso, México, DF, 1989, pp 538-549.

36. Garza-Mercado R, Campa H: Aneurisma arterial intracraneal periférico de origen traumático. Neurocirugía (FLANC-SLEN), 1989 (en prensa)

37. Garza-Mercado R. Eduardo Aguirre Pequeño (1904-1988). "El Porvenir", Suplemento Cultural AQUI VAMOS, Julio 30, 1989, pp 8

38. Garza-Mercado R: Malformaciones arteriovenosas del lóbulo

occipital. Gac Med Mex, 125: Sep-Oct, 1989

39. Garza-Mercado R: Eduardo Aguirre Pequeño. 1904-1988. In memoriam. Gac Med Mex, 125: Nov-Dic, 1989

40. Garza-Mercado R: Malformaciones Arteriovenosas en la Infancia y en la Adolescencia, Capítulo en Viñas FJ (ed): Neurocirugía Pediátrica. Buenos Aires, Argentina, 1989 (en prensa)

41. Garza-Mercado R, Cavazos E, Hernández-Batres F: Granuloma Reparador de Células Gigantes de la Bóveda Craneal en la Infancia, Capítulo en Viñas FJ (ed): Neurocirugía Pediátrica. Buenos Aires, Argentina, 1989 (en prensa)

42. Garza-Mercado R, Muraira J: Manejo no quirúrgico del hematoma extradural intracraneal. Presentación de cinco casos. Neurol-Neurocir-Psiquiatr (Mex), 1989 (en prensa)

FICHAS BIOGRAFICAS

- WORLD DIRECTORY OF NEUROLOGICAL SURGEONS, Part II, 5a Ed, Ablin G (Ed). Congress of Neurological Surgeons, Bakersfield, CA, June 1985.
- QUIEN ES QUIEN EN MONTERREY. Monterrey, NL, Libromex del Norte, Maycotte MM (ed), 1987.
- DIRECTORY OF MEDICAL SPECIALISTS, 1987-1988. Wilmette, IL, Marquis Who's Who, 23a Ed.
- THE ABMS COMPENDIUM, 1988. Evanson, IL, American Board of Medical Specialties.
- YEARBOOK. American College of Surgeons, Chicago, IL, 1988.
- YEARBOOK. American Association of Neurological Surgeons, Washington, DC, 1989.
- WHO IS WHO IN MEXICO. Washington DC, Worldwide Reference Publications Inc, 1989.
- LA SALUD EN MEXICO, TESTIMONIOS, 1988. Especialidades Médicas en México: Neurocirugía (Velasco-Suárez M). Soberon G, Kumate J, Laguna J (Eds). México, DF, Fondo Nacional de Cultura Económica, 1989.

TRABAJOS PRESENTADOS EN CONGRESOS DE NEUROCIRUGIA INTERNACIONALES Y NACIONALES

12TH ANNUAL MEETING, Neurosurgical Society of America, The Homestead, Hot Springs, VA, Abril 1-4, 1959.

.Further consideration in the treatment of cervical carotid artery thrombosis. A new surgical therapy adjunct, Abril 2.

ANNUAL MEETING, Society of University Neurosurgeons, San Antonio, TX.

.Intramedullary cysticercosis, Mayo 1, 1974.

13TH ANNUAL MEETING. The Rocky Mountain Neurosurgical Society, Broadmore Hotel, Colorado Springs, Colorado, Junio 11-14, 1978.

.Post-traumatic extradural hematoma due to middle meningeal .artery pseudoaneurysm, Junio 14.

8TH INTERNATIONAL CONGRESS OF NEUROLOGICAL SURGERY, World Federation of Neurosurgical Societies. Auditorio Municipal. Toronto, Canadá, Julio 7-13, 1985.

.Chronic Extradural Hematoma. A Study of 21 Cases, Julio 8.

XXII CONGRESO LATINOAMERICANO DE NEUROCIRUGIA. Federación Latinoamericana de Cirugía Neurológica. Hotel Sheraton, Lima, Perú, Septiembre 6-10, 1986.

.Semblanza Biográfica del Profesor Doctor Manuel Velasco Suárez, Septiembre 6.

.Oligodendroglioma del septum pellucidum, Septiembre 7.

.Aneurisma arterial cerebral post-traumático, Septiembre 9.

8TH EUROPEAN CONGRESS OF NEUROSURGERY. Federación Europea de Sociedades de Neurocirugía, Palacio de Congresos, Barcelona,

España, Septiembre 6-11, 1987.

.Arteriovenous malformations of the occipital lobe, Septiembre 11.

XXIII CONGRESO LATINOAMERICANO DE NEUROCIRUGIA. Federación Latinoamericana de Cirugía Neurológica. Hotel Acapulco Plaza,Acapulco, México, Noviembre 13-19, 1988.

.Coordinador y Ponente. Curso Precongreso de Cirugía Transfenoidal, Noviembre 13.

.Malformaciones arteriovenosas del trígono cerebral, Noviembre 14.

.Malformaciones arteriovenosas de la región estriocapsular, Noviembre 14.

.RMI y malformaciones arteriovenosas cerebrales, Noviembre 14.

.RMI y lesiones de la columna dorsolumbar, Noviembre 14.

AGRADECIMIENTOS

Si bien tuviese que otorgarse crédito a muchísimas personas que directa o indirectamente me han asistido en la integración de esta Tesis, ciertamente son dos a quienes en particular extiendo mi más sincero reconocimiento: a la Doctora en Medicina Nancy Esthela Fernández Garza, mi asesora académica, por su paciençia, y a mi secretaria Nancy E Martínez V, por su devota participación en este proyecto. Son de agradecerse también las facilidades brindadas en el Departamento de Informática del Hospital Universitario, "Dr. José E. González", UANL, para la impresión y reimpresión de este Trabajo.

TIPO DE ADQUISICION
DONATIVO

ROMAN D.