


UNIVERSIDAD DE MONTERREY

DIVISION CIENCIAS DE LA SALUD
Hospital José A. Muguerza, S.A. de C.V.
ENSEÑANZA MEDICA E INVESTIGACION



**UNIVERSIDAD
DE MONTERREY**


**DIAGNOSTIGO DE SINDROME DE PINZA
MEENTERICA POR ULTRASONIDO DOPPLER**

DRA. CAROLINA DE LA C. RUIZ VELASQUEZ

MONTERREY, N. L.

ENERO DE 1996

T
RC804
.U4
R8
C.1



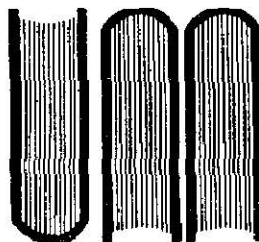
1080070891

UNIVERSIDAD DE MONTERREY

DIVISION DE CIENCIAS DE LA SALUD

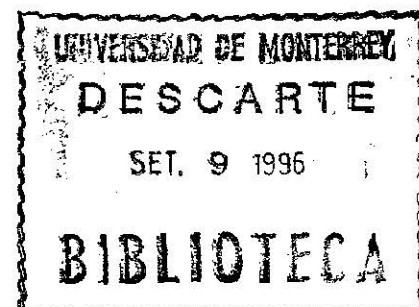
Hospital José A. Muguerza, S. A de C.V.

ENSEÑANZA MEDICA E INVESTIGACION



UNIVERSIDAD
DE MONTERREY

902458



Diagnostico de Síndrome de Pinza Mesenterica por Ultrasonido Doppler

DRA. CAROLINA DE LA C. RUIZ VELASQUEZ

MONTERREY, N. L.

ENERO 1996

BIBLIOTECA
UNIVERSIDAD DE MONTERREY

T
RC804
.U4
R8



Diagnostico de Síndrome de Pinza Mesenterica por Ultrasonido Doppler

Hospital José A. Muguerza S.A. de C.V.

Asesor

Dr. Francisco Bosques Padilla
Medico Internista gastroenterologo

Investigador

Dra. Carolina Ruiz Velázquez
Residente de cuarto año de cirugía general

Colaboradores

Dr. Antonio Guardiola Fernández
Medico Radiólogo

Dr: Constantino Padilla González
Medico Cirujano General

Jefatura De Enseñanza E Investigación
Hospital José A. Muguerza S.A. de C.V.

Universidad de Monterrey

Monterrey N.L. enero de 1996.

AGRADECIMIENTOS

*A DIOS POR DARMÉ LA OPORTUNIDAD DE VIVIR Y SER LIBRE.
A MI FAMILIA POR TODO EL APOYO Y AMOR QUE HE RECIBIDO
AUN CON MI ABANDONO.
A TODO EL GRUPO DE MÉDICOS QUE ME ENSEÑARON Y APOYARON
DURANTE ESTOS AÑOS.
A TODA LA COMUNIDAD MUGUERZA POR DARMÉ UNOS AÑOS
DE ENSEÑANZA Y AMISTAD.
A CARLOS Y BARBARA PORQUE MÁS QUE UNOS AMIGOS
SON UNOS HERMANOS
A IVÁN POR TODA LA COMPRESIÓN, AMOR Y PACIENCIA AL FINAL
SIEMPRE JUNTOS.
A TODOS LOS PACIENTES QUE REALMENTE SON LOS
GRANDES EDUCADORES.
MUY EN ESPECIAL A TI MADRE QUE ME HAS DADO MÁS DE LO
QUE DEBIERAS Y QUE SIEMPRE ESTAS A TRAVEZ DEL TIEMPO
JUSTO CUANDO TE HE NECESITADO, A TODOS LOS QUE TE HAN
ACOMPANADO, APOYADO Y ESCUCHADO PORQUE SIN ELLOS
NO SERIA POSIBLE PARA MI ESTAR TAN LEJOS.*

MUCHAS GRACIAS POR TODO LO RECIBIDO.

Indice

Introducción

Antecedentes

Materiales y métodos

Presentación de lo casos

Iconografía

Discusión

Bibliografía

Introducción

El síndrome de arteria Mesenterica superior es una obstrucción mecánica distal, intermitente del duodeno en la región de la arteria mesenterica superior. Fue descrita por Rokitansky hace 100 años. El diagnostico se puede realizar por medio de la radiología y los estudios convencionales: son serie gastroduodenal, duodenografia hipotonica, arteriografia biplanar.

Presentación de dos casos clínicos de pacientes femeninas de 18 y 50 años respectivamente, con cuadro clínico caracterizado por epigastralgia, perdida de peso de 10 y 15 kg. En un año, nausea, vomito, plenitud postpandrial. Un año y la otra como cuadro dispeptico persistiendo la sintomatologia, en ambas pacientes, se les realizo endoscopia, reportándose gastritis aguda leve, serie gastroduodenal, reportándose obstáculo al transito duodenal en la tercera porción, este estudio es compatible con compresión de vasos mesentericos, por ser un estudio indirecto. Se decide realizar eco doppler color, es un procedimiento no invasivo, con clara definición anatómica, costo beneficio superior a la angiografía. En le eco se reporto el ángulo entre la mesenterica, superior y la aorta de 10 grados y 15 grados.

El tratamiento ofrecido a estas pacientes fue duodeno yeyunoanastomosis con anastomosis laterolateral. Con alimentación parenteral total por 5 y 7 dias respectivamente presentando un incremento de peso de 1 kg. A la semana de la cirugia. Sin presentar sintomatologia en un año de evolución posterior al procedimiento quirúrgico. Se concluye que el procedimiento diagnostico de primera elección por su definición anatómica y fácil ejecución en estos pacientes es el eco doppler color.

Síndrome de Arteria Mesenterica Superior

La obstrucción mecánica del duodeno distal en la zona de la arteria Mesenterica fue descrita por primera vez por Rokitansky en 1861. En esta entidad nosologica recibió reconocimiento general luego de la revisión detallada de Wilke apoyada. En el estudio de 75 casos. Desde entonces, esta condición ha sido denominada con diversos sinónimos como ileo o compresión arteriomesenterico, compromiso vascular del duodeno, ileo o estasis duodenal crónica, Síndrome de Wilke, Síndrome de corse de yeso y Síndrome de la arteria Mesenterica superior su existencia fue cuestionada por algunos autores, quizás por su descripción incorrecta hace que se confunda con el megaduodeno o seudo obstrucción intestinal idiopatica que son entidades diferentes carentes de factores mecánicos obstructivos del duodeno.

El Síndrome de la arteria Mesenterica superior tiene una forma aguda y otra crónica la primera se asocia muchas veces con una importante y reciente perdida de peso, como la que se observa en las afecciones agudas, traumatismo, o con lesiones por quemaduras. Ciertas personas susceptibles pueden presentar este Síndrome cuando debe ser inmovilizadas con un corse de yeso colocado con tracción, apoyado en ambas caderas, o deben soportar un prolongado reposo en la cama en posición supina. La forma crónica por su parte aparece en pacientes de habito astenico y puede asociarse con la anorexia nerviosas, se debe ser cuidadoso para poder diferenciar este síndrome de otras afecciones que producen obstrucción duodenal que simula el síndrome de arteria Mesenterica superior. Como el aneurisma de la aorta abdominal y los procesos inflamatorios que comprometen la raíz del mesenterio.

La patogenia de la obstrucción depende de la compresión duodenal ejercida por la raíz del mesenterio del intestino delgado, la arteria Mesenterica superior normal nace de la aorta con un ángulo de 45 a 60 grados: el tejido conjuntivo de la zona superior del mesenterio se ubica entre la aorta, el duodeno, y el ángulo del mesenterio. Cuando existe perdida de peso, o acentuación de la lordosis lumbar, el espacio entre la aorta y la raíz del mesenterio se estrecha produciendo la compresión la compresión duodenal en pacientes susceptibles,

en especial en aquellos que tienen un ángulo duodeno yeyunal ubicado muy arriba. El efecto de pinza o de cascanueces aplasta al duodeno en su porción transversa, que se encuentra fijada en forma rígida sobre el retroperitoneo. Un ángulo aorto mesenterico de 15 grados o menos es característico del síndrome de arteria Mesenterica superior, en realidad la distancia entre la aorta y el mesenterio puede ser el factor patogénico mas importante. Algunas veces la arteria cólica media puede comprimir en el lugar que cruza la tercera porción del duodeno.

Desde el punto de vista clínico los síntomas son dolor epigastrico, pesantez posprandial, nausea, vomito biliosos. Este síndrome no ha sido encontrado en obeso. La sospecha de nacer con rapidez si existe antecedentes de perdida reciente de peso. La forma crónica del síndrome de arteria mesenterica superior exige un alto índice de sospecha: muchos de estos pacientes han sido seguidos durante largo tiempo con diagnostico de problemas funcionales o psiquiatricos.

El diagnostico se hace con el auxilio de la radiología. Las radiografías simples del abdomen pueden mostrar aire en la zona dilatada del bulbo duodenal junto con distensión gástrica. Los estudios contrastados revelan la dilatación persistente del duodeno proximal, con una marcada peristalsis de tipo invertido. Existe retardo en el pasaje del medio de contraste hacia el yeyuno: muchas veces se observa un defecto vertical lineal, de tipo extrínseco, que comprime la parte transversa del duodeno. Es característico que el defecto y la obstrucción desaparezcan cuando el paciente adopta una posición prona o coloca sus rodillas contra el tórax. Es presumible que en esa posición el peso del intestino pueda llevar la raíz del mesenterio hacia adelante. La duodenografía hipotonica puede obtener mejores resultados diagnosticos, angiografía biplanar demuestra el ángulo de la mesenterica.

Este trabajo propone la ecosonografía doppler color encontrado un diagnostico por imagen excelente sin ser invasivo. Con buena definición anatómica.

En las formas agudas se inicia el tratamiento con medidas de tipo medico. La intervención quirúrgica puede evitarse con la descompresión nasogástrica, colocación del paciente en una posición apropiada en decúbito lateral. Con el uso del marco de Stryker si es necesario, con la ambulacion o aumentando la nutrición N.P.T.

Cuando estas medidas medicas han fracasado, la cirugía puede ser necesaria. El consenso general de cirujanos de literatura mundial recomiendan una duodeno yeyunostomia laterolateral. Otros han propuesto la lisis del ligamento de Treitz con dextroposicion de la unión duodeno yeyunal estas maniobras pueden combinarse con la duodenopexia sobre la corredera paracolica derecha y la tracción del yeyuno proximal por detrás del mesenterio, permitiendo que el yeyuno distal cruce por detrás de la arteria mesenterica superior. Entre esa arteria y la aorta y en una zona mas inferior. Las ramas yeyunales proximales de la arteria mesenterica superior suelen ser muy cortas, para permitir una adecuada dextroposición del duodeno, por lo que puede ser necesario efectuar una duodenoyeyunostomia.

La mayor parte de los pacientes responden bien al tratamiento quirúrgico. Sin embargo, los que habían desarrollado hábitos alimentarios neuróticos pueden necesitar mas tiempo para alcanzar su recuperación, en el momento de la operación se debe tener en cuenta

La asociación entre este síndrome en el 20 a 60% de los casos. Los sintomas de úlcera péptica pueden preceder al diagnostico de la obstrucción duodenal.

Antecedentes

Ecografía Doppler Color Generalidades

La aplicación del principio doppler es ampliamente utilizada en el estudio de los movimientos de las estructuras en el diagnóstico clínico. Cuando el haz ultrasonográfico rebota en una superficie inmóvil, la frecuencia que se emite. Esto es el llamado efecto doppler.

Esta diferencia en frecuencia puede ampliarse y recibirse como señal sónica en un amplificador de frecuencia en la mayoría de las aplicaciones, el doppler utiliza un sistema de frecuencia continuo que, reflejado sobre una estructura en movimiento, se usa para obtener información acerca de la velocidad de la estructura.

Los sistemas de doppler pulsado que combinan la capacidad de medida de distancias del eco pulsado con la capacidad de medir la velocidad del doppler está comenzando a demostrar su potencial valor en el análisis de problemas clínicos.

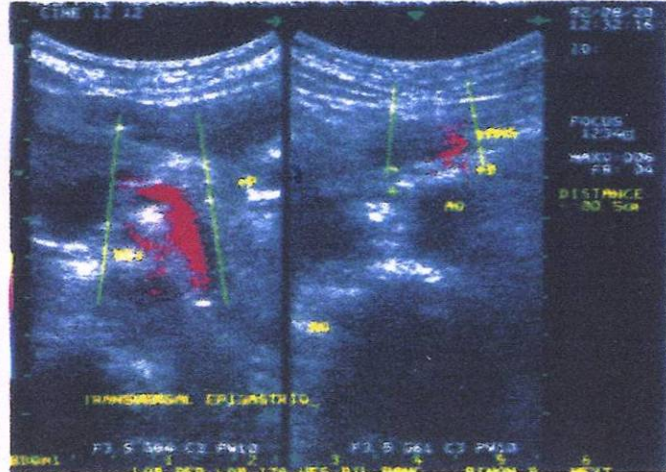
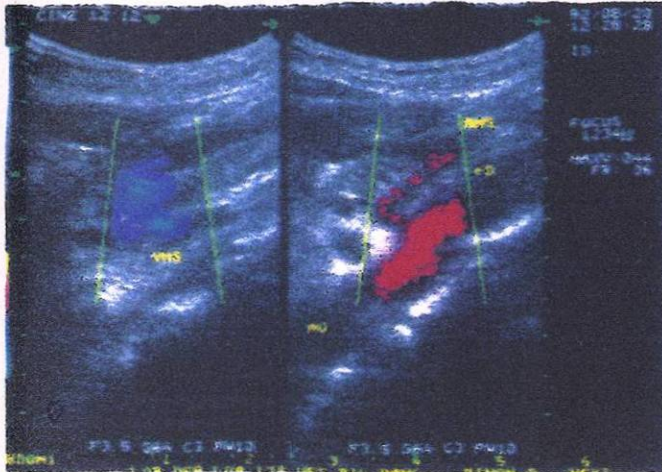
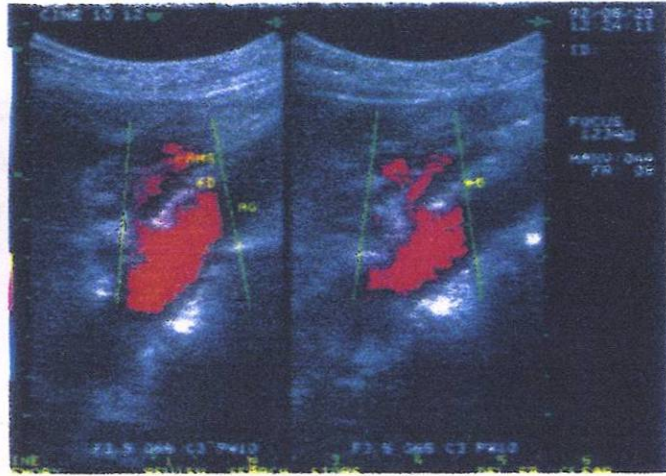
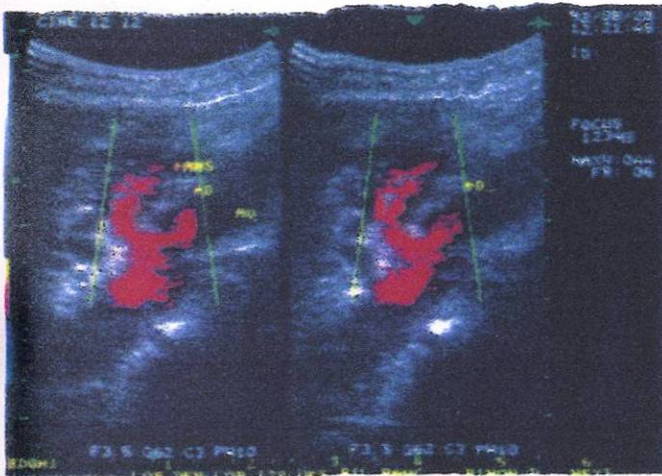
El objetivo de este sistema es producir una imagen en la cual el tiempo y la frecuencia se representan en ejes ortogonales y la desviación de frecuencia corresponde a una densidad de brillo.

En el presente trabajo se realizó ecografía doppler color como complemento de exploraciones previas, demostrándose en el plano sagital el nacimiento de la arteria mesentérica superior corre prácticamente paralela de la aorta haciéndose evidente el ángulo cerrado entre estos dos vasos.

Utilizando el cursor de doppler dúplex se mide el ángulo de la mesenterica en su Osteum, este es de 45 grados respecto a la vertical y el ángulo de la aorta es de 55 grados respecto a la vertical teniéndose 10 grados entre la mesentérica y la aorta en el primer caso en el segundo tenemos 15 grados.

Se menciona el registro doppler normal. Con los criterios de ángulo en el trayecto de la mesenterica mencionado, se esfuerza el diagnostico de síndrome de arteria mesenterica superior.

ECO DOPPLER COLOR NORMAL ANGULO DE 45°



Materiales y Métodos

Se revisaron los expedientes de pacientes que presentaban esta patología durante los últimos 4 años encontrándose 6 solo incluyendo a los que se le realizo ecografia doppler color, en el Hospital José A. Muguerza S.A. de C.V.

De este grupo los que se excluyeron fue por no presentar los estudios completos de diagnósticos.

De los dos pacientes que se incluyeron se les realizo los siguientes estudios diagnósticos: endoscopia, serie gastroduodenal, duodenografia hipotonica, arteriografia biplanar. Ecografia doppler color ambas se les realizo cirugía verificándose en la misma el síndrome de arteria mesenterica superior resolviéndose al realizar duodeno yeyunoastomosis con anastomosis laterolateral.

Presentación de los casos

Caso 1

Sexo Femenino

Edad 50

Fecha de ingreso 07-03-93

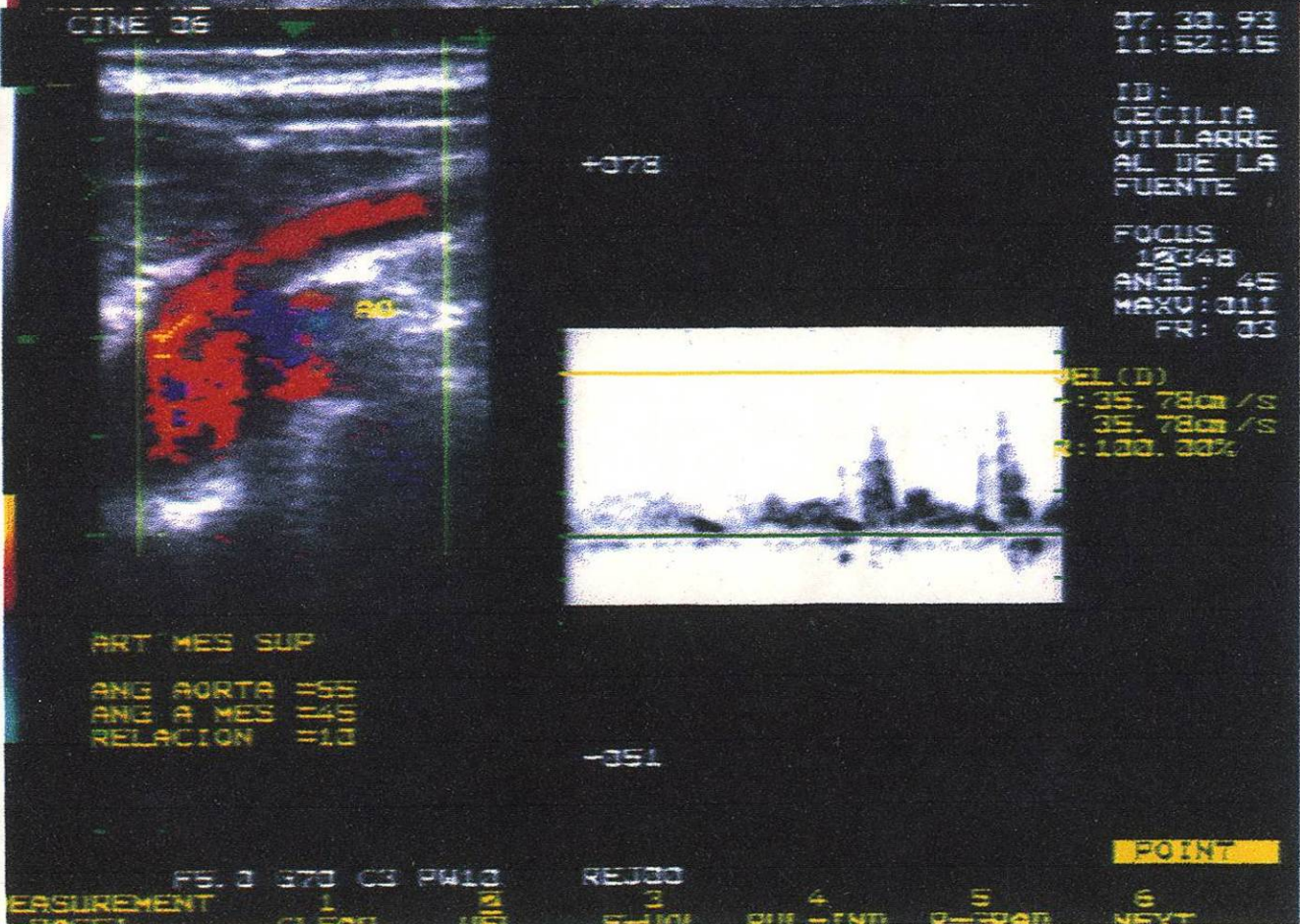
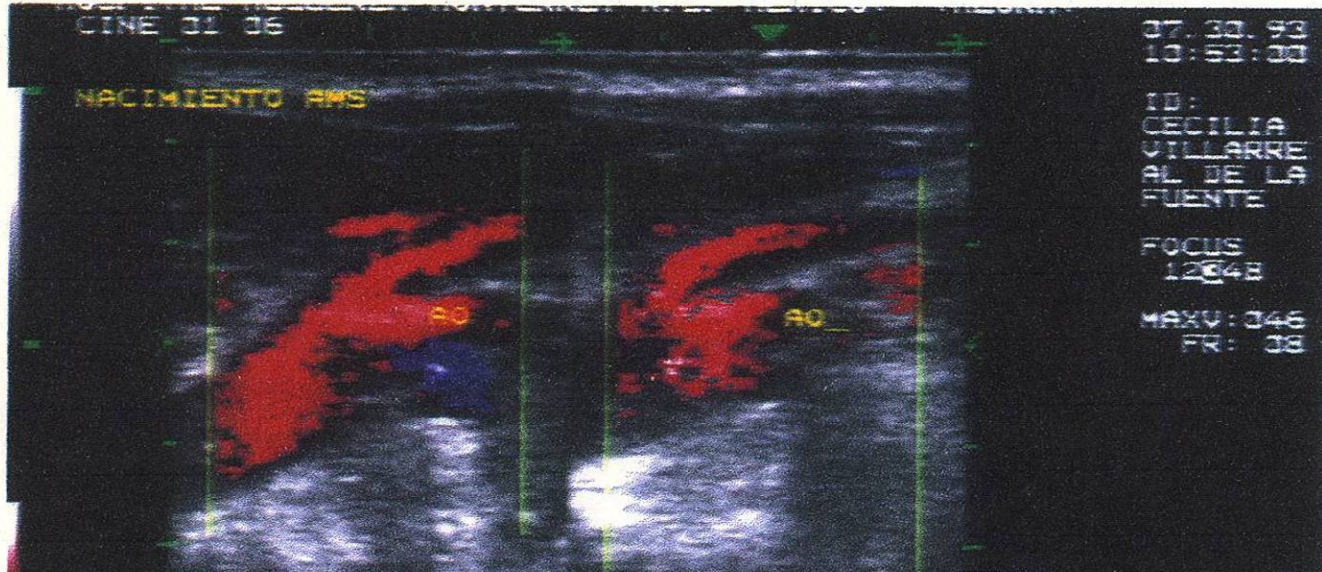
Fecha de egreso 17-3-93

Diagnostico Pinza Mesenterica

Principio evolución y estado actual: inicia padecimiento desde hace un año caracterizado por presentar dolor en epigastrio, transfríctivo, posprandial que es calmado con antiácidos, se acompaña de nauseas. Refiere que por este dolor ha consultado con varios especialistas donde ha sido manejada como cuadro dispéptico, llevando como tratamiento antiácidos y bloqueadores H2. La paciente refiere abstenia, adinamia, perdida de peso de 10 kg., cefalea ocasional. En esta oportunidad ingresa para realización de estudios generales donde se realiza endoscopia reportándose gastritis erosiva moderada, duodenografía hipotónica reportándose compresión por vasos mesentericos sobre la tercera porción del duodeno compatible con síndrome de arteria mesenterica superior. Por lo que se realizo. Tac de abdomen superior 1 y 2 reportándose normal. Se realiza eco doppler color reportándose ángulo de la mesenterica de 10 grados diagnosticándose síndrome de pinza mesenterica por lo que se lleva a cirugía corroborando la patología antes mencionada. Se realiza duodeno yeyuno anastomosis y liberación de Treitz. Se somete ha alimentación parenteral completa por una semana reportándose una ganancia de peso de 1 kg.

ECO DOPPLER COLOR CASO I

ANGULO DE 10°



Caso 1

Cirugía Realizada

Bajo anestesia general, previa asepsia y antisepsia de región quirúrgica, se cubre con campos estériles y se procede a realizar incisión media supra umbilical hasta el apéndice xifoides.

Se profundiza por planos abriendo cavidad abdominal encontrando escaso líquido seroso posteriormente se explora duodeno en toda su extensión al igual que la arteria mesenterica superior, liberando el ángulo de Treitz, se procede a realizar la derivación de la porción del duodeno aproximadamente a 20 cm. Del ángulo de Treitz yeyuno, laterolateral cerrándose en dos planos con cromico 2-0, la mucosa súrgete continuo y con seda 2-0 seromusculares simples, se realiza hemostasia se procede al cierre por planos.

Sangrado mínimo sin complicaciones.

Evolución al año

Con una ganancia de peso de 15 kg. Sin presentar cuadro doloroso ni problemas dispepticos.

Se considera una buena evolución.

Caso 2

Sexo	Femenino
Edad	18 años
Fecha de ingreso	28-07-94
Fecha de egreso	06-08-94
Diagnostico	Síndrome de arteria mesenterica superior

Principio evolución y estado actual

Inicia patología desde hace un año caracterizado por vomito de contenido alimenticio.

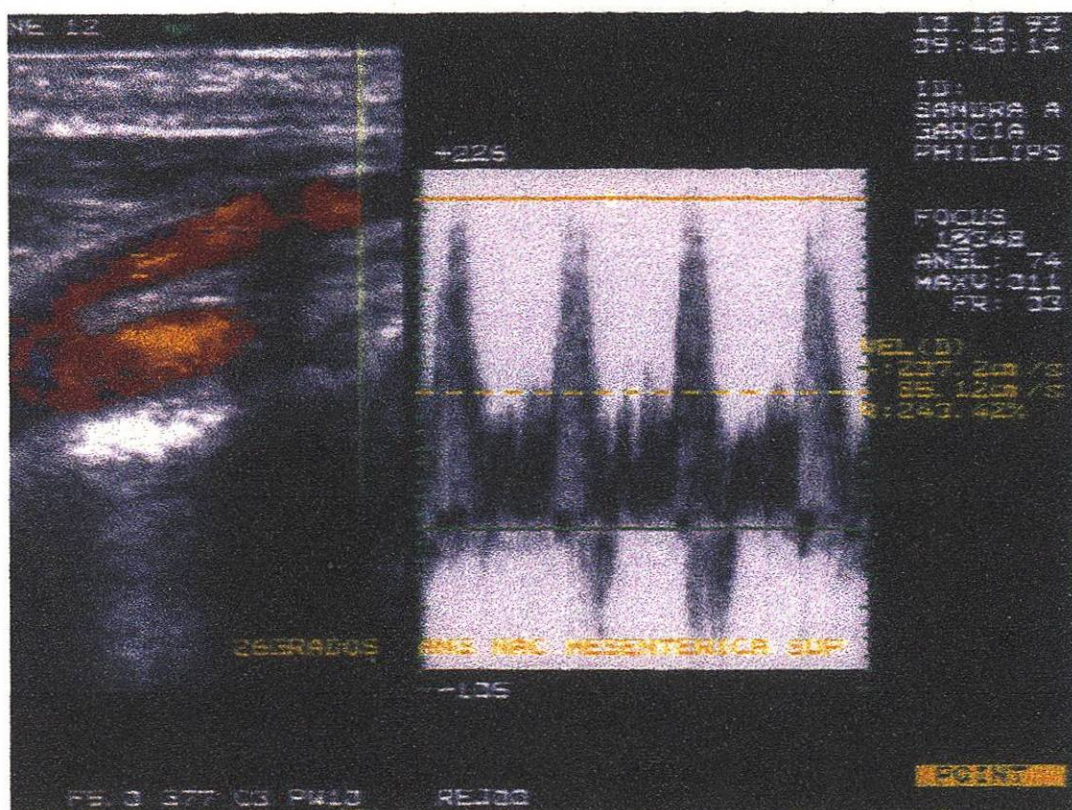
Plenitud posprandial, dolor en epigastio que se irradia a tórax en varias ocasiones, por lo anterior fue manejada durante un año por el departamento de psiquiatría como anorexia nerviosa presentando una perdida de 15 kg. En un año llegando al peso de 35 kg.

La paciente refiere no provocarse el vómito ella por lo que se decide realizar estudios para encontrar una causa orgánica realizándose endoscopia reportándose gastritis antral leve, serie gastro duodenal reportándose: compresión extrínseca a nivel de la tercera y cuarta porción del duodeno se considera ser secundario a una compresión vascular de la arteria mesenterica superior conformando el diagnostico de pinza mesenterica.

Se realiza resonancia magnética de abdomen superior reportándose: disminución importante de la grasa abdominal y retroperitoneal el resto se considera normal.

Por lo que se realiza ecografía doppler color reportándose un ángulo de la mesenterica con respecto a la aorta de 10 grados corroborándose diagnostico de pinza mesenterica somete ha procedimiento quirúrgico encontrando patología a fin con hallazgos radiologicos antes descritos realizándose una duodeno yeyunoanastomosis latero lateral. Nutrición parenteral total durante una semana con ganancia de peso de 3 kg.

ECO DOPPLER COLOR CASO II ANGULO 15°



Caso 2

Cirugía Realizada

Bajo anestesia general previa asepsia de la región quirúrgica, y colocación de campos estériles se practica laparotomía media, se profundiza entrando a cavidad y se explora detenidamente encontrándose franca obstrucción de la tercera porción del duodeno, inmediatamente antes de su paso posterior a los vasos mesentericos, se encontró una dilatación del duodeno este nivel de aproximadamente 4 cm., mientras que inmediatamente después de salir por detrás de los vasos mesentericos se encontró de aproximadamente 1.5 cm .

Una vez corroborado el sitio de la obstrucción se procede a disecar y aislar la tercera porción del duodeno a través del mesocolon transverso disecándola y liberándola completamente de la vena cava inferior y hasta su paso por detrás de los vasos mesentericos se fija al mesocolon a la tercera porción del duodeno ya completamente movilizada, se toma yeyuno a 40 cm. del ángulo de TREITZ, y se procede a realizar una anastomosis de aproximadamente 3 cms., se realiza en dos capas con seda 4-0 y vicryl 4-0 se corrobora la permeabilidad de la anastomosis, se irriga abundante la cavidad, se procede ha cierre por planos. Sangrado mínimo. Sin complicaciones.

Evolución al año

Con una ganancia de peso de 18 KG. Sin presentar cuadro Psiquitrico ni con cuadro dispeptico. La paciente actualmente mantiene un peso de 53 KG. Se considera excelente evolución

DISCUSION

En el siguiente trabajo se presenta con el proposito de dar una alternativa diagnostica para el sindrome de arteria mesenterica superior. Donde queda bien expuesto y con gran claridad el uso de la ecografia doppler color en el diagnostico de dicho síndrome.

Puntualizando que debe ser el estudio de primera elección por se definición anatomica, y facil ejecucion en estos pacientes por su delgadez.

Otra ventaja de este estudio es que no invade al paciente como lo que se realiza en la angiografia biplanar,es un estudio dinamico,y que es su relacion costo beneficio es ocho veces mas economica.

BIBLIOGRAFIA

Radev d, Strashimirova n, Dimov d The significance of the duodenoyeyunal junction and mesenteric artery comprension for disordered duodenal evacuation, khirurgiia sofiia. 1994.44(1).

Yang w surgical Treatment Of Superior Mesenteric Artery Syndrome. Chung-hua wai-ko-tsa-chih. 1991.

Kalouche-i, Leturgie-c The Superior Mesenteric Artery Syndrome. a propos of case and review of the literature. ann-chir 1991

Harwar-tr, Smith-s Detection of Superior Mesenteric Artery occlusive disease with use of abdominal duplex scanning j-vasc-surg 1993.

Recker,jr,Bruck hm Superior Mesenteric Artery Syndrome as a consequence of burn injury. j. trauma 121 979 1972.

Jones s.a., Carter,r Antimesenteric Duodenal Compression am .j. surg 1983.

Zuidema Shackelford Cirugia del Aparato Digestivo tomo v 246

Garvin PJ, Sawyerr O, Cabal E, Kaminski DL, Codd JE: Malabsorption and Abdominal pain Secondary to Artery Syndrome Wilke. Arch Surg 112:655,1977.

Julius S, Stewart BH: Diagnostic Significance of Abdominal Murmurs. N Engl J Med 276:1175, 1967

Lindner HH, Kemprud E: A Clinico-anatomical study of the arcuate ligament of the diaphragm. Arch Surg 103:600, 1971.

Marston A: Wilke artery compression (letter): Lancet 2:721, 1977.

Mihás AA, Laws HL, Jander HP: Surgical treatment of the wilke compression syndrome. Am J Surg 133:688, 1977.

Stanley JC, Brink BE, Fry WJ: Experimental intestinal ischemia: Provocative absorption studies following gradual superior mesenteric artery occlusion. J Surg Res 14:133, 1973.

Stanley JC, Fry WJ: Median arcuate ligament syndrome. Arch Surg 103:252, 1971.

Szilagyi DE, Rian RI, Elliott JP, Smith RF: Mesenteric artery compression syndrome: Does it exist? SURGERY 72:849, 1972.

902458

